

Macugen – intravitreálna liečba vlhkej formy vekom podmienenej degenerácie makuly. Skúsenosti za dva roky

Molnárová M., Izák M., Demský P., Vida R., Lešková V.

II. očná klinika SZU FNŠP F. D. Roosevelta Banská Bystrica, prednosta prof. MUDr. Milan Izák, CSc., FEBO

SÚHRN

V súbore 93 pacientov (32 mužov, 61 žien) s priemerným vekom 74 rokov (od 58 do 87 rokov) s priemernou dobou sledovania 15,1 mesiacov sme v retrospektívnej štúdii sledovali efektívnosť a bezpečnosť liečby vlhkej formy vekom podmienenej degenerácie makuly (VPDM) intravitreálnou aplikáciou pegaptanib sodia = Macugenu. Všetci pacienti splnili inklúzne kritériá. Liečba bola ambulantná, robená za prísne sterilných podmienok na operačnej sále ako každá iná vnútroočná operácia. Zlepšenie centrálnej zrakovkej ostrosti (CZO) sme za dobu sledovania dosiahli celkom u 48 pacientov (51,6 %) , stabilizáciu CZO – pacienti nestratili ale ani nezískali žiadne písmeno – sme našli u 19 pacientov (20,4 %). U 26 pacientov (28 %) došlo k zhoršeniu centrálnej zrakovkej ostrosti. Príčinami zhoršenia CZO a nálezu boli 3-krát vývoj subretinálnej hemorágie, 1-krát trakčná amócia sietnice, 22 pacientov nereagovalo na liečbu, nález pomaly progredoval napriek aplikovanej liečbe. Z peroperačných komplikácií sme mali 4-krát zvýšenie vnútroočného tlaku s nepriechodnosťou arteria centralis retinae, 3-krát sme stav riešili okamžitou dekompresnou paracentézou, 1-krát sme vnútroočný tlak znížili a perfúziu a.c.retinae obnovili digitálnou masážou a aplikáciou antiglaukomatík. Všetky 4 príhody boli vyriešené bez následku s návratom funkcie na predaplikačnú úroveň. V rámci pooperačných komplikácií 2-krát došlo k progresii katarakty, čo sme vyriešili chirurgicky. Naše sledovanie v porovnaní so štúdiou VISION preukázalo väčší benefit liečby vlhkej formy VPDM intravitreálnou aplikáciou Macugenu.

Kľúčové slová: vlhká forma VPDM, intravitreálna liečba, antiVEGF – Macugen

SUMMARY

Severe Self-Mutilation of the Eye as a First Sign of Psychosis – a case Report

In a group of 93 patients (32 males, 61 females) with mean age of 74 (from 58 to 87 years) with mean follow-up of 15.1 months we retrospectively studied the effectivity and safety of intravitreal application of pegaptanib sodium = Macugen in a case of age-related macular degeneration (AMD). All patients met inclusion criteria. The treatment was performed on outpatient basis, following strict performance criteria. Improvement of visual acuity in the follow-up we observed in 48 patients (51.6%) stabilization of visual acuity in 19 patients (20.4%). In 26 (28%) patients the visual acuity deteriorated. The reason of deterioration in 3 patients was subretinal hemorrhage, in 1 case detachment of the retina and 22 patients did not respond to the treatment and in the follow up the local finding slowly progressed. We observed serious preoperative complications in 4 patients. They had high intraocular pressure with stop of perfusion in arteria centralis retinae after application, in 3 patients we did immediately decompressive paracentesis and in 1 case we applied local digital massage and i.v. application of antiglaucoma drug. All 4 cases fully recovered. Postoperatively we observed in 2 cases progression of cataract, for which we did surgery. Comparing our results to VISION study, we observed a greater benefit of intravitreal application of Macugen in the case of wet form of age-related macular degeneration.

Key words: CNV VPDM, intravitreal therapy, antiVEGF – Macugen

Čes. a slov. Oftal., 65, 2009, No. 6, p. 203–206

ÚVOD

Antirastové faktory (antivaskular endothelial growth factor - antiVEGF) predstavujú novú éru v liečbe vlhkej formy VPDM. V súčasnosti sa v liečbe VPDM štandardne používa pegaptanib sodium (Macugen) a ranibizumab (Lucentis), na základe skúseností ako „off label therapy“ bevacizumab (Avastin). Macugen je aptamér, ktorý sa špecificky viaže s VEGF 165 - primárnym proteínom zodpovedným za stimuláciu rastu neovaskularizácií (4).

Aptaméry sú chemicky syntetizované oligonukleotidy. Aptamér priamo ovplyvňuje funkciu proteínu tým, že sa včleňuje do jeho trojrozmernej štruktúry (8). Molekula aptaméru je veľmi malá, má štruktúru fragmentov jednoreťazových alebo dvojreťazových nukleových kyselín.

Pegaptanib je RNK oligonukleotid, ktorý má 28 nukleotidov. Selektívne sa pevnou väzbou viaže s izoformou VEGF 165 (4), zatiaľ čo k ostatným antiVEGF A afinitu nemá. Molekula pegaptanibu má dve polyenglykované zakončenia. Táto „pegylácia“ slúži na spomalenie metabolizmu a predĺženie biologického polčasu rozpadu (8). Pegaptanib sa viaže s vysokou afinitou na izoformu VEGF 165, ktorá sa nachádza voľne extracelulárne. Takto vzniknutá väzba znemožňuje naviazanie sa VEGF na receptory R 1 a R 2 nachádzajúce sa na bunčnej membráne endotelových buniek, čím zabráni vzniku stimulu pre neoangiogézu. Izoforma VEGF 121, zodpovedná za fyziologickú angiogézu, zostáva voľná. Pegaptanib sodium má tak antiangiogénny účinok, znižuje permeabilitu ciev a znižuje zápal.

Multicentrická, randomizovaná, dvojito zaslepená, prospektívna klinická štúdia VISION (VEGF Inhibition in Ocular Neovascularisation), ktorá sledovala účinnosť a bezpečnosť liečby vlh-

kej formy VPDM s 0,3 mg pegaptanib sodiom intravitreálne každých 6 týždňov počas 2 rokov v porovnaní s fotodynamickou liečbou ukázala, že pegaptanib zaistil štatisticky signifikantne významný benefit pre pacientov so všetkými angiografickými typmi subretinálnych subfoveálnych membrán pri VPDM bez ohľadu na úroveň centrálnej zrakovkej ostrosti a veľkosti lézie v rámci inklúzných kritérií pri vstupe do štúdie (2).

Pegaptanib sodium – Macugen, prípravok firmy Pfizer – je prvý registrovaný a kategorizovaný antirastový faktor na Slovensku (Vyhláška MZ SR platná od 1. 10. 2006).

CIEĽ SLEDOVANIA

Retrospektívna štúdia za účelom vyhodnotenia efektívnosti a bezpečnosti liečby vlhkej formy VPDM intravitreálnou aplikáciou pegaptanib sodia – Macugenu – na našom pracovisku za sledované obdobie 19. 12. 2006 až 28. 2. 2009.

METODIKA

Na našej klinike sme prvú indikáciu liečby vlhkej formy VPDM urobili 5.10. 2006 a po schválení zdravotnou poisťovňou a nákupe lieku sme prvú intravitreálnu aplikáciu Macugenu urobili 19. 12. 2006.

Všetci pacienti, u ktorých bola indikovaná liečba vlhkej formy VPDM, splnili inklúzne kritéria: centrálna zraková ostrosť od 20/40 do 20/320 (2,5/40), veľkosť lézie maximálne 12 papilárnych diametrov, prítomnosť subretinálnej hemorágie menej ako 50 % plochy lézie, prítomnosť subretinálneho fibrózneho tkaniva menej ako 25 % plochy lézie, vek nad 50 rokov, všetky angiografické typy membrán. Pri prvom vyšetrení na indikáciu liečby intravitreálnou aplikáciou Macugenu boli u všetkých pacientov vykonané najlepšie korigovaný vizus na ETDRS optotype, meranie vnútroočného tlaku, štandardné biomikroskopické vyšetrenie predného segmentu oka, stereoskopické vyšetrenie fundu nekontaktnou šošovkou, FAG, OCT a farebná fotografia fundu.

Liečba bola ambulantná. Tri dni pred aplikáciou bolo oko pripravované lokálnou aplikáciou antibiotík – Tobrex gtt (Azidamphenicol gtt, Uniflox gtt) 5x denne. Jednu hodinu pred aplikáciou sme po hore uvedených vyšetreniach do spojkového vaku aplikovali Trusopt gtt I-krát a Mydrum gtt I-krát. U prvých 30 pacientov sme prvé aplikácie robili v topickej i parabolbárnej anestéze, potom už len v topickej anestéze s Benoxi gtt. Samotnú aplikáciu sme robili za prísne sterilných podmienok na operačnej sále tak, ako každú inú vnútroočnú operáciu: po umytí okolia oka benzínalkoholom nasledoval výplach spojkového vaku 5% Betadinom (povidone iodine), potom umytie okolia oka Betadinom. Pacienta sme zarúškovali, rozvieračom sme roztvorili očné štrbinu, merítkom namerali vzdialenosť 3,5 mm od limbu na fakickom oku alebo 3,0 mm od limbu na pseudofakickom oku a intravitreálne aplikovali 0,3 mg Macugenu z originálnej striekačky. Po aplikácii sme orientačne vyšetřili vizus, a podľa potreby vyšetřili fundus nepriamou oftalmoskopiou. Po odrúškovaní bolo oko ošetrené Tobrex ung. alebo O-Framykoin comp. ung. a sterilne prekryté obvazom do druhého dňa. Jednotlivé aplikácie sme postupne lokalizovali od č. VI smerom temporálne podľa celých alebo polovičných čísiel ciferníka. Pacienti boli kontrolovaní 1. deň po aplikácii a ďalej každých 6 týždňov. Pri kontrolách raz za 6 týždňov bola kontrolovaná najlepšie korigovaná CZO. FAG a OCT sme opakovali vždy po 3 aplikáciách.

Urobili sme analýzu za dvojročné obdobie od 19. 6. 2006 do 28. 2. 2009 (26 mesiacov) u 93 pacientov (32 mužov, 61 žien) s priemerným vekom 74 rokov (od 58 do 87 rokov). Priemerná doba sledovania je 15,1 mesiacov. Pôvodne predominantne

klasickú membránu (PKM) malo 27 pacientov, minimálne klasickú (MKM) 17 pacientov a okultnú membránu (OkM) 49 pacientov.

Tab. 1. Charakteristika súboru

Charakteristika	Počet
Pacientov	93
– žien	61
– mužov	32
Priemerný vek	74 R
Priemerná doba sledovania	15,1 M

Tab. 2. Typ SRNM

Typ SRNM	Počet	%
Predominantne klasická	27	29,1
Minimálne klasická	17	18,2
Okultná	49	52,7

VÝSLEDKY

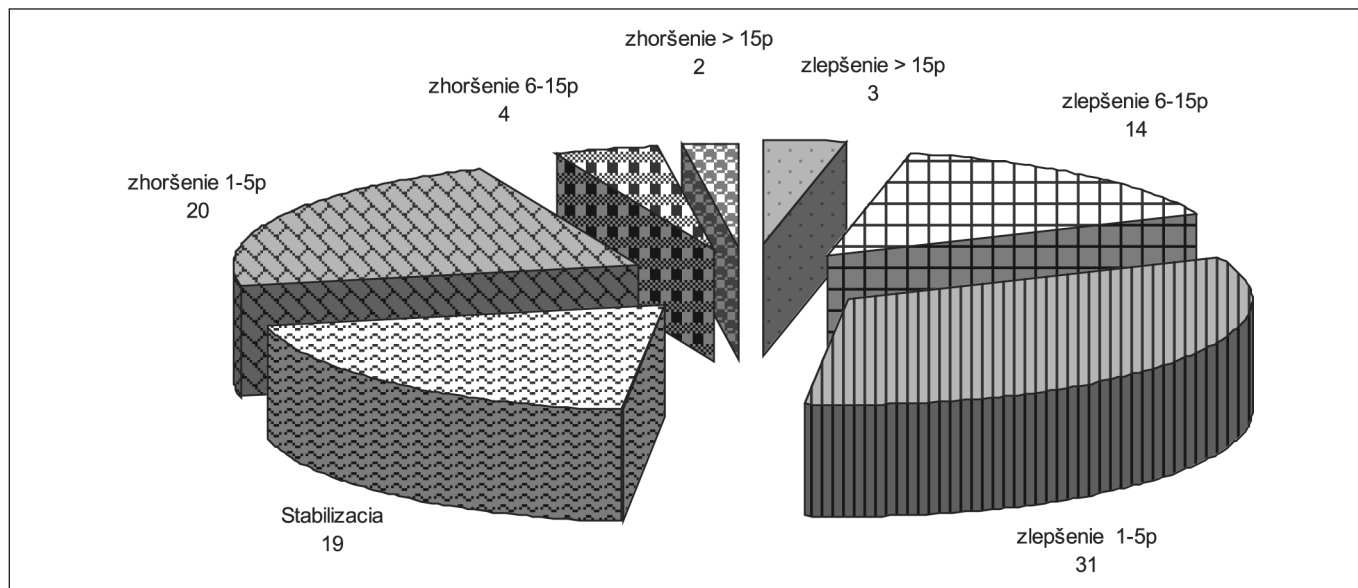
Za dobu sledovania sme urobili 483 intravitreálnych aplikácií Macugenu. Tabuľka 3 ukazuje počet pacientov podľa počtu aplikácií od 1 až do 12 aplikácií.

Tab. 3. Charakteristika súboru podľa počtu aplikácií

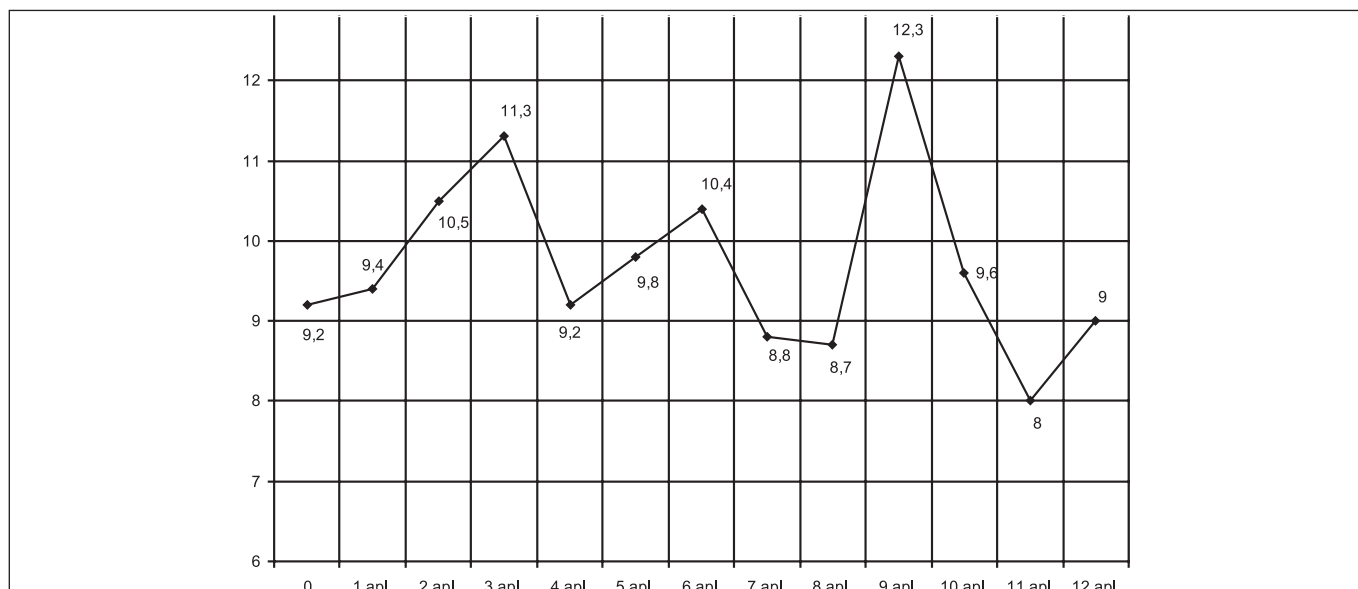
Počet aplikácií	Počet pacientov
1	3
2	2
3	32
4	3
5	7
6	17
7	11
8	12
9 – 12	6
Spolu	483

V rámci efektívnosti liečby vlhkej formy VPDM intravitreálnou aplikáciou antiVEGF Macugenu sme sledovali vývoj centrálnej zrakovkej ostrosti (CZO) na ETDRS optotype a hodnotili sme počet písmen ETDRS, ktoré pacienti liečbou získali alebo stratili.

Zlepšenie CZO sme za dobu sledovania dosiahli celkom u 48 pacientov (51,6 %), a to zlepšenie od 1 do 5 písmen ETDRS optotypu u 31 pacientov (33,4 %), od 6 do 15 písmen u 14 pacientov (15,0 %) a o viac ako 15 písmen u 3 pacientov (3,2 %). Stabilizáciu CZO – pacienti nestratili ale ani nezískali žiadne písmen – sme našli u 19 pacientov (20,4%). Zlepšenie



Graf 1. Znárodnuje dosiahnuté výsledky

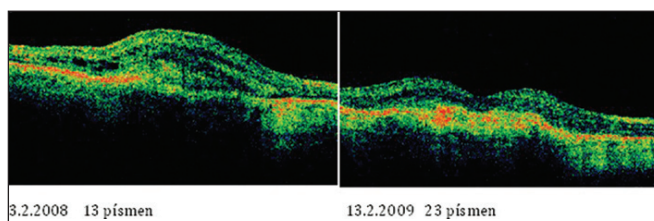


Graf 2. Vývoj centrálnej zrakovéj ostrosti po jednotlivých aplikáciach

a stabilizáciu CZO a nálezu sme za dobu sledovania dosiahli u 67 pacientov (72,0 %).

U 26 pacientov (28 %) došlo za dobu sledovania k zhoršeniu CZO a to u 20 pacientov (21,5 %) o 1 až 5 písmen ETRS optotypu, u 4 pacientov (4,3 %) o 6 až 15 písmen, k výraznému zhoršeniu o viac ako 15 písmen u 2 pacientov (2,2 %). Príčinami zhoršenia CZO a nálezu boli 3-krát vývoj subretinálnej hemorágie, 1-krát trakčná amócia sietnice, 22 pacientov nereagovalo na liečbu, nález pomaly progredoval napriek aplikovanej liečbe.

Z peroperačných komplikácií sme mali 4-krát zvýšenie vnútroočného tlaku s nepriechodnosťou arteria centralis retinae, 3-krát sme stav riešili okamžitou dekompresnou paracentézou, 1-krát sme vnútroočný tlak znížili a perfúziu a. c. retinae obnovili digitálnou masážou a aplikáciou antiglaukomatík. Všetky 4 príhody boli vyriešené bez následku s návratom funkcie na predaplikačnú úroveň. V rámci pooperačných komplikácií 2-krát došlo k progresii katarakty, čo sme vyriešili chirurgicky.



Obr. 1. Efektívnosť jednoročnej liečby vlhkej formy VPDM intravitreálnou aplikáciou Macugenu v OCT obraze.

DISKUSIA

Vlhká forma VPDM je vo vyspelých krajinách sveta jednou z najčastejších príčin praktickej slepoty. Zo záverov viacerých epidemiologických štúdií vyplýva, že s vekom prevalencia

tohto ochorenia stúpa. Framinghamská štúdia (7) v priebehu 2 rokov vyšetrila 2631 pacientov vo veku od 52 do 85 rokov. Prevalencia VPDM narastala od 1,2 % po 6,4 % vo veku od 65 do 74 rokov, u osôb nad 75 rokov sa vyskytovalo ochorenie o 20 % populácie. Beaver Dam Eye Study vyšetrila spolu 4926 obyvateľov Beaver Dam (5). Jedna alebo niekoľko drúz sa vo veku od 43 do 84 rokov vyskytli v 95,5 %. Prevalencia ochorenia jednoznačne narastala s pribúdajúcim vekom. Vo veku 54 rokov sa vyskytovala u 8,5 % ľudí, vo veku nad 75 rokov u 37 % ľudí.

V 90 % vzniká suchá geografická forma ochorenia, v 10 % vlhká exsudatívna forma. Kým suchá forma sa vyvíja pomaly, pri vlhkej forme sa udáva, že za prvých 6 mesiacov trvania ochorenia môže pacient stratiť 80 až 90 % CZO.

VPDM je multifaktoriálne ochorenie, ktoré vzniká a vyvíja sa pôsobením rizikových faktorov u jedincov s genetickou predispozíciou. Vek je hlavný „rizikový“ faktor, na čom sa zhodujú všetky štúdie. Niektoré štúdie udávajú vyšší výskyt VPDM u žien. Vlhká forma VPDM sa vyskytuje hlavne u belochov a aziatov, u černochovej je vzácna. Kardiovaskulárne ochorenia, hlavne IM, nekompenzovaná hypertenzia, diabetes mellitus a porucha metabolizmu tukov zvyšujú riziko vzniku VPDM (1, 3). Väčšina epidemiologických štúdií hovorí o jasnom riziku fajčenia na vývoj VPDM (6). V poslednom období sa veľa hovorí o protektívnom vplyve vitamínov a antioxidantov na VPDM. AREDS I. a II. dávajú čiastočnú odpoveď o protektívnom účinku vitamínov, stopových prvkov, luteínu a zeaxantínu ako doplnku výživy na VPDM. Určitý rizikový aspekt sa pripisuje pôsobeniu modrého svetla. Z očných faktorov sa na vzniku VPDM rôznou mierou podieľajú svetlá farba dúhovky, pseudofakia či afakia (6).

Z hľadiska etiopatogenézy a liečby VPDM antirastové faktory predstavujú prvý kauzálny liek.

Oxidačný stres a hypoxia poškadzujú bunky pigmentového epitelu sietnice. Na PES a Bruchovej membráne sa tvoria sa drúzy a zvyšuje sa hladina zápalových mediátorov. Bez prítomnosti rastových faktorov dochádza k apoptóze buniek PES a následne zmyslového epitelu sietnice a vyvíja sa suchá geografická forma VPDM. Pri prítomnosti zvýšenej hladiny VEGF (Vessel Endotel Grow Factor) za predpokladu narušenia Bruchovej membrány sa spustí neoangiogenéza chorioidálnych ciev, ktoré prerastajú pod PES alebo neuroretínu a vyvíja sa vlhká exsudatívna forma VPDM zvyšujú cievnu permeabilitu a indukujú neoangiogenézu. VEGF majú kľúčovú úlohu pri vývoji vlhkej formy VPDM.

Intravitreálna aplikácia pegaptanib sodia je považovaná za bezpečný výkon s nízkym výskytom komplikácií, ktoré však môžu mať závažné následky. Najobávanejšou komplikáciou je purulentná endoftalmitída, ktorej výskyt je menej ako 0,1 až 0,3 %. Prechodné alebo trvalé zvýšenie vnútroočného tlaku, krvácanie do sklovca, odlúpenie sietnice môžu ojediniele kom-

plikovať pooperačný priebeh. Podľa doporučení VISION sa aplikuje 0,3 mg pegaptanib sodia. Tento objem nevyžaduje predchádzajúcu hypotonizáciu bulbu. Vzhľadom na polčas rozpadu aptaméru, rozklad pôsobením nukleáz a systémovú rezorpciu treba liečbu opakovať každých 6 týždňov počas 2 rokov (6).

ZÁVER

Intravitreálna aplikácia pegaptanib sodia je účinná liečba všetkých angiografických typov subretinálnej neovaskulárnej membrány pri VPDM. Viacročné sledovanie ukázalo, že touto liečbou sa dá u 60 až 80 % pacientov s vlhkou formou VPDM centrálnu zrakovú ostrosť stabilizovať alebo aj zlepšiť.

LITERATÚRA

1. **Duan, Y., MO,J., Klein, RE., et al.:** Age-related Macular Degeneration is associated with incident myocardial infarction in elderly Americans. *Ophthalmol.*, 114, 2007; 732–737.
2. **Gradoudas, E.S., Adami, A.P., Cunningham, E.T. et al.:** VEGF Inhibition Study in Ocular Neovascular Clinical Trial Group. Pegaptanib for neovascular age-related macular degeneration. *N. Engl. J. Med.*, 351, 2004; 2805–2816.
3. **Hyman, L., Schachar, A., Leske, M.C.:** Hypertension, cardiovascular disease and age-related macular degeneration. Age-Related Macular Degeneration Risk Factors Study Group. *Arch. Ophthalmol.*, 118, 2000; 351–358.
4. **Ishida, S., Usui, T., Yamashiro, K. et al.:** VEGF 164-mediated inflammation is required for pathological, but not physiological, ischemia- reduced retinal neovascularisation. *J. Exp. Med.*, 198, 2003; 483–489.
5. **Klein, R., Klein, B.E.K., Jensen, S.C. et al.:** The 5-year incidence of age-related maculopathy in Beaver Dam Eye Study. *Investigative Ophthalmology and Visual Science*, 1996; 37, 412.
6. **Kolař, P. a kol.:** Věkem podmíněná makulární degenerace. Grada Publishing, 2008; 148.
7. **Leibowitz, H.M., Krueger, D.E., Mauser, L.R., et al.:** The Framingham Eye Study Monograph. *Surv. Ophthalmol.*, 24, 1980; 335–610.
8. **White, R.R., Sullenger, B.A., Rusconi, C.P.:** Developing aptamers into therapeutics. *J. Clin. Invest.*, 106, 2000; 929–934.

Do redakce doručeno 8. 3. 2009

Do tisku přijato 26. 10. 2009

MUDr. Mária Molnárová

II. očná klinika SZU

FNSP F. D. Roosevelta

Nám. L. Svobodu 1

975 17 Banská Bystrica

e-mail: mmolnarova@nspbb.sk