

Dlouhodobé výsledky chirurgické léčby chronické obrny n. VI u dětí a dospělých

Vodičková K., Aufrata R., Řehůřek J.¹, Ošlejšková H.²

¹Dětská oční klinika LF MU a FN, Brno, přednosta doc. MUDr. R. Aufrata, CSc., MBA

²Klinika dětské neurologie LF MU a FN, Brno, prim. MUDr. H. Ošlejšková, Ph.D.

SOUHRN

Obrna VI. hlavového nervu je nejčastější ze získaných obrn, méně často se objevuje vrozená forma této obrny. Chirurgickou léčbu lze zvažovat nejdříve po šesti měsících čekání na možný návrat funkce n. abducens. Cílem naší studie bylo vyhodnotit dlouhodobé výsledky dvou chirurgických metod v léčbě chronické obrny n. abducens u dětí a dospělých. Do retrospektivní komparativní studie jsme zahrnuli 118 pacientů s parézou n. VI, kteří byli operováni na naší klinice v období od ledna 1990 do prosince 2005. Retropozici mediálního přímého svalu v kombinaci se supramaximální resekci laterálního přímého svalu podstoupilo 56 pacientů. U 62 pacientů jsme provedli Hummelsheimovu transpoziční operaci s nebo bez resekce transponovaných polovin vertikálních přímých svalů, vždy v kombinaci s retropozicí mediálního přímého svalu. Dle našich výsledků zesílená transpozice laterálních polovin vertikálních přímých svalů přináší pacientům signifikantně lepší pooperační postavení očí v primární pozici než pouhá retropozice-resekcce na horizontálních přímých svalech. Zaznamenali jsme výrazné zlepšení pozice hlavy a postavení očí v primární pozici s částečnou obnovou abdukce.

Klíčová slova: operace strabismu, chronická obrna abducentu, Hummelsheimova transpoziční operace

SUMMARY

Long Term Outcomes of Chronic Abducens Palsy Surgical Treatment in Children and Adults

Abducent nerve palsy is the most frequent of the acquired palsies and occurs rarely on congenital basis. It is widely recommended to wait at least 6 months for possible return of sixth nerve function. After this period we consider surgical management. Our retrospective comparative study evaluated long-term results of two methods for surgical treatment of chronic six nerve palsy in 118 pediatric and adult patients who underwent surgery in the period from January 1990 to December 2005. Group A had 56 patients, in whom we performed a large recession of the medial rectus combined with a supramaximal resection of the lateral rectus. The Hummelsheim transposition procedure with or without resection of transposed half-tendon vertical muscle was performed in 62 patients of the B group. This procedure was always combined with recession of medial rectus. The augmented version of the transposition surgery resulted in a significantly better primary position of eyes postoperatively, than single graded recession-resection procedure of the horizontal muscles. The transposition surgery resulted in visible improvement in head posture and ocular alignment in the primary position, with partial restoration of abduction.

Key words: strabismus surgery, chronic abducens palsy, Hummelsheim transposition procedure

Čes. a slov. Oftal., 64, 2008, No. 5, p. 197–201

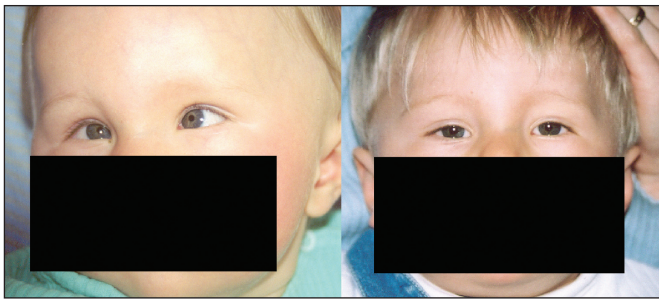
ÚVOD

Obrna šestého hlavového nervu je nejčastější okohybnou obrnou a představuje minimálně 50 % těchto poruch. V klinickém obraze lze snadno rozlišit úplnou obrnu nervu (plegii) od částečného poškození (parézy). Chirurgické léčbě nezbytně předchází komplexní vyšetření pacienta vedoucí ke zjištění etiologie obrny. V intervalu minimálně šesti měsíců je nutný konzervativní přístup, sledování známek možného postupného návratu funkce paretického svalu nebo hrozícího vzniku kontraktury antagonisty. Střídavou okluzí lze během tohoto období kontrakturu předcházet. Alternativně je k prevenci kontraktury mediálního přímého svalu některými autory navrhována injekce botulotoxinu. Proces přenosu svalu je nezbytný k udržení oka v přímé pozici a získání abdukční síly, z pouhé resekce paretického svalu získáme velmi málo. Hummelsheimova operace (obr. 3, 4, 5) spočívá v transpozici laterálních polovin vertikálních přímých svalů k úponu laterálního přímého svalu. Modifikovaná Hummelsheimova operace se zesíleným účinkem získaným resekci transponovaných polovin je schopna

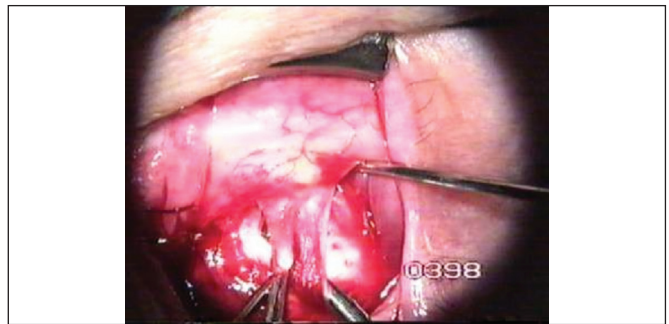
napravit i velké úchyly způsobené parézou abducentu nej-různější etiologie (1). Retropozici mediálního přímého svalu dáváme dle velikosti ezotropie (obr. 2). V případě úplné parézy laterálního přímého svalu s ezotropií o velikosti více jak 50 PD by měl být mediální přímý sval retroponován o více než 8mm. Retropozice mediálního přímého svalu (14, 15) nebo injekce botulotoxinu (13) může zlepšit abdukcii a rozšířit zorné pole bez diplopie. Cílem naší studie bylo porovnat výsledky a zhodnotit dlouhodobou efektivitu dvou chirurgických metod v terapii chronické parézy n. VI – klasické operace na horizontálních přímých svalech a Hummelsheimovy transpoziční operace.

PACIENTI A METODY

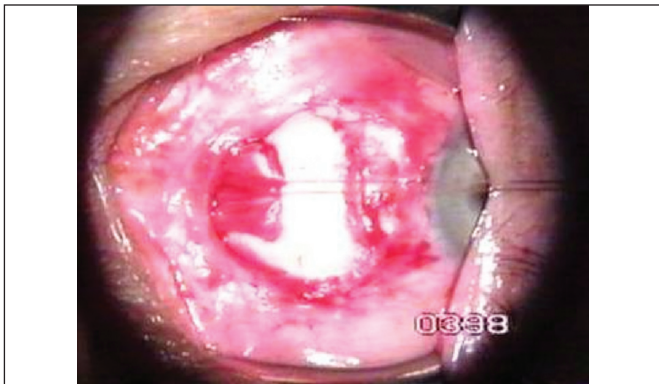
Retrospektivní analýzou jsme hodnotili 118 pacientů (55 dětí a 63 dospělých) s paralytickým strabismem způsobeným parézou šestého hlavového nervu. Výše uvedení pacienti podstoupili chirurgický zákrok v období od ledna 1990 do prosince 2005 s průměrnou sledovací dobou 5,6



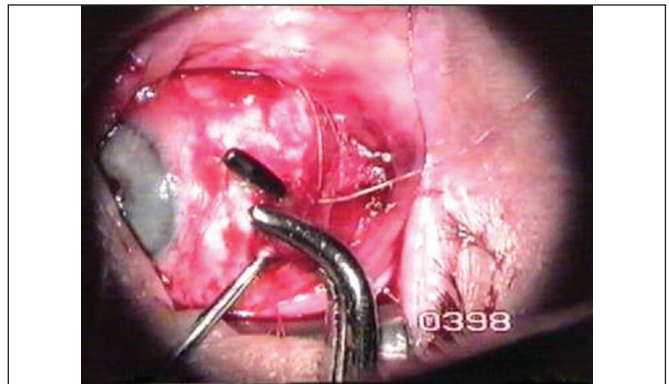
Obr. 1. Oboustranná vrozená paréza n.VI. v primárním postavení očí před a 1,5 roku po transpoziční operaci



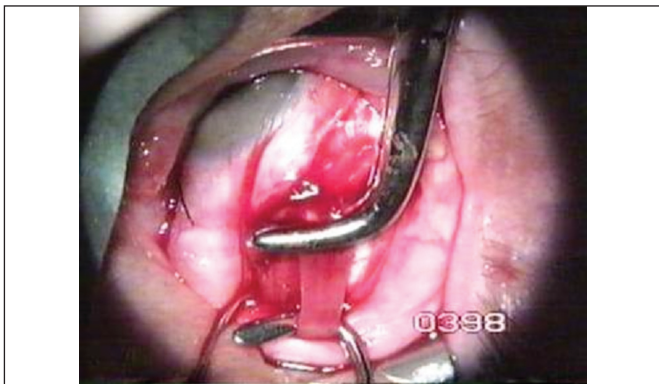Obr. 4. Podélné rozdělení dolního přímého svalu se zachováním obou předních ciliárních artérií



Obr. 2. Retropozice mediálního přímého svalu



Obr. 5. Resekce laterálních transponovaných polovin vertikálních přímých svalů



Obr. 3. Podélné rozdělení horního přímého svalu se zachováním obou předních ciliárních artérií

komplikace (ischémie předního segmentu nebo indukované vertikální deviace).

Skupina A zahrnovala 56 pacientů, u kterých byla provedena velká retropozice mediálního přímého svalu v kombinaci se supramaximální resekci laterálního přímého svalu. Ve skupině B bylo 62 pacientů, u kterých jsme provedli Hummelsheimovu transpoziční operaci, z toho 45 pacientů podstoupilo modifikovanou variantu zákroku. Modifikovaná Hummelsheimova operace zahrnovala přenos laterálních polovin vertikálních přímých svalů k úponu zcela ochrnutého laterálního přímého svalu a jejich resekci. Během operace jsme pod mikroskopickou kontrolou podélně rozdělili horní a dolní přímý sval na 15 mm dlouhé poloviny. Velkou pozornost jsme věnovali zachování předních ciliárních artérií v nazálních polovinách svalů. Temporální poloviny vertikálních svalů jsme přišli suturou Vicryl 6-0 k úponu laterálního přímého svalu (v případě zesílené transpozice bylo resekováno 5-8 mm svalu).

let (rozmezí 1 rok až 16 let). Ve skupině byli zahrnuti pacienti s kompletní i inkompletní parézou. Deficit abdukce a velikost úhlu deviace byly měřeny pomocí prizmat a troposkopu v primární pozici při fixaci do dálky. Etiologie obrny zahrnovala případy vrozené obrny (obr. 1), traumata, nádory, cévní choroby a diabetes, hydrocefalus a případy neznámé etiologie. Kompletní paréza byla definována jako neschopnost abdukce oka ke střední linii. Kritéria výběru pacientů zahrnovala: stav více než šest měsíců od vzniku, neschopnost abdukce jednoho nebo obou očí, ezotropie na dálku více než 25 PD, diplopie v primárním postavení při fixaci na dálku, zraková ostrost minimálně 6/60 na každém oku, bez předchozí chirurgické léčby nebo aplikace botulotoxinu. U každého pacienta jsme zaznamenávali tato data: diagnózu a trvání obrny, měření primární úchytky v prizmatických dioptriích a přítomnost diplopie v primárním postavení, kvalitativní zhodnocení dukcí, přidružené oční choroby, detaily chirurgického zákroku, peroperačně prováděný test pasivní dukce,

VÝSLEDKY

Údaje a výsledky všech pacientů ve studii jsou shrnuty v tabulce 1. Ke statistické analýze jsme použili Studentův *t* test. Průměrná úchytky v primárním postavení ve skupině A byla 61 PD (rozsah 25 až 80 PD), a ve skupině B 63 PD (rozsah 30 až 90 PD) před operací. Diplopie před operací byla přítomna u 78 % pacientů ve skupině A, v 88 % ve skupině B. Při poslední pooperační návštěvě se průměrná úchytky zmenšila na 26 PD (rozsah 4 až 40 PD) ve skupině A, a 7 PD (rozsah -8 až 24 PD) ve skupině B, ($P = 0,035$). Poperační výskyt diplopie byl u 27 % pacientů ve skupině A, avšak jen u 8 % pacientů ve skupině B ($P = 0,041$). Tyto výsledky jsou demonstrovány na grafech 1 a 2. Nezaznamenali jsme žádné komplikace ve smyslu ischémie předního segmentu nebo indukovanou vertikální deviaci.



HYLO-LASOP®

STERILNÍ OČNÍ KAPKY

BEZ KONZERVAČNÍ LÁTKY BEZ FOSFÁTŮ

**pro zvlhčení povrchu oka,
např. v souvislosti s operačními
zákroky na oku**

- neobsahuje konzervační látky ani fosfáty
- je použitelný 3 měsíce od otevření lahvičky

Složení:

1 ml roztoku obsahuje 1 mg hyaluronátu sodného, citrátový pufr, sorbitol a vodu.

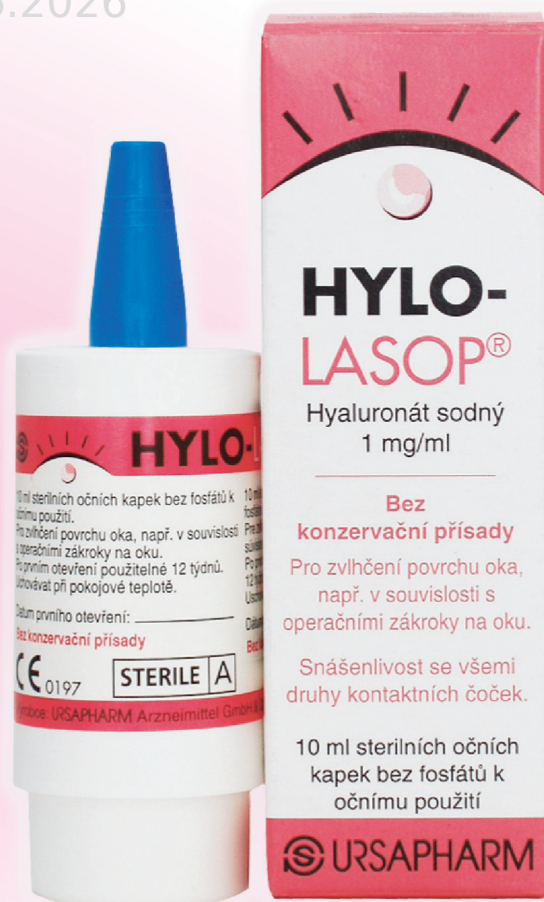Vlastnosti:

HYLO-LASOP® obsahuje hyaluronovou kyselinu, přirozenou látku, která se vyskytuje v oku i v jiných částech těla. Tato látka má schopnost vytvářet stejnoměrný stabilní a dlouhodobě setrvávající film na povrchu oka, přitom se rychle neodplavuje ani nezhoršuje vidění. Tím se oko dlouhodobě chrání před pocitem vyschnutí a drážděním.

Použití:

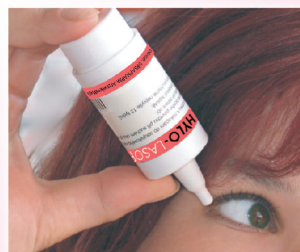Po operačních zákrocích na oku nebo po poraněních oka může být vlastní sekrece slz redukována. Používáním přípravku HYLO-LASOP® budou rohovka i spojivka dlouho a vytrvale zásobovány vlhkostí, takže fyziologické hojení může optimálně probíhat.

**Podrobnější informace jsou uvedeny
v příbalovém letáku.**



žádejte ve své lékárně

Snadná aplikace:



Sejměte ochrannou čepičku. Uchopte lahvičku palcem u špičky a ostatními prsty u dna. Pak stiskněte tak, jak je znázorněno na obrázku. Spodní část pracuje jako píst.

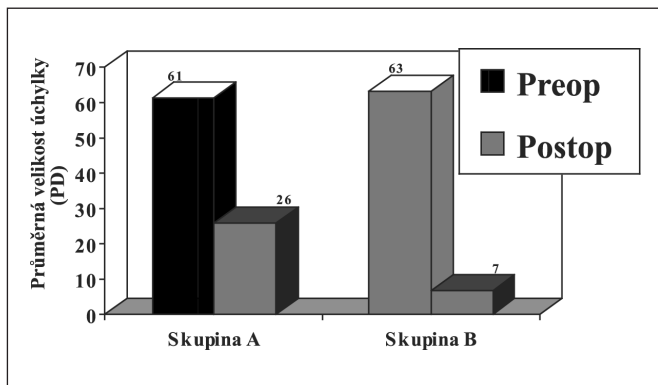


URSAPHARM

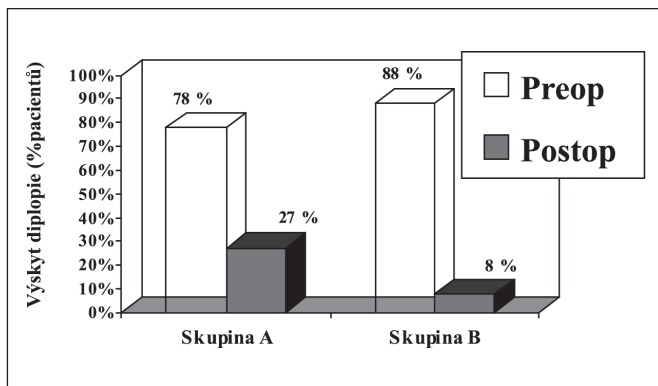
URSAPHARM spol. s r.o.
Černokostelecká 1621, 251 01 Říčany
Tel.: 323 622 750, Fax: 323 622 649
e-mail: info@ursapharm.cz

Tab. 1. Data pacientů, předoperační a pooperační stav

Počet pacientů	Skupina A 56	Skupina B 62
Průměrný věk ± SD (rozsah, roky)	21,3 ± 17,6 (2–67)	19,7 ± 20,4 (1–65)
Etiologie (počet pacientů)		
Vrozená	11	9
Traumata	9	12
Nádory	7	8
Vaskulární	5	4
Hydrocefalus	3	5
Neurčená	11	5
Oboustranná (počet pacientů)	19	15
Jednostranná (počet pacientů)	27	28
Průměrná úchylnka ± SD (rozsah, PD) PREOP.	61 ± 37 PD (25–80)	63 ± 28 PD (30–90)
Průměrná úchylnka ± SD (rozsah, PD) POSTOP.	26 ± 22 PD (4–40)	7 ± 37 PD (-8–24)
Diplopie v prim. postavení (%) PREOP.	78 %	88 %
Diplopie v prim. postavení (%) POSTOP.	27 %	8 %



Graf 1. Průměrná velikost primární úchylnky v obou skupinách před a po operaci



Graf 2. Výskyt diplopie v primárním postavení v obou skupinách před a po operaci

DISKUSE

Termínem „chronická obrna abducentu“ jsme v naší studii označovali parézu šestého hlavového nervu trvající déle než 6 měsíců od počátku svého vzniku. V optimálním načasování a způsobu léčby pacientů s chronickou obrnou n. abducens existují kontroverzní názory. V anketě čítající 201 pedoofthalmologů a neurooftalmologů, kteří se vyjadřovali k načasování

chirurgie strabismu u akutní traumatické obrny abducentu, by 26 % respondentů počkalo před provedením chirurgického zákroku více než 6 měsíců od vzniku obrny (8). Vyskytují se rovněž názory pokračovat v konzervativní léčbě déle než 1 rok, jiní jsou zastánci injekce botulotoxinu do ipsilaterálního mediálního přímého svalu (12) nebo operace strabismu s nebo bez aplikace botulotoxinu (13).

Cílem chirurgické terapie je zlepšit rozsah binokulárního zorného pole, napravit postavení očí v primární pozici, minimalizovat event. kompenzační postavení hlavy a v neposlední řadě zlepšit kosmetický efekt. Během let byla popsána celá řada chirurgických technik a jejich modifikací. Transpozice svalů (obr. 3, 4, 5) je nutná v případech závažného stupně obrny (6). K léčbě parézy abducentu a dalšího komplexu paralytických očních poruch byla navržena celá škála transpozicních operací (13, 10, 7, 4, 9). Plná transpozice šlachy často ústí v podkorigování zákroku a k dosažení úspěšného pooperačního postavení vyžaduje resekci ipsilaterálního antagonistického přímého svalu (14). Tato metoda s sebou nese nezanedbatelné riziko ischemie předního segmentu.

V roce 1997 Foster (5) popsal novou techniku, která se skládala z transpozice celé šlachy přímého svalu k úponu laterálního přímého svalu, zesílené pomocí zadního fixačního stehu na každém z transponovaných svalů. Zadní fixační sutura (retroekvatoriální myopexie) použitá v této technice dále směřuje vektorové síly transponovaných svalů laterálně. Paysse (11) uvádí, že modifikace této techniky, cévy šetřící tři-čtvrtinová částečná transpozice, je účinná v léčbě celé škály vertikálních a horizontálních poruch okulomotoriky. U této modifikace bylo transponováno 75 % širé svaly, pozornost byla věnována ušetření přední ciliární arterie v každém netransponovaném svalovém segmentu. Ke zvýšení efektu transpozice byla založena na každý z transponovaných svalů zadní fixační sutura 12 až 15 mm za rohokvový limbus. Průměrná úchylnka do dálky v primárním postavení se zlepšila ze 48 PD předoperačně na 6 PD po operaci (11).

V naší studii jsme dosáhli obdobného zlepšení horizontálního postavení bulbů resekci poloviny transponované šlachy cca 5 až 8 mm. Průměrná předoperační úchylnka 63 PD se změnila na 7 PD pooperačně. I přes retropozici mediálního přímého svalu jsme u žádného pacienta nezaznamenali ischemii předního segmentu. Průměrná velikost korekce úchylnky v primárním postavení je srovnatelná s výsledky uvedenými v ostatních studiích (1, 2, 3, 5, 11).

Výsledky u našich pacientů po klasické retropozici-resekci horizontálních přímých svalů ukázaly, ve srovnání se zesíle-

nou transpozicí, její malou schopnost korekce středních až velkých deviací. Údaje z naší studie dále naznačují, že zesílená Hummelsheimova transpoziciční operace (obr. 3, 4, 5) nemá s ohledem na velikost úchytky před operací významná omezení.

U vybraných pacientů s chronickou obrnou abducentu je metodou léčby injekce botulotoxinu do ipsilaterálního mediálního přímého svalu (12). Nicméně výsledky některých studií léčbu botoxem příliš nepodporují, uvádějí pouze desetiprocentní úspěšnost (8).

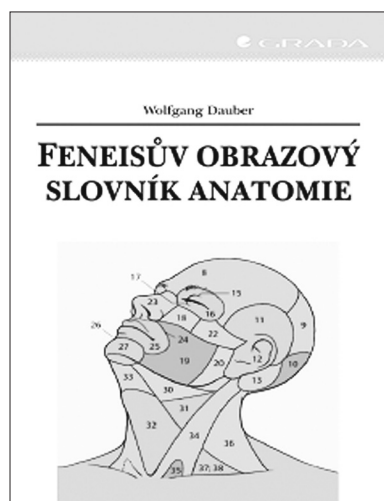
ZÁVĚR

Naše výsledky potvrzují účinnost zesílené transpozice vertikálních přímých svalů dle Hummelsheima u chronické obrny abducentu. Výsledkem naší chirurgické léčby bylo viditelné zlepšení primárního postavení očí s částečnou obnovou abdukce. Tato technika je bezpečná, nezaznamenali jsme komplikace ve smyslu ischémie předního segmentu nebo indukované vertikální deviace.

LITERATURA

1. **Brooks, S.E., Olitsky, S.E., et al.:** Augmented hummelsheim procedure for paralytic strabismus. JAAPOS, 37, 2000: 189-5.
2. **Burke, J.P., Ruben, J.B., Scott, W.E.:** Vertical transposition of the horizontal recti (Knapp procedure) for the treatment of double elevator palsy: effectiveness and long-term stability. Br. J. Ophthalmol., 76, 1992: 734-737.
3. **Burke, J.P., Keech, R.V.:** Effectiveness of inferior transposition of the horizontal rectus muscles for acquired inferior rectus paresis. JAAPOS, 32, 1995: 172-177.
4. **Cline, R.A., Scott W.E.:** Long-term follow-up of Jensen procedures. JAAPOS, 25, 1988: 264-269.
5. **Foster, R.S.:** Vertical muscle transposition augmented with lateral fixation. JAAPOS, 1, 1997: 20-30.
6. **Helveston, E.M.:** Muscle transposition procedures. Surv. Ophthalmol., 16, 1971: 92-97.
7. **Hiatt, R.L.:** Transposition procedures in strabismus. Ann. Ophthalmol., 18, 1986: 332-336.
8. **Holme, J.M., Leske, D.A. et al.:** Initial treatment outcomes in chronic sixth nerve palsy. JAAPOS, 5, 2001: 370-376.
9. **Maruo, T., Iwahige, H., et al.:** Results of surgery for paralytic esotropia. Jpn. J. Ophthalmol., 40, 1996: 229-234.
10. **Mc Manaway, J.W., Buckley, E.G., Brodsky, M.C.:** Vertical rectus muscle transposition with intraoperative botulinum injection for chronic sixth nerve palsy. Graefes Arch. Clin. Exp. Ophthalmol., 228, 1990: 401-406.
11. **Paysse, E.A, Mc Creery, K.M.B, et al.:** Use of augmented rectus muscle transposition surgery for complex strabismus. Ophthalmology, 109, 2002: 1309-1314.
12. **Repka, M.X., Lam, G.C., Morrison, N.A.:** The efficacy of botulinum neurotoxin A for the treatment of complete and partially recovered chronic sixth nerve palsy. JAAPOS, 31, 1994: 79-83.
13. **Rosenbaum, A.L., Kushner, B.J., Kirschen, D.:** Vertical rectus muscle transposition and botulinum toxin (Oculinum) to medial rectus for abducens palsy. Arch. Ophthalmol., 107, 1989: 820-823.
14. **Rosenbaum, A.L., Foster, R.S., et al.:** Complete superior and inferior rectus transposition with adjustable medial rectus recession for abducens palsy. Strabismus, 2, 1984: 599-605.
15. **Uribe, L.E.:** Muscle transplantation in ocular paralysis. Am. J. Ophthalmol., 65, 1968: 601-607.

MUDr. Kristina Vodičková, Ph.D.
Dětská oční klinika LF MU a FN Brno
Černopolská 9, 613 00 Brno
e-mail: kvodickova@fnbrno.cz



FENEISŮV OBRAZOVÝ SLOVNÍK ANATOMIE překlad 9. zcela přepracovaného vydání

Wolfgang Dauber

Feneisův obrazový slovník anatomie se za více než 30 let stal opravdovým pojmem. Současné 9., zcela přepracované vydání prof. Wolfgangem Dauberem navazuje úspěšně na tradici předchozích vydání. Všechny anatomické pojmy jsou slovem i obrazem vysvětleny krátce, pregnantně a precizně.

V tomto vydání byly poprvé použity poslední platné termíny stanovené FCAT (Federative Committee on Anatomical Terminology), a tato nová Terminologia Anatomica se tak stala podkladem pro více než 1 250 odborných výrazů.

V knize je přes 8 000 pojmů definováno přesně a krátce a nejméně jedenkrát je příslušný výraz zakreslen na více než 800 anatomických vyobrazeních.

Knihy je ideální příručkou pro přípravu na zkoušku či při potřebě rychle si některý anatomický pojem objasnit. Publikace je mimořádně přínosná a důležitá pro studenty medicíny a stomatology, lékaře, vědecké pracovníky a pro všechny, kteří ke své práci potřebují znalost správných anatomických odborných pojmů.

Originál publikace vydalo nakladatelství Georg Thieme Verlag. Precizně přeložili a vzhledem

k nové anatomické nomenklatuře upravili prof. MUDr. R. Čihák, DrSc., a prof. MUDr. M. Grim, DrSc.

Ukazuje se, že v klinické praxi se znovu stává znalost anatomických pojmů nezbytnou a její bezchybné použití je dokladem dobré erudice lékaře.

Vydalo nakladatelství Grada Publishing a.s., formát A5, pevná vazba, 548 Stran, cena 590 Kč, (939 Sk), ISBN 978-80-247-1456-1, kat. číslo 1636

Objednávku můžete poslat na adresu: Nakladatelské a tiskové středisko ČLS JEP, Sokolská 31, 120 26 Praha 2, fax: 224 266 226, e-mail: nts@cls.cz. Na objednávce laskavě uveďte i jméno časopisu, v němž jste se o knize dozvěděli.