

Chirurgie Duanova retrakčního syndromu I: Srovnání jednostranné retropozice a resekce s oboustrannou retropozicí mediálních přímých svalů

Vodičková K., Aufrata R., Řehůřek J.

Dětská oční klinika LF MU a FN, Brno, přednosta doc. MUDr. R. Aufrata, CSc., MBA

SOUHRN

Cílem této komparativní studie chirurgické léčby pacientů s Duanovým retrakčním syndromem (DRS) bylo zhodnotit dlouhodobou účinnost resekce laterálního přímého svalu s retropozicí mediálního přímého svalu postiženého oka a srovnat jí s oboustrannou retropozicí mediálních přímých svalů. Vyhodnotili jsme údaje 23 pacientů s DRS I, kteří podstoupili zákrok typu retropozice-resekce (skupina A) a 26 pacientů s DRS I, jimž byla provedena oboustranná resekce mediálních přímých svalů (skupina B). Předoperačně a pooperačně jsme porovnali primární postavení očí, polohu hlavy, dukce oka, závažnost retrakce a binokulární zorné pole. Získaná data jsme statisticky zhodnotili. Pooperačně měly obě skupiny srovnatelné hodnoty průměrné ezotropie v primárním postavení a stupni natočení hlavy. Průměrné hodnoty omezení abdukce postiženého oka byly ale vyšší ve skupině B, průměrná addukce byla jednoznačně horší také ve skupině B. Retrakce bulbu se zmenšila ve všech případech ve skupině B, zhoršila se u 6 pacientů ve skupině A. Zlepšení po zákroku typu retropozice-resekce jsme zaznamenali u 17 z 23 pacientů s DRS vybraných na základě ezotropie, limitace abdukce a mírné retrakce. Schopnost abdukce byla ve skupině A lepší než po oboustranné retropozici mediálních přímých svalů ve skupině B. Dle našich zkušeností bychom měli jednostrannou retropozici s resekci provádět u pacientů s mírným stupněm retrakce bulbu a dobrou předoperační addukci.

Klíčová slova: operace strabismu, DRS (Duanův retrakční syndrom), retrakce bulbu

SUMMARY

Surgery of Duane Retraction Syndrome I: Comparison of Unilateral Recession and Resection versus Bilateral Medial Rectus Recessions

The purpose of this comparative study was to evaluate a long-term efficacy of lateral rectus muscle resection in the affected eye of patients with Duane retraction syndrome (DRS) with esotropia and limited abduction and to compare it with bilateral medial rectus recessions. We reviewed and compared the data of the group A with 23 patients who underwent a recession-resection procedure and the group B with 26 patients in whom we performed medial rectus recessions. In each group, we evaluated pre- and postoperatively the ocular alignment, head position, ocular ductions, severity of retraction, and binocular visual field. Statistical analysis of the data was performed. Postoperatively, both groups had similar mean esotropia and mean face turns. However, the mean limitation of abduction in the affected eye was greater in the group B, mean adduction was also significantly worse in the group B. Globe retraction improved in all subjects of the group B, but worsened in 6 patients of the group A. Seventeen of 23 patients with Duane retraction syndrome, selected on the basis of esotropia, limited abduction, and mild retraction, benefited from a recession-resection procedure in the affected eye. The ability of abduction achieved higher level than in the group B after bilateral medial rectus recessions. We assume that unilateral recession-resection procedure should be performed in patients with mild retraction of the globe and good preoperative adduction.

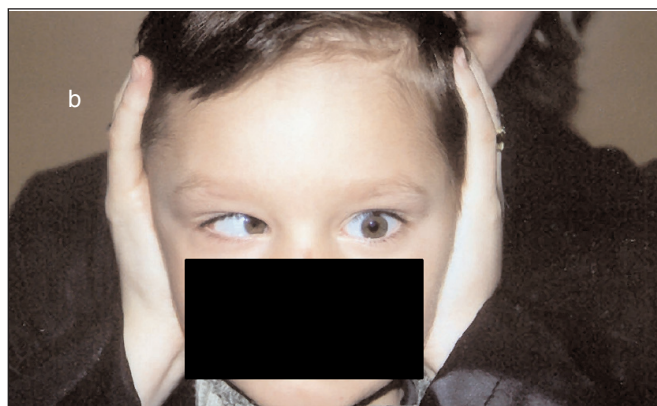
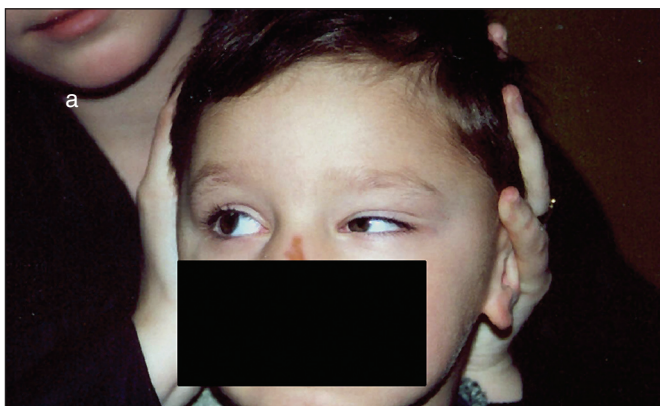Key words: strabismus surgery, DRS (Duane retraction syndrome), globe retraction

Čes. a slov. Oftal., 64, 2008, No. 3, p. 100–104

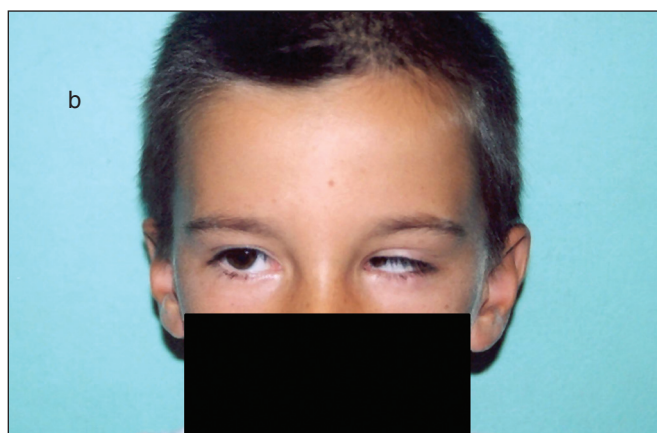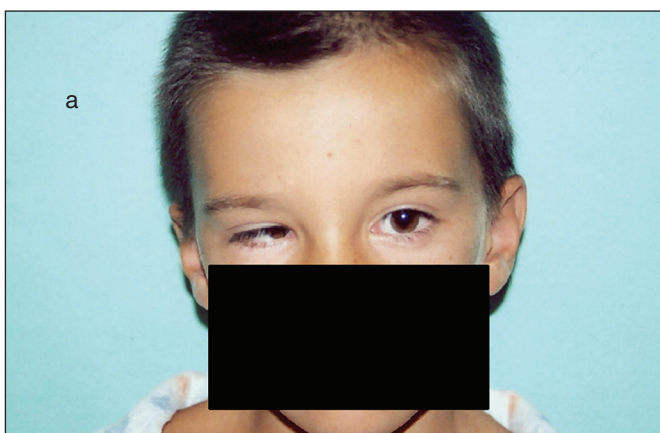ÚVOD

Duanův retrakční syndrom se mezi poruchami okulomotorické rovnováhy vyskytuje ve 2 % a vykazuje řadu klinických specifíků. Dle Otradovce je v 80 % jednostranný a v 75 % se vyskytuje na levém oku. Touto vrozenou poruchou trpí častěji ženy. Klasická Malbrandova klasifikace rozlišuje tři základní typy. Duanův syndrom I, kterým se ve studii zabýváme, je nejčastější formou DRS a vyskytuje se v 70 %. Pacient má v primárním postavení lehkou ezotropii nebo je téměř paralelní, abdukce zcela chybí nebo je podstatně omezena (obr. 1b), addukce bývá volná nebo mírně omezená, vždy je doprovázena viditelnou retrakcí oka do očníce s výrazným zúžením

oční štěrbinu (obr. 1a; obr. 2a, 2b). Pacienti mají kompenzační postavení hlavy, v 60 % je hlava pootočena k rameni postižené strany, při přímém držení hlavy se pak zřetelně projeví ezotropie bulbů v primárním postavení. Chirurgickou léčbou usilujeme o dosažení jednoduchého binokulárního vidění a rozšíření binokulárního zorného pole v primárním postavení očí. Efektivní metodou chirurgické léčby ezotropie a zlepšení kompenzačního postavení hlavy je retropozice mediálního přímého svalu. Ve vybraných případech jsme u pacientů s DRS I kombinovali resekci laterálního přímého svalu s retropozicí mediálního svalu postiženého oka. Tito pacienti měli ezotropii s omezenou abdukci a lehkou až mírnou retrakci bulbu. Srovnali jsme výsledky výše uvedené skupiny pacientů s výsledky skupiny po oboustranné retropozici mediálního přímého svalu, která je u Duanova retrakčního syndromu I klasicky prováděna.



Obr. 1. Duanův retrakční syndrom I levého oka, a – retrakce bulbu a zúžení oční štěrbinu, b – výrazně omezená abdukce



Obr. 2. Oboustranný Duanův retrakční syndrom a – pohled doleva, b – pohled doprava

PACIENTI A METODY

Do skupiny A komparativní studie jsme zahrnuli pacienty operované na naší klinice v letech 1994 až 2004. Těmto pacientům s jednostranným DRS I s ezotropií a omezenou abdukci jsme na postiženém oku provedli retropozici mediálního přímého svalu do 6 mm a resekci zevního přímého svalu do 4 mm. Tyto hodnoty by měly předcházet zhoršení retrakce bulbu. Do skupiny B jsme zahrnuli 26 pacientů s DRS s ezotropií a omezenou abdukci, kterým byla v letech 1993 až 2003 provedena oboustranná retropozice mediálních přímých svalů. Sledovací doba po zákroku byla v obou skupinách nejméně 24 měsíců. Ortopický status jsme vyšetřovali na troposkopu a ověřovali pomocí prizmat a zakrývacího testu. Pacienti fixovali v primárním postavení nepostiženým okem na cíl vzdálený 6 m a na 0,4 m. Omezení dukce jsme hodnotili škálou od 0 (plná dukce) do -4 (úplné chybění dukce) (17). Stupeň retrakce byl hodnocen těmito kritérii: 1. exodeviace více než 3 PD při pohledu na nepostiženou stranu, 2. patrný enoftalmus a zužování oční štěrbinu více než 2 mm při plné addukci ve srovnání s primárním postavením, 3. porucha addukce – hodnocením rohovkových reflexů při pokusu o addukci – 1 mm a více směrem směrem k laterálnímu okraji limbu, 4. blízký bod konvergence větší než 6 cm, 5. vystřelování bulbu nahoru nebo dolů při addukci postiženého oka (12). Zorné pole bylo pacientům vyšetřeno na perimetru. Ke statistické analýze neparametrických dat jsme použili Mann-Whitneyho test pro nepárová data nebo Wilcoxonův test pro párová data. Ke srovnání parametrických údajů byl použit párový *t* test pro párová data a Studentův *t* test pro nepárová data.

VÝSLEDKY

Předoperační hodnoty obou skupin (skupiny A a B) nevykázovaly významné rozdíly v průměrné ezotropii v primárním postavení (21,3 a 24,7 PD), průměrném stupni natočení hlavy (17,9° a 18,5°), průměrném omezení abdukce (-3,2 a -3,4), nebo addukci (-0,4 a -0,3). Pooperačně měly obě skupiny srovnatelné hodnoty průměrné ezotropie v primárním postavení (4,2 a 3,5 PD, $P > 0,05$) a stupeň natočení hlavy (4,1° a 2,8°, $P > 0,05$). Průměrné hodnoty omezení abdukce postiženého oka byly ale vyšší ve skupině B (-1,2 a -2,6, $P = 0,031$) a addukce byla jednoznačně horší ve skupině A (-1,6 vs -0,5, $P = 0,042$). Retrakce bulbu se zlepšila ve všech případech ve skupině B, zhoršila se u 6 pacientů ve skupině A, zlepšení jsme nezaznamenali u 11 pacientů z této skupiny. Tři pacienti ze skupiny A museli podstoupit reoperaci pro podkorigovaný zákrok. Výsledky jsou přehledně uvedeny v tabulce 1 a 2.

DISKUSE

Výklad etiologie Duanova retrakčního syndromu (DRS) byl zpočátku pouze mechanický a význam byl přičítán změnám extraokulárních svalů, šlachových úponů a pojivového aparátu očníce. Peroperační nálezy byly ale velmi různorodé a obtížně mohly vysvětlit tuto poměrně uniformní okohybnou poruchu (15). Zcela nový pohled na patogenezi nabídl v druhé polovině století elektromyografie extraokulárních svalů. Nálezy ukázaly, že u DRS jde o anomální inervaci extraokulárních

Tab. 1. Klinická data pacientů ve skupině A před a po retropozici-resekcí

Pac.	Věk (r)	Operace (mm)		Úchylka v PP (PD)		Natočení hlavy (°)		Addukce		Abdukce		Retrakce (počet znaků)	
		MR RP	LR RS	Pre ET	Post	Pre	Post	Pre	Post	Pre	Post	Pre	Post
1	4	5	3	20	Orto	20	0	0	-1	-4	-1	2	2
2	3,5	5	3	25	Orto	17	0	0	-1	-3	-1	2	2
3	19	6	4	30	Orto	30	0	-0,5	-1	-4	-2,5	2	2
4	4,5	5	3	18	6 XT	12	10	0	0	-3	-2	1	3
5	5,6	5	4	16	12 ET	11	11	0	0	-4	-3	2	4
6	7,5	4	3	10	4 ET	15	9	-0,5	0	-4	-3	2	3
7	4,5	5	3	12	Orto	16	0	0	-0,5	-3	-3	4	4
8	6	4	3	24	Orto	12	0	0	0	-4	-3	1	3
9	10	5	3	16	Orto	15	5	0	-1	-4	-3	3	4
10	4	5	3	20	8 ET	20	0	0	-1	-4	-1	2	2
11	3	5	3	25	Orto	17	0	0	-1	-3	-1	2	2
12	14	6	4,5	30	Orto	30	0	-0,5	-1	-4	-2	2	2
13	3	5	3	10	6 XT	12	10	0	0	-3	-2	1	4
14	5,8	5	4	25	16 ET	18	11	0	0	-4	-3	2	3
15	7	4	3	18	4 XT	15	9	-0,5	0	-3	-3	2	4
16	4	5	3	24	6 ET	16	0	0	-0,5	-4	-3	4	4
17	6	4	3	18	Orto	12	0	0	0	-4	-3	1	3
18	12	5	3	16	Orto	15	5	0	-2,0	-4	-3	3	3
19	9	5	3	20	4 XT	20	0	0	-1	-4	-1	2	2
20	4	5	4	25	Orto	17	0	0	-1	-3	-1	2	2
21	13	6	4	30	10 ET	30	0	-0,5	-1	-4	-2	2	3
22	3,5	5	4	20	6 XT	12	10	0	0	-4	-2	1	1
23	6,5	5	4	26	Orto	11	11	0	0	-4	-3	2	2
Průměr	8,2	4,8	3,4	21,3	4,2	17,9	4,1	-0,4	-0,5	-3,1	-1,2	2,3	3,2

ET = ezotropie; LR = lateral rectus; MR = medial rectus; Orto = ortoforie; PD = prizmatická dioptrie; Post = pooperačně; Pre = předoperačně; RP = retropozice; RS = resekce; XT = exotropie

svalů, která ruší Sheringtonův princip reciproční inervace antagonistů. Laterální přímý sval není totiž u DRS inervován vlákny n. VI., které úplně nebo z větší části chybějí, ale vlákny n. III. Jeho motorické jednotky proto nejsou aktivovány snahou o abdukci, ale při pohledu v některém jiném směru. Simultánní záznam elektrické aktivity z obou horizontálních antagonistů pak ukáže pro DRS typický obraz paradoxní inervace (15).

V primárním postavení je nejčastějším typem úchylky ezotropie menší než 30 PD (4, 18). Projeví se tehdy, jestliže je omezení abdukce větší než omezení addukce a je-li tonus laterálního přímého svalu v primárním postavení menší než tonus mediálního přímého svalu. Omezení addukce může způsobit klinicky manifestní chybění konvergence (4).

Pacienti s DRS I s charakteristickou ezotropií a omezením abdukce mají za účelem udržení jednoduchého binokulárního vidění často typické kompenzační otočení obličeje směrem k postiženému oku. V léčbě DRS I byla použita řada chirurgických technik. Retropozice mediálního přímého svalu jako samostatná technika může eliminovat kompenzační postavení hlavy (8). Oboustranné retropozice mediálních přímých svalů

jsou nejčastějším typem zákroku, který je u pacientů s DRS I používán. Výše uvedený typ zákroku podstoupili v naší studii pacienti zahrnutí ve skupině B. Přidání velké retropozice nebo retroekvatoriální myopexie kontralaterálního mediálního přímého svalu může částečným zlepšením rotace zvýšit rozsah binokulárního zorného pole směrem k postižené straně (16,9). Časem se ale může úchylka a anomální pozice hlavy pro nedostatek abdukčního tonu postupně navracet. Resekcí laterálního přímého svalu oka postiženého DRS I s ezotropií a omezenou addukcí riskujeme vznik závažného omezení addukce a zhoršení retrakce bulbu při pokusu o addukci.

Radikálnější chirurgická metoda – transpozice vertikálních přímých svalů k laterálnímu přímému svalu generuje aktivní abdukční vektorové síly, které zvětší pole jednoduchého binokulárního vidění (16, 17, 11, 13, 6, 5). Transpozice vertikálních přímých svalů k laterálnímu přímému svalu zlepšuje u pacientů s DRS I kompenzační natočení obličeje, úchylku v primárním postavení, schopnost abdukce, pomáhá obnovit rovnováhu sil extraokulárních svalů v primárním postavení a hybnost oka fyziologickým pohledovým směrem (17, 6, 14).

Tab. 2. Klinická data pacientů ve skupině B před a po bilaterální retropozici mediálního přímého svalu

Pac.	Věk (r)	RP m.r. int. (mm)		Natočení hlavy (°)		Ezotropie v PP (PD)		Addukce		Abdukce		Retrakce (počet znaků)	
		Postižené oko	Nepostižené oko	Pre	Post	Pre	Post	Pre	Post	Pre	Post	Pre	Post
1	8	6	5	15	4	30	8	0	-2	-4	-4	2	1
2	3,5	5	4	10	0	18	0	1	-1,5	-3	-2	2	1
3	21	5	5	15	3	20	5	-0,5	-2	-4	-2	2	1
4	13	6	5	20	5	25	6	-0,5	-2	-3	-2	3	2
5	19	5	4	10	5	20	4	0	-1,5	-4	-3,5	2	1
6	11	7	5	18	3	32	5	1	-2	-4	-3	2	0
7	8	6	5	15	0	25	6	0	-1	-3	-2	2	0
8	6	5	5	12	0	20	0	0	-0,5	-4	-2,5	2	1
9	17	6	4	18	0	15	0	-0,5	-1	-3,5	-3	2	0
10	5,5	5	5	15	0	20	4	-0,5	-1	-2,5	-1,5	1	0
11	14	7	5	20	5	30	6	0	-2	-4	-4	2	1
12	8,5	6	5	18	0	25	4	1	-1,5	-4	-2	2	1
13	7	5	4	20	8	20	0	-0,5	-2	-4	-2	2	1
14	9	7	5	25	10	30	8	-0,5	-2	-3	-2	3	2
15	8	5	6	10	5	18	6	1	-1,5	-4	-3	2	1
16	22	8	6	15	0	30	10	0	-2	-4	-3	2	0
17	19	6	5	18	0	25	4	0	-1	-3	-2	2	0
18	5	6	5	18	0	20	2	0	-0,5	-4	-2	2	1
19	13	5	5	12	0	15	0	-0,5	-1	-3	-2	2	0
20	7,5	6	6	22	3	25	0	-0,5	-1	-2,5	-1	1	0
21	4	8	5	25	10	25	4	0	-2	-4	-4	2	1
22	15	7	6	20	5	25	0	1	-1,5	-3,5	-2	2	1
23	7	6	6	15	0	22	0	-0,5	-2	-4	-2	2	1
24	9	6	5	20	0	20	0	-0,5	-2	-3	-2	3	2
25	16	7	6	25	5	25	6	0	-1,5	-4	-3	2	1
26	12	6	5	18	0	16	0	0	-2	-4	-3	2	0
Průměr	11,3	6,1	5,2	18,5	2,8	24,7	3,5	-0,3	-1,6	-3,4	-2,6	2,1	0,7

ET = ezotropie; LR = lateral rectus; MR = medial rectus; Orto = ortoforie; PD = prizmatická dioptrie; Post = pooperačně; Pre = předoperačně; RP = retropozice; RS = resekce; XT = exotropie

Transpozice mohou způsobit jistý stupeň restrikce pohybu v addukci, zejména jsou-li přítomny závažné inervační anomálie. U 30 % pacientů, kteří podstoupili horizontální transpozici vertikálních přímých svalů k laterálnímu přímému svalu, jsou uváděna podkorigování, překorigování, indukované vertikální deviace a zhoršení retrakce bulbu anomálními vertikálními pohyby (4, 16, 11, 13, 22, 1). Některé studie navrhuji, že podkorigování po transpozicích (ve snaze vyhnout se překorigování zákroku) může být léčeno injekcí botulotoxinu do ipsilaterálního mediálního přímého svalu nebo retropozicí kontralaterálního přímého svalu (6, 2).

Další autoři uvádějí, že transpozice vertikálních přímých svalů byla účinná pro zlepšení abdukce a expanze velikosti binokulárního zorného pole. Přidáním retrokvatoriální myopexie bylo docíleno menšího počtu případů podkorigování zákroku a chirurgicky navozených vertikálních deviací. Domnívají se, že zesílená transpozice je účinná i za podmínek restrikce mediálního přímého svalu. Pacienti s lehkým až mírným omezením abdukce získají transpozicí větší rozsah binokulárního zorného pole (20). Molarte and Rosenbaum (13) ve

své studii o transpozicích vertikálních svalů prokázali, že tato technika může zlepšit schopnost abdukce a zvýšit velikost binokulárního zorného pole horizontálním směrem. Foster (6) uvádí podstatnou expanzi binokulárního zorného pole ipsilaterálním směrem u pacientů s DRS I, u kterých provedl úplnou transpozici šlachy s retrokvatoriální myopexí. I tento zákrok ale skýtá riziko indukce vertikálních tropií. Podkorigování, která následují po transpozicích vertikálních svalů, mohou vyžadovat oslabení ipsilaterálního mediálního přímého svalu, což představuje riziko ischemie předního segmentu.

U jednostranného DRS I s ezotropií a omezenou abdukci je cílem chirurgické léčby dosažení ortotropie v primární pozici, eliminace kompenzačního postavení hlavy a jestliže je to možné, také zmírnění retrakce bulbu. Naše výsledky ukazují, že při resekci laterálního přímého svalu by měl chirurg omezit retropozici mediálního přímého svalu na nejvýše 6,0 mm. Retropozice mediálního přímého svalu je nutná k uvolnění restrikce a usnadnění abdukce bulbu. Kompromisem u některých našich pacientů bylo zhoršení příznaků retrakce bulbu. Minimalizaci rizika zhoršení retrakce představuje omezení re-

sekce na maximálně 3,0 až 4,0 mm. Toto množství resekovaného svalu je pro operaci klasického konvergentního strabismu zcela nedostačující. Naše výsledky nicméně ukazují, že může být efektivní u pacientů s DRS I. Malá resekce laterálního přímého svalu může být v těchto případech účinná díky abnormální svalové struktuře. Laterální přímý sval je u Duanova syndromu tužší, výsledkem je vyšší křivka závislosti délky svalu na jeho tenzi, než za fyziologických podmínek (21). Velikost ezotropie v primární pozici je další faktor, který musí být zohledněn předtím, než je zákrok typu retropozice-resekcce proveden. Úhel ezotropie by měl být minimálně 14 až 15 PD, abychom se vyvarovali překorigování. Mediální přímý sval je u Duanova syndromu mechanicky odlišný od kontrahovaného mediálního přímého svalu pacienta s ezotropií a omezenou abdukci, v primárním postavení nevykazuje známky kontraktury (3).

Z operace typu retropozice-resekcce na postiženém oku profitují pouze pacienti s minimálními příznaky retrakce bulbu (3 nebo méně dle našich kritérií). Tento typ zákroku nedoporučujeme u pacientů s DRS I s výraznějšími vertikálními tropiemi, zužováním oční štěrbinu více než 50% při addukci nebo u neobvykle tuhého, fibrotického laterálního přímého svalu. Uvedená metoda nabízí výhody, nicméně pouze tehdy, je-li praktikována u vhodných pacientů. Malá resekce je snadno reverzibilní, jestliže se zhorší příznaky retrakce bulbu nebo dojde k překorigování. Podkorigování mohou být řešena oslabením ipsilaterálního nebo kontralaterálního mediálního přímého svalu. Retropozice ipsilaterálního mediálního přímého svalu může eliminovat abnormální natočení obličeje, ale většinou pouze lehce zlepšuje abdukci (8). V praxi je pro zlepšení abdukce postiženého oka a rozšíření binokulárního zorného pole směrem k ipsilaterální straně často přidávána retropozice nebo retroekvatoriální myopexie kontralaterálního mediálního přímého svalu (16, 10, 17, 12). Pressman a Scott uvádějí, že relativně velké retropozice obou mediálních přímých svalů (až 8 mm) mohou zvýšit binokulární zorné pole v obou směrech k průměrné hodnotě 30 st. V této skupině pacientů bylo zaznamenáno pooperační zhoršení omezení abdukce (16). Stejní autoři dále publikovali výsledky retropozice mediálního přímého svalu u jednostranného Duanova syndromu. Zmenšení úhlu deviace v primárním postavení zaznamenali u všech pacientů ve studii. Padesát sedm procent těchto pacientů mělo v primárním postavení ortotropii, kompenzační natočení hlavy bylo eliminováno u 85 % pacientů, abdukce byla omezena u 12 pacientů. Pouze 25 % z 12 pacientů mělo malé zlepšení abdukce (16). Jiné studie ukázaly, že jednostranná nebo oboustranná retropozice mediálního přímého svalu může výrazně snížit abdukci a způsobit konsektivní exotropii nebo omezit rotaci oka, což jsou obtížně zvladatelné následky (3, 7, 19).

ZÁVĚR

V naší studii jsme zjistili, že ipsilaterální zákrok typu retropozice-resekcce u pacientů s DRS I může zlepšit abdukci a eliminovat kompenzační natočení obličeje. Výsledky operace jsou srovnatelné s výsledky pacientů, u kterých byla provedena tradičnější oboustranná retropozice mediálního přímého svalu. Zákrok typu retropozice-resekcce bychom měli provádět u pacientů s ezotropií, mírnou retrakcí bulbu a dobrou předoperační abdukci. Předoperační velikost ezotropie nejméně 15–20 PD v primárním postavení snižuje riziko překorigování. Omezení resekce laterálního přímého svalu na 3,5–4 mm minimalizuje riziko zhoršení abdukce a retrakce bulbu.

LITERATURA

1. **Carlson, M.R., Jampolsky, A.L.:** An adjustable transposition procedure for abduction deficiencies. *Am. J. Ophthalmol.*, 87, 1979: 382-7.
2. **Clark, R.A., Rosenbaum, A.L., Demer, J.L.:** Magnetic resonance imaging after surgical transposition defines the anteroposterior location of the rectus muscle pulleys. *JAAPOS*, 3, 1999: 9-14.
3. **Collins, C.C., Jampolsky, A.L., Howe, P.S.:** Mechanical limitations of rotation. *Mechanics of strabismus: a symposium on oculomotor engineering*, The Smith Kettlewell Eye Research Institute, San Francisco, 1992: 19-40.
4. **DeRespinis, P.A., Valuto, A.R., Wagner, R.S., et al.:** Duane's retraction syndrome. *Surv. Ophthalmol.*, 38, 1993: 257-88.
5. **Feretis, D., Papastratigakis, B., Tsampralakis, J.:** Planning surgery in Duane's syndrome. *Ophthalmologica*, 183, 1981:148-53.
6. **Foster, R.S.:** Vertical muscle transposition augmented with lateral fixation. *JAAPOS*, 1, 1997: 20-30.
7. **Goldstein, J.H., Sacks, D.B.:** Bilateral Duane's syndrome. *J. Pediatr. Oph. Strab.*, 14, 1978: 12-7.
8. **Kaban, T.J., Smith, K., Day, C., et al.:** Single medial rectus recession in unilateral Duane syndrome type I. *Am. Orthopt. J.*, 45, 1995:108-14.
9. **Kraft, S.P.:** A surgical approach to Duane syndrome. *J. Pediatr. Ophthalmol. Strab.*, 25, 1988: 119-30.
10. **Kraft, S.P., Clarke, M.P.:** Surgical treatment of Duane's retraction syndrome. *Ophthalmol. Clin. North. Am.*, 5, 1992: 79-92.
11. **Metz, H.S.:** 20th annual Frank Costenbader lecture: muscle transposition surgery. *J. Pediatr. Ophthalmol. Strab.*, 30, 1993: 346-53.
12. **Mims, J.L.:** Choice of surgery for Duane's retraction syndrome. *Decision making in Ophthalmology*, Mosby, St. Louis 1992: 162-3.
13. **Molarte, A.B., Rosenbaum, A.L.:** Vertical rectus muscle transposition surgery for Duane's syndrome. *J. Pediatr. Ophthalmol. Strab.*, 27, 1990: 171-7.
14. **Laby, D.M., Rosenbaum, A.L.:** Adjustable vertical rectus muscle transposition surgery. *J. Pediatr. Ophthalmol. Strab.*, 31, 1994: 75-8.
15. **Otradovec, J.:** *Klinická neurooftalmologie*, Grada, Praha 2003, 286-289.
16. **Pressman, S.H., Scott, W.E.:** Surgical treatment of Duane's syndrome. *Ophthalmology*, 93, 1986: 29-38.
17. **Saunders, R.A., Wilson, M.E., Bluestein, E.C., et al.:** Surgery on the normal eye in Duane retraction syndrome. *J. Pediatr. Ophthalmol. Strab.*, 31, 1994: 162-9.
18. **Shauly, Y., Weissman, A., Meyer, E.:** Ocular and systemic characteristics of Duane syndrome. *J. Pediatr. Ophthalmol. Strab.*, 30, 1993: 178-83.
19. **Shiratori, A., Kameyama, C., Sibasaki, K.:** Adduction deficiency following a large medial rectus recession in Duane's retraction syndrome type 1. *J. Pediatr. Ophthalmol. Strab.*, 36, 1999: 98-100.
20. **Velez, F.G., Foster, R.S., Rosenbaum, A.L.:** Vertical rectus muscle augmented transposition in Duane syndrome. *JAAPOS*, 5, 2001: 105-13.
21. **von Noorder, G.K.:** *Binocular vision and ocular motility*. 5th ed. St Louis: Mosby; 1996. p. 430-7.
22. **Wybar, K.C.:** Management of sixth nerve palsy and Duane's retraction syndrome. *Trans. Ophthal. Soc.*, 101, 1981: 276-8

MUDr. Kristina Vodičková
Dětská oční klinika LF MU a FN Brno
Černoplní 9, 613 00 Brno
e-mail: kvodickova@fnbrno.cz