

Změny tloušťky řasnatého tělesa po aplikaci 0,005% latanoprostu

Výborný P., Hejsek L., Sičáková S., Pašta J.

Oční klinika 1. lékařské fakulty Univerzity Karlovy a Ústřední vojenské nemocnice, Praha, přednosta doc. MUDr. Jiří Pašta, CSc.

Souhrn

Autoři sledovali v randomizované prospektivní otevřené studii působení 0,005% latanoprostu na změny tloušťky ciliárního tělesa pomocí ultrazvukové biomikroskopie. V souboru je zařazeno 40 očí 24 pacientů s primárním glaukomem otevřeného úhlu, dosud prostaglandiny neléčených. Při vstupním vyšetření před nasazením latanoprostu a dále za 2 týdny a 8 týdnů podle protokolu studie bylo provedeno komplexní oftalmologické vyšetření a sledovány zvláště anatomický vztah duhovky a rohovky, konfigurace úhlu přední komory, dále centrální ostrost zraková do dálky a do blízka, nitrooční tlak aplanačně, hloubka přední komory, šířka zornice. Tloušťka ciliárního tělesa byla měřena ve vzdálenosti 1500 μm (T1), 2000 μm (T2) a 2500 μm (T3) od sklerální ostruhy. Byl zjištěn mírný pokles T1 ve srovnání s výchozími hodnotami: od základu $668 \pm 117 \mu\text{m}$ k hodnotám $633 \pm 127 \mu\text{m}$ po dvou týdnech a $614 \pm 147 \mu\text{m}$ po osmi týdnech léčby. V případě měření T2 je situace podobná, zjištěný pokles hodnot byl menší než u T1. Zmíněné rozdíly nebyly statisticky významné. Téměř žádný rozdíl nebyl pozorován v naměřených hodnotách T3.

Nitrooční tlak v průběhu sledování výrazně poklesl - od výchozích $21,3 \pm 4,2 \text{ mm Hg}$ na $18,8 \pm 3,3 \text{ mm Hg}$ (2. týden) a $17,6 \pm 3,7 \text{ mm Hg}$ (8. týden). Průměrné snížení NT o $2,5 \text{ mm Hg}$ (o 11,7 %) zjištěné mezi výchozími hodnotami a hodnotami po dvou týdnech léčby bylo prokázáno jako statisticky významné (P-hodnota = 0,0001) stejně jako průměrný rozdíl $3,7 \text{ mm Hg}$ (pokles o 17,4 %) mezi výchozími hodnotami NT a hodnotami naměřenými po osmi týdnech. Nebyl zjištěn statisticky významný rozdíl mezi hodnotami NT naměřenými po dvou a osmi týdnech léčby. Všechny ostatní sledované parametry (hloubka přední komory, šířka zornice, ostrost zraková, zevní nález) zůstaly v průběhu osmi týdnů beze změny. Naše výsledky jsou v souladu s jednou z hypotéz působení latanoprostu - zhutnění intersticia a následné otevření porozit mezi svazky svalových vláken ciliárního tělesa vede ke zvýšení odtoku nitrooční tekutiny a výraznému snížení nitroočního tlaku.

K přesnému objasnění mechanismů působících v oblasti řasnatého tělesa je zapotřebí dalších studií.

Klíčová slova: řasnaté těleso, glaukom, latanoprost, ultrazvuková biomikroskopie

Summary

Changes of the Thickness of the Ciliary Body after the Latanoprost 0.005 % Application

In a randomized prospective open study the authors followed up the influence of latanoprost 0.005 % on the changes of the ciliary body thickness by means of ultrasound biomicroscopy. The study group consisted of 40 eyes of 24 patients with primary open angle glaucoma not treated with latanoprost before. At the entry visit and further after 2 and 8 weeks, according to the study protocol, a complex ophthalmologic examination was performed; especially anatomical relation between the cornea and the iris, configuration of the anterior chamber angle, and furthermore the best visual acuity for far and near, intraocular pressure measurement by means of applanation method, anterior chamber depth, and the pupil size. The thickness of the ciliary body was measured in the distance of 1 500 μm (T1), 2 000 μm (T2), and 2 500 μm (T3) from the scleral spur. A slight decrease of T1 comparing with the initial values was found: from $668 \pm 117 \mu\text{m}$ in the beginning, to $633 \pm 127 \mu\text{m}$ after two weeks, and $614 \pm 147 \mu\text{m}$ after eight weeks of treatment. In the case of T2 measurement, the situation is similar; the decrease of the values was smaller than in T1. The above-mentioned differences were not statistically significant. Practically no differences were found in the T3 measured values. The intraocular pressure during the follow-up decreased markedly - from $21.3 \pm 4.2 \text{ mm Hg}$ to $18.8 \pm 3.3 \text{ mm Hg}$ (week 2) and $17.6 \pm 3.7 \text{ mm Hg}$ (week 8). The average lowering of the intraocular pressure (IOP) by 2.5 mm Hg (i.e. by 11.7 %) found between the initial values and values after two weeks of treatment was found as statistically significant (P-value = 0.0001) as well as the difference between the initial values and values after eight weeks of treatment. No statistical significant difference was found between IOP values measured after two and eight weeks of treatment. All other followed-up parameters (anterior chamber depth, size of the pupil, visual acuity, and external finding) remained during the eight weeks period unchanged.

Our results are in the congruity with one of hypotheses of the latanoprost acting - compacting of the interstitium and following opening of the porosities among the muscles fibers bundles of the ciliary body cause the increase of the intraocular fluid outflow and marked decrease of the intraocular pressure. To explain the mechanisms affecting the ciliary body in detail, more studies are needed.

Key words: ciliary body, glaucoma, latanoprost, ultrasound biomicroscopy

Čes. a slov. Oftal., 63, 2007, No. 6, p. 415-421

ÚVOD

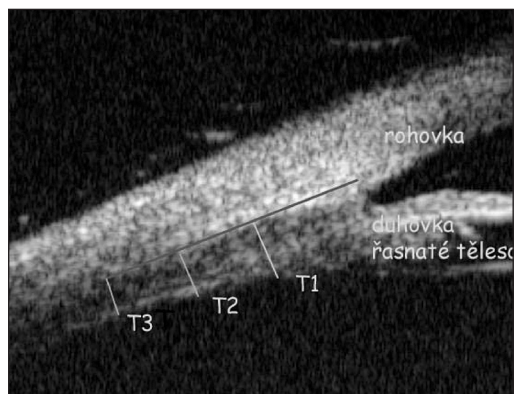
Latanoprost 0,005% (13,14-dihydro-17-phenyl-18,19,20-trinor-PGF₂alfa-iso-propylester) je látka účinně snižující nitrooční tlak (NT) zvýšením odtoku nitrooční tekutiny uveosklerální, nekonvenční cestou. Na této cestě odtoku se podílejí ciliární sval, kořen duhovky a skléra. Kontrakce ciliárního svalu zvyšuje pasáž nitrooční tekutiny trámčinou do Schlemmova kanálu. Jsou-li podmínky pro odtok touto konvenční cestou zhoršeny, stoupá NT - k jeho snížení musí více tekutiny odtékat nekonvenční cestou odtoku. Latanoprost stimuluje sekreci metaloproteináz buňkami hladkých svalů - in-

tersticiální kolagenózy (MMP-1), stromelysinu 1 a 2 (MMP-3, MMP-10) a gelatináz (MMP-2, MMP-9). Tyto enzymy produkované jako inaktivní proenzymy po své aktivaci degradují extracelulární materiál (ECM) v prostorách mezi vlákny hladké svaloviny ciliárního svalu, snižují hydraulický odpor tkáně v oblasti svalových vláken a usnadňují tak pasáž nitrooční tekutiny svalem (12). Ke studiu morfologických změn v oblasti ciliárních výběžků a prostoru za duhovkou po aplikaci latanoprostu lze užít zobrazovací techniku s vysokou rozlišovací schopností, ultrazvukovou biomikroskopii (UBM).

SOUBOR A METODIKA

Do randomizované prospektivní otevřené studie byl zahrnuto dosud prostaglandiny neléčených 40 očí celkem 24 pacientů s primárním glaukomem otevřeného úhlu, ve věku od 28 do 78 let (průměr $61,9 \pm 13,2$). Po dobu sledování neaplikovali žádnou jinou antiglaukomovou léčbu. Sledovali jsme tloušťku ciliárního tělesa ve vzdálenosti 1500 μm (T1), 2000 μm (T2) a 2500 μm (T3) od sklerální ostruhy (obr. 1). Vyšetření byla prováděna použitím UBM Paradigm s 50 mHz sondou umožňující 5 mm penetraci tkáně, axiální rozlišení 25 μm , laterální rozlišení 50 μm . UBM je neinvazivní zobrazovací sonografická metoda k zobrazení předního segmentu oka s vysokým stupněm rozlišení. Sonda vysílá akustické vlnění o vysoké frekvenci, které je reflektováno anatomickými strukturami v intervalech podle jejich rozdílné akustické impedance. Přístroj reflektované vlny zachycuje, zesiluje a v reálném čase transformuje do obrazu vyšetřovaných struktur interpretovaných ve škále šedi (5, 9). Pacienti byli vyšetřováni v poloze vleže na zádech. Po lokálním znecitlivění (Benoxi gtt.) byl nasazen interpalpebrální kalíšek, následně vyplněný 2% roztokem metylcelulózy, ve kterém se pohybovala sonda přístroje. Byl sledován zvláště anatomický

vztah duhovky a rohovky a konfigurace komorového úhlu, a další parametry podle protokolu studie. Při randomizaci a dále za 2 a 8 týdnů od zahájení léčby latanoprostem bylo provedeno celkové oční vyšetření se zaměřením na UBM, stanovení centrální ostrosti zraková do dálky i do blízka, zjištění hloubky přední komory, průměru zornice, dále změřen nitrooční tlak aplanáčně a vyšetřeno okolí oka.



Obr. 1. Úhel přední komory oka v UBM obraze s vyznačením sledovaných parametrů T1-T3

VÝSLEDKY

Pro otestování rozdílnosti hodnot každého z uvažovaných parametrů (T1, T2, T3, NT) před zahájením léčby, po 2 týdnech léčby a 8 týdnech léčby byla použita jednofaktorová analýza rozptylu ANOVA (tab. 1).

Tab. 1. Působení 0,005% latanoprostu na tloušťku ciliárního tělesa a nitrooční tlak

	Výchozí hodnoty	Týden 2	Týden 8	P
T1(μm)	668 \pm 117	633 \pm 127	614 \pm 147	NS
T2(μm)	496 \pm 83	489 \pm 101	483 \pm 111	NS
T3(μm)	381 \pm 68	384 \pm 61	384 \pm 71	NS
NT(mmHg)	21,3 \pm 4,2	18,8 \pm 3,3	17,6 \pm 3,7	0,0001

Byl zjištěn mírný pokles T1 ve srovnání s výchozími hodnotami: od základu 668 \pm 117 μm k hodnotám 633 \pm 127 μm po dvou týdnech a 614 \pm 147 μm po osmi týdnech léčby. V případě měření T2 je situace podobná, zjištěný pokles hodnot byl menší než u T1. Zmíněné rozdíly nebyly statisticky významné. Téměř žádný rozdíl nebyl pozorován v naměřených hodnotách T3.

Nitrooční tlak v průběhu sledování výrazně poklesl - od výchozích 21,3 \pm 4,2 mm Hg na 18,8 \pm 3,3 mm Hg (2. týden) a 17,6 \pm 3,7 mm Hg (8. týden). Průměrné snížení NT o 2,5 mm Hg (o 11,7 %) zjištěné mezi výchozími hodnotami a hodnotami po dvou týdnech léčby bylo prokázáno jako statisticky významné (P-hodnota = 0,0001) stejně jako průměrný rozdíl 3,7 mmHg (pokles o 17,4 %) mezi výchozími hodnotami NT a hodnotami naměřenými po osmi týdnech. Nebyl zjištěn statisticky významný rozdíl mezi hodnotami NT naměřenými po dvou a osmi týdnech léčby.

Všechny ostatní sledované parametry (hloubka přední komory, šířka zornice, ostrost zraková, zevní nález) zůstaly v průběhu osmi týdnů beze změny.

DISKUSE

Působení latanoprostu na ciliární těleso bylo sledováno několika autory. Svedbergh (11) neprokázal žádný rozdíl v prostorách mezi svalovými vlákny corpus ciliare u opic bez léčby a po šestiměsíční aplikaci latanoprostu v dávce 7krát vyšší než klinická dávka. Změny ve tkáni po latanoprostu jsou natolik malé, že nejsou pozorovatelné klasickou světelnou mikroskopií. Toto zjištění je v kontrastu se změnami ciliárního tělesa, které byly pozorovatelné v dřívějších studiích po aplikaci PGF2-alfa (2). Pro diskrepanci výsledků je několik vysvětlení. Latanoprost je selektivnější agonista FP receptoru než PGF2-alfa, a proto jeho efekt na ciliární sval je menší. Latanoprost byl aplikován pouze jedenkrát denně 6 měsíců, zatímco PGF2-alfa v relativně vysoké dávce dvakrát denně, i když pouze několik dnů. Po aplikaci latanoprostu bylo pozorováno jen velmi malé ovlivnění hemodynamiky na přední ploše duhovky opic, na rozdíl od PGF2-alfa-isopropyl esteru, který působil výraznou vasodilatací. Vasodilatace v ciliárním svalu je považována za hypotetický mechanismus zvýšení uveosklerálního odtoku po léčbě prostaglandiny (4). Existuje však několik výkladů mechanismu zvýšení uveosklerálního odtoku po aplikaci latanoprostu: relaxace ciliárního svalu, dále degradace ECM v ciliárním svalu, změny uspořádání kolagenu v ECM, a změny tvaru buněk v ciliárním tělese ovlivňující ECM. (2) Přímá relaxace ciliárního tělesa po aplikaci latanoprostu se zřejmě podílí alespoň částečně v počátečních fázích snížení NT, avšak relaxace výrazného rozsahu vzhledem k selektivnímu působení na FP receptory se zdá nepravděpodobná. Podle Ahlena a Berga (1, 3) mohou latanoprost a další látky prostaglandinového typu ovlivňovat prostorovou strukturu kolagenu v ECM, například působením fibroblastů v prostorách mezi svazky

svalových vláken. V tomto procesu se pravděpodobně uplatňují alfa2-beta1-integrinové receptory – po aplikaci latanoprostu způsobí ztuhnutí intersticia a následné zvýšení NT. Tímto mechanismem může v řasnatém tělese vzniknout trakce ECM a tím sekundární otevření porozit mezi svazky svalových vláken. Významné je snížení komponent ECM v důsledku uvolnění a aktivace metaloproteináz. Strukturální změny trojrozměrného kolagenu, změny tvaru buněk a ovlivnění cytoskeletonu mohou přispět ke zvýšení uveosklerálního odtoku. V časných fázích snížení NT se může uplatnit mírná relaxace ciliárního svalu, ačkoliv nebyla experimentálně prokázána. Snížení NT při chronické léčbě odeznívá za 2–3 týdny po vysazení latanoprostu – změny v řasnatém tělese vedoucí ke snížení NT jsou reverzibilní (2). Údaje v literatuře o měření tloušťky ciliárního tělesa jsou skromné a nejednotné (12) – např. Mishima zjistil 3,3% ztenčení ciliárního tělesa 4 hodiny po jednorázové aplikaci latanoprostu (8). Marchini (6,7) popisuje naopak ztlustění ciliárního tělesa. K přesnému objasnění jednotlivých mechanismů je třeba dalších studií.

Je nepochybné, že ačkoliv koncentrace latanoprostu užívaná v léčbě glaukomu je velmi nízká, dochází přesto ke změnám v oblasti řasnatého tělesa a tím k následnému výraznému snížení NT s rychlým nástupem a dostatečnou dobou působení.

LITERATURA

1. **Ahlen, K.:** Collagen-binding integrin alfa2-beta1 activity in vivo and in vitro. Effects of platelet-derived growth factor-BB. Comprehensive Summaries of Uppsala Dissertations from the Faculty of Medicine 739, 1998.
2. **Alm, A., Kaufman, P.L.:** Uveoscleral outflow. Biology and Clinical Aspects. Mosby Int.Ltd.,1998, London, 99 s.
3. **Berg, A., Hultgard-Ekwall, A.K, Rubin, K. et al.:** Effect of PGE1,PG1 and PGF2alfa analogs on collagen gel compaction in vitro and interstitial pressure in vivo. Am. J. Physiol. 274, 1998: 663–671.
4. **Bill, A., Walinder, P.E.:** The effects of pilocarpine in the dynamics of aqueous humor in a primate (*Macaca irus*). Invest.Ophthalmol. 5,1966:170–175
5. **Hejsek, L., Pašta, J.:** Ultrazvuková biomikroskopie oka před a po operaci katarakty. Čes. a slov. Oftal., 62, 2006, 1: 27–33.
6. **Marchini, G., Babighian, S., Tosi, R. et al.:** Comparative study of the effects of 2% ibopamine, 10% phenylephrine and 1% tropicamide on the anterior segment. Invest.Ophthalmol.Vis.Sci. 44, 2003: 281–289.
7. **Marchini, G., Ghilotti, G., Bonadimani, M. et al.:** Effects of 0,005% latanoprost on ocular anterior structures and ciliary body thickness. J. Glaucoma 12, 2003: 295–300.
8. **Mishima, H.K., Shoge, K., Takamatsu, M. et al.:** Ultrasound biomicroscopy study of ciliary body thickness after topical application of pharmacologic agents. Am. J. Ophthalmol. 12, 1996: 319–321.
9. **Pavlin, C.J., Harasiewicz, K., Foster, F.S.:** Ultrasound biomicroscopy of anterior segment structures in normal and glaucomatous eyes. Am.J.Ophthalmol.1113, 1992: 381–389.
10. **Ritch, R., Ishikawa, H., Rothman, R. et al.:** The efficacy of latanoprost is independent of the width of the ciliary body face. J. Glaucoma 11, 2002: 239–243
11. **Svedbergh, B., Forsberg, I.A.:** A morphological study on the effects of chronic administration of latanoprost on the ciliary muscle and trabecular meshwork in monkeys. Invest. Ophthalmol Vis.Sci. 34, 1993, (Suppl):A1152–A1168.
12. **Weinreb, R.N., Lindsey, J.D., Kashiwagi, F. et al.:** Prostaglandin effects on the uveoscleral outflow pathway. In: Krieglstein, G.K.(Ed) Glaucoma Update. Berlin, Springer Verlag, 1999, 197–202.

MUDr. Petr Výborný, CSc.
Oční klinika 1.LF UK a ÚVN
U vojenské nemocnice 1200
169 02 Praha 6
e-mail: petr.vyborny@uvn.cz