

Transkorneálna a transsklerálna ionoforéza dexametazón fosfátu do oka kráľíka

Raiskup-Wolf F.¹, Eljarrat-Binstock E.², Reháč M.³, Domb A.², Frucht-Pery J.⁴

¹Očná klinika, Fakultná nemocnica Univerzity Drážďany, Nemecko, prednosta prof. Dr. med. Lutz E. Pillunat

²Oddelenie lekárskej chémie a prírodných výrobkov, Lekárska fakulta, Hebrejská univerzita, Jeruzalem, Izrael, prednosta prof. Avi Domb, PhD.

³Očná klinika, Fakultná nemocnica Univerzity Lipsko, Nemecko, prednosta prof. Dr. med. Peter Wiedemann

⁴Očná klinika, Fakultná nemocnica Hadassah, Jeruzalem, Izrael, prednosta prof. Jacob Pe'er, M.D.

Súhrn

Ciel: Vyhodnotiť účinnosť aplikácie dexametazón fosfátu do oka kráľíka pomocou ionoforézy. Pre ionoforézu bol použitý prístroj „Mini Ion“ a hydrogélové nosiče z hydroxyetylmetakrylátu (HEMA) v zmesi s etylénglykoldimetakrylátom (EGMA).

Metóda: Sledovala sa koncentrácia dexametazónu v rohovke kráľíka bieleho po aplikácii tohoto farmaka pomocou transkorneálnej ionoforézy s intezitou prúdu 1 mAmp a dĺžkou aplikácie 60, 120 a 240 sekúnd. Kontrolnej skupine zvierat bol dexametazón aplikovaný formou očných kvapiek do spojivkového vaku. Ďalej sa sledovala koncentrácia liečiva v rôznych očných segmentoch po aplikácii transkonjunktiválnou a transsklerálnou ionoforézou. Pre posúdenie bezpečnosti aplikácie liečiv pomocou ionoforézy sme hodnotili histologické zmeny jednotlivých štruktúr rohovky 5 minút a 8 hodín po ukončení ionoforézy.

Výsledky: Aplikácia dexametazón fosfátu ionoforézou vedie až k 38-krát vyššej koncentrácii liečiva v rohovke v porovnaní s koncentráciou dosiahnutou po aplikácii očných kvapiek do spojivkového vaku. Rozdiel v koncentrácii farmaka v prednom, ako aj v zadnom segmente pri transkonjunktiválnej a transsklerálnej aplikácii nie je štatisticky signifikantný. Pre dosiahnutie vysokej koncentrácie liečiva v sietnici nie je teda nutné odpreparovať spojivku. Histologická analýza rohoviek po ionoforetickej aplikácii farmaka s intezitou prúdu 0,5 mAmp odhalila bezprostredne po aplikácii iba minimálne defekty epitelu a mierny edém strómy rohovky, ktoré v priebehu 8 hodín spontánne regredovali.

Záver: Výsledky štúdie potvrdili, že aplikácia liečiv pomocou ionoforézy je efektívnou a bezpečnou metódou, pomocou ktorej je možné dosiahnuť vysoké koncentrácie farmaka v rohovke ako aj v zadnom očnom segmente.

Kľúčové slová: ionoforéza, hydrogél, dexametazón fosfát, koncentrácia far-

maka, toxicita

Summary

Transcorneal and Transscleral Iontophoresis of the Dexamethasone Phosphate into the Rabbit Eye

Purpose: To evaluate the efficiency of the dexamethasone phosphate penetration into the rabbit eye after transcorneal and transscleral iontophoresis using a drug loaded hydrogel assembled on a portable iontophoretic Mini Ion device.

Methods: Iontophoresis of dexamethasone phosphate was studied in healthy rabbits using drug-loaded disposable HEMA hydrogel sponges and portable iontophoretic device. Corneal iontophoretic administration was performed with electric current of 1 mAmp for 1, 2, and 4 min. In the control group, the dexamethasone was applied in drops into the conjunctival sac. Transconjunctival and transscleral iontophoresis were performed in the pars plana area, through the conjunctiva or directly on the sclera. Dexamethasone concentrations were assayed using HPLC method. To study the anatomical changes after iontophoresis application, histological examinations of corneas excised 5 minutes and 8 hours after the procedure were performed.

Results: Dexamethasone levels in the rabbits' corneas after a single transcorneal iontophoresis were up to 38 times higher compared to those obtained after topical eye drops instillation. High drug concentrations were obtained in the retina and sclera 4 hours after transscleral iontophoresis as well. There were no statistically significant differences in the drug concentration after transscleral and tranconjunctival iontophoresis. Histological examination of the corneas after the iontophoresis showed only discrete reversible changes of the epithelium and the stroma.

Conclusion: A short, low-current, non-invasive iontophoretic treatment using the dexamethasone-loaded hydrogels has a potential clinical value in increasing the drug's penetration into the anterior and posterior segment of the eye.

Key words: iontophoresis, hydrogels, dexamethasone phosphate, concentration of the drug, toxicity

Čes. a slov. Oftal., 63, 2007, No. 5, p. 360-368

ÚVOD

Kortikosteroidy našli v očnom lekárstve široké použitie s možnosťou topickej aplikácie formou kvapiek a masťí alebo vo forme subkonjunktíválnej injekcie. Ďalšou možnosťou je systémová aplikácia intravenózne alebo orálne [3].

V dôsledku nežiadúcich účinkov pri systémovej podaní je v oftalmológii preferovanou formou topická aplikácia vo forme očných kvapiek alebo masťí. Využíva sa pri tmení zápalovej aktivity predného segmentu oka rôznej etiológie, k liečbe prednej uveitídy a ďalej po filtrujúcich antiglaukómových výkonoch [3, 15].

Kortikosteroidy, ako napríklad dexametazón, potláčajú lokálnu hyperémiu, edém a bolestivosť v počiatku zápalovej reakcie bez ohľadu na jej pôvod (infekčný,

traumatický alebo imunologický). Ďalej potláčajú neskoršiu proliferáciu kapilár a fibroblastov, a tým tlmia aj proces jazvenia [14, 15].

Priemerný obsah dexametazónu do rohovky a ďalších očných segmentov je limitovaný bariérou rohovkového epitelu, ako aj rýchlym vyplavením farmaka zo spojivkového vaku [7]. To má za následok nevyhnutnosť vysokej frekvencie aplikácie liečiva, ktorá je zaťažujúca ako pre pacienta, tak aj pre zdravotnícky personál.

Ionoforéza je neinvazívna metóda, pri ktorej elektrický prúd s nízkou intenzitou transportuje nabitú časticu (ióny) v smere jeho prúdenia. Táto metóda sa používa v rozličných odvetviach medicíny vrátane oftalmológie [1–5, 10]. O možnosti úspešného využitia ionoforézy k transportu gentamicín sulfátu do predného i zadného segmentu za použitia hydrogélu ako nosiča farmaka sme už referovali v Českej a slovenskej oftalmológii [13].

Hydrogély sú vďaka svojej štruktúre tvorenej trojrozmernou sieťou hydrofilných polymérov schopné absorbovať veľké množstvo vody alebo vo vode rozpustných farmák [7]. K ionoforetickej aplikácii liečiv do predného a zadného segmentu oka sú najvhodnejšie hydroxyetylmetakrylátové (HEMA) hydrogély s prímiesou etylénglykoldimetakrylátu (EGDMA) [13]. Prístroj „Mini Ion“ vyvinutý na Hebrejskej univerzite v Jeruzaleme, využívajúci hydrogelové nosiče k ionoforetickej aplikácii liečiv, sa pre svoju jednoduchú a spoľahlivú obsluhu osvedčil už v celej rade experimentov [7, 8, 13].

V našej štúdii nadväzujeme na predošlé experimenty s gentamicín sulfátom, pričom sme sa teraz zamerali na možnosť využitia ionoforézy k aplikácii dexametazónu do oka králiku bieleho. Ďalšia časť pokusov bola venovaná toxicite ionoforézy na štruktúru rohovky.

MATERIÁL A METÓDA

Uskutočnili sme 3 experimenty: 1. Stanovenie koncentrácie dexametazón fosfátu v rohovke králiku pri aplikácii ionoforézou s rôznou intenzitou prúdu a rôznou dĺžkou jeho pôsobenia v porovnaní s aplikáciou vo forme očných kvapiek. 2. Porovnanie dosiahnutej koncentrácie dexametazón sulfátu v rohovke, sklovci a sietnici po aplikácii transkonjunktiválnou a transklerálnou ionoforézou. 3. Štúdium histologických zmien jednotlivých častí rohovky po aplikácii farmaka liečiva pomocou ionoforézy.

K ionoforetickej aplikácii dexametazón fosfátu do oka králiku sme použili prístroj „Mini Ion“ vyvinutý na Hebrejskej univerzite v Izraeli. Prístroj sa skladá z jednej valcovitej elektródy, do ktorej sa vkladá liečivom nasýtený hydrogél, a ktorá sa prikladá priamo na rohovku oka po jej znecitlivení lokálnym anestetikom. Druhá elektróda sa prikladá pomocou aligátorovej svorky na ucho pokusného zvierata. Na ovládacom paneli prístroja sa nastavuje polarita a intenzita prúdu v rozpätí 0–1,5 mA, ako aj dĺžka jeho pôsobenia v sekundách.

Hydrogély z hydroxyetylmetakrylátu (HEMA) s prímiesou etylénglykoldimetakrylátu (EGDMA) boli pripravené identickým postupom ako v našich predošlých experimentoch [13]. Pripravené lyofilizované cylindrické disky s priemerom a výškou 5 mm boli ponorené na 2 hodiny do 10% roztoku dexametazón fosfátu a následne osušené na filtračnom papieri. Priemerný obsah dexametazónu v jednom disku bol 20,0 mg.

Experimenty sme uskutočnili na 45 dospelých samcoch králikov plemena No-

vozélandský biely o hmotnosti 2000 až 3000 g. Králiky boli chované pri stálej teplote a svetelnom režime, kŕmené štandardnou krmnou zmesou (150 g/ks/deň), voda bola podávaná ad libitum.

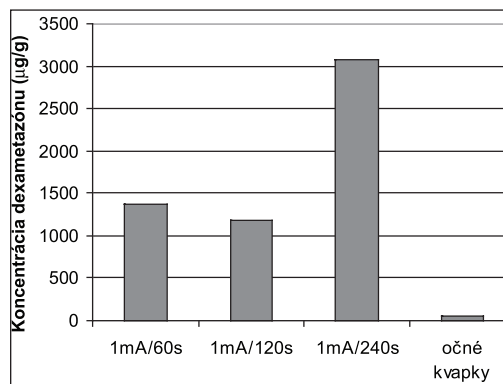
V experimentoch sme použili dexametazón fosfát od firmy Taro Pharmaceutical Industries (Haifa, Israel). Všetky ostatné reagenty a monoméry boli zakúpené od firmy Sigma (Rehovot, Israel).

Experiment č. 1 (transport dexametazónu do rohovky pomocou ionoforézy): 32 zvierat bolo rozdelených do 4 skupín (n = 8). V skupinách 1–3 bola aplikovaná ionoforéza s intenzitou prúdu 1 mAmp (5,1 mA/cm²) a časom jeho pôsobenia 60, 120 a 240 s (v príslušnej skupine 1, 2 a 3). Skupinu č. 4 tvorili zvieratá, ktorým bol aplikovaný 0,1% dexametazón sulfát formou očných kvapiek (Sterodex[®]) každých 5 minút po dobu jednej hodiny. Pred vlastným experimentom boli zvieratá uspané intramuskulárnou injekciou zmesi ketamínu (25 mg/kg) a xylazínu (2,5 mg/kg). V skupine 1 až 3 bolo oko pred umiestnením elektródy na očné povrchu lokálne znecitlivené kvapkami 0,4% benoxinátu (Localin[®], Dr. Fischer, Izrael). Hydrogélový disk pripravený vyššie uvedeným postupom bol vložený do valcovitej elektródy ionoforetického zariadenia a umiestnený na rohovke pokusného zvierata. Druhá elektróda bola pripojená na ucho králika aligátorovou svorkou. Ionoforéza bola aplikovaná s intenzitou prúdu 1 mAmp v dĺžke trvania 60–240 sekúnd (podľa príslušnej experimentálnej skupiny). Päť minút po ukončení elektroforézy (v skupine č. 4, po poslednej aplikácii kvapiek) boli zvieratá usmrtené intravenóznou injekciou letálnej dávky 2% pentobarbitálu. U každého zvierata bola aspirovaná komorová tekutina a excidovaná rohovka, ktorá bola následne vymytá v 5 ml 0,9% roztoku NaCl a rozmixovaná. Koncentrácia dexametazónu fosfátu bola v jednotlivých vzorkách stanovená chromatograficky pomocou HPLC (high performance liquid chromatography) metodikou, ktorú popísal v literatúre Lam et al. [11].

Experiment č. 2: Príprava zvierat, celková ako aj lokálna anestézia bola rovnaká ako v experimente č. 1. Zvieratá boli rozdelené na dve skupiny: v skupine č. 1 (n = 4) bola elektróda umiestnená na spojivku v oblasti pars plana, v skupine č. 2 (n = 4) bola elektróda umiestnená po odpreparovaní spojivkového laloka priamo na skléru v oblasti pars plana. Druhá elektróda bola opäť umiestnená aligátorovou svor-

Tab. 1. Intenzita elektrického prúdu a dĺžka pôsobenia elektroforézy u jednotlivých zvierat v experimente č.3 (histologické zmeny rohovky po ionoforéze).

Zviera číslo	Intenzita aplikovaného prúdu [mAmp]	Dĺžka pôsobenia ionoforézy [s]	Čas usmrtenia zvierata od ukončenia ionoforézy
1.	0,5 mAmp	60 s	5 minút
2.	1,0 mAmp	20 s	5 minút
3.	0,5 mAmp	60 s	8 hodín
4.	1,0 mAmp	120 s	8 hodín
5.	0,0 mAmp	0 s	8 hodín



Graf 1. Koncentrácia dexametazónu v rohovke králika po jeho aplikácii ionoforézou s rôznou dĺžkou pôsobenia a po aplikácii formou očných kvapiek

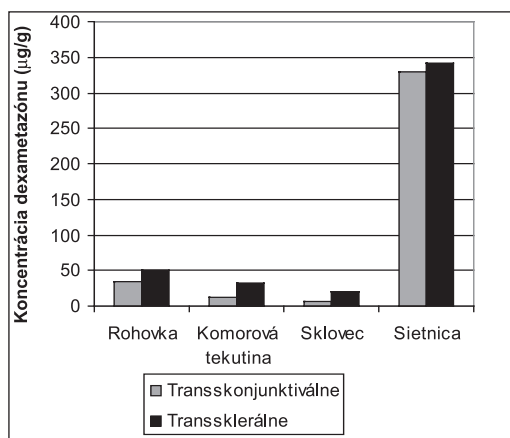
kou na ucho králíka. Ionoforéza bola aplikovaná dvakrát za sebou na dvoch rozličných miestach v oblasti pars plana s intenzitou prúdu 1 mAmp ($5,1 \text{ mAmp/cm}^2$) a dĺžkou pôsobenia 2 x 120 s. Zvieratá oboch skupín boli usmrtené 4 hodiny po ukončení ionoforézy letálnou dávkou 2% pentobarbitálu. Po enukleácii očného bulbu bola aspirovaná komorová tekutina a obsah sklovcevej dutiny a excidovaná rohovka a sietnica. Koncentrácia dexametazón fosfátu bola stanovená v každej vzorke po jej rozmixovaní identicky ako v experimente č. 1.

Experiment č. 3: Na 5 králikoch bielych bol skúmaný vplyv ionoforézy na histologickú štruktúru rohovky. Ionoforéza bola aplikovaná postupom popísaným v experimente č. 1. Intenzita prúdu a dĺžka aplikácie ionoforézy u pokusných zvierat sa nachádza v tab. 1. Králik č. 5 predstavoval kontrolu, u ktorého bola na oko na 60 s priložená elektróda s hydrogélom nasiaknutým dexametazónom bez zapojenia elektrického prúdu. Pokusné zvieratá č. 1 a 2 boli usmrtené letálnou dávkou pentobarbitálu 5 minút od ukončenia ionoforézy, zvieratá 3, 4 a 5 po 8 hodinách po ionoforéze. Rohovky boli ihneď po trepanácii fixované v 4% roztoku formaldehydu a zhotovené histologické rezy o hrúbke 5 μm boli farbené štandardným postupom hematoxilín-eozínom (Sigma Diagnostics, St.Louis, USA). Štrukturálne zmeny rohovky boli hodnotené v svetelnom mikroskope Nikon 136405 pri zväčšení 120-krát.

Tab. 2. Výsledky experimentu č.1. Koncentrácie dexametazón fosfátu v rohovke a v komorovej tekutine v jednotlivých skupinách zvierat.

Skupina číslo	Čas pôsobenia el. prúdu [s]	Koncentrácia v rohovke [$\mu\text{g/g}$]	Koncentrácia v komorovej tekutine [$\mu\text{g/g}$]
1.	60	1363,7 \pm 436,3	19,7 \pm 10,0
2.	120	1187,6 \pm 742,0	21,9 \pm 14,1
3.	240	3077,5 \pm 1138,9	19,9 \pm 18,3
4.	Očné kvapky	46,9 \pm 10,5	18,2 \pm 4,0

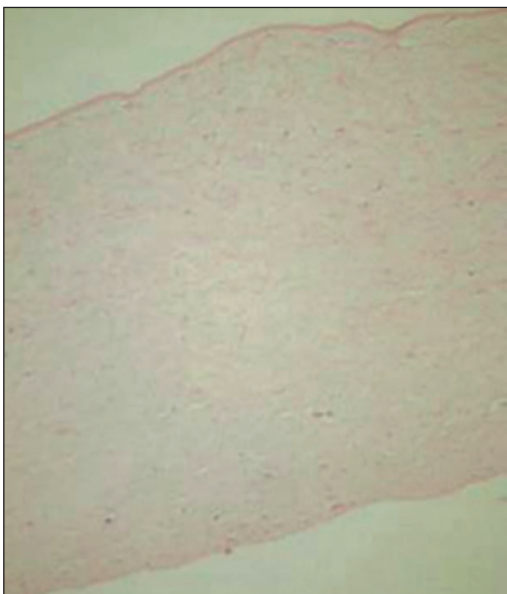
Pre štatistické spracovanie výsledkov bol použitý test Kruskal-Wallis, pre porovnanie jednotlivých skupín s kontrolným súborom bol použitý test Mann-Whitney. Za štatisticky signifikantné boli považované hodnoty $p < 0,05$.



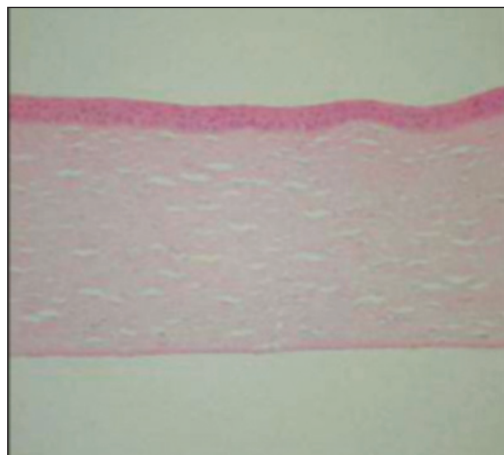
Graf 2. Koncentrácia dexametazónu v rôznych očných segmentoch oka po transkonjunktiválnej a transsklerálnej ionoforéze

VÝSLEDKY

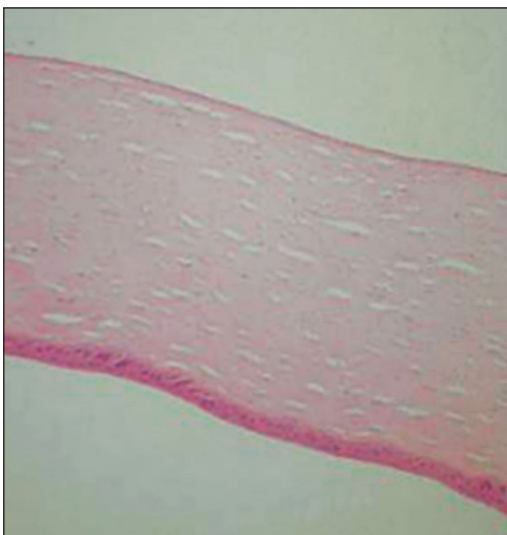
Experiment č. 1: Koncentrácia dexametazón fosfátu v rohovke králika (graf 1) bola po jeho aplikácii ionoforézou (skupiny 1 až 3) 23–60-krát vyššia v porovnaní so skupinou č. 4, ktorej bolo liečivo podávané vo forme očných kvapiek ($46,9 \pm 10,5 \mu\text{g/g}$). Tento rozdiel je štatisticky signifikantný ($p < 0,001$). Najvyššia koncentrácia dexametazónu v rohovke bola dosiahnutá v skupine č. 3, t.j. ionoforézou s dobou trvania 240 s ($3077,5 \pm 1138,9 \mu\text{g/g}$). Pri aplikácii ionoforézou v dĺžke trvania 60 s (skupina č. 1) bola dosiahnutá koncentrácia $1187 \pm 742,0 \mu\text{g/g}$ a pri dĺžke trvania 120



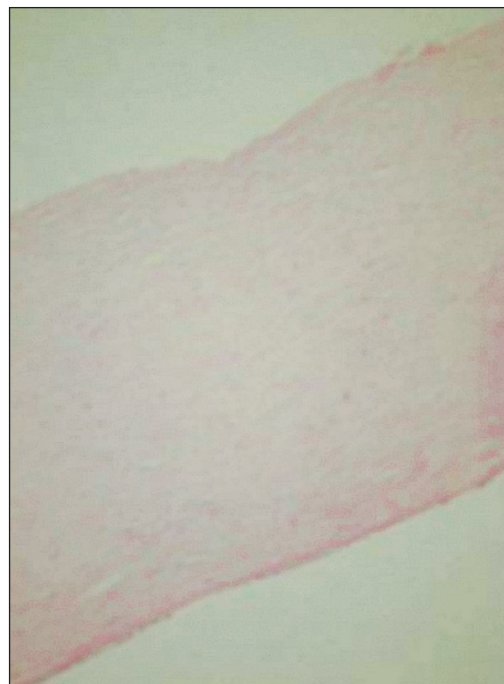Obr. 1. Histologický rez rohovkou u králíka č. 2 (1mA/120s) 5 minut od ionoforézy: Defekty epitelu a edém strómy



Obr. 3. Histologický rez rohovkou u králíka č. 5-kontrola (0mA) 8 hodin od 60s aplikácie elektródy: normálny histologický nález



Obr. 2. Histologický rez rohovkou u králíka č. 3 (0,5mA/60s) 8 hodin od ionoforézy: normálny histologický nález



Obr. 4. Histologický rez rohovkou u králíka č. 4 (1mA/120s) 8 hodin od ionoforézy: edém strómy a ruptúry Descemetovej membrány

s (skupina č. 2) $1363,7 \pm 436,3 \mu\text{g/g}$. Rozdiely v dosiahnutej koncentrácii dexametazón fosfátu medzi skupinou č.1 a č.2 nie sú štatisticky významné. Koncentrácie dexametazónu namerané v komorovej tekutine v jednotlivých skupinách zobrazuje tab. 2.

Experiment č. 2: po aplikácii transkonjunktiválnou ako aj transsklerálnou ionoforézou boli dosiahnuté vysoké koncentrácie dexametazón fosfátu v prednom i zadnom segmente oka králika (graf 2). Štyri hodiny po ionoforéze bola pri oboch formách aplikácie najvyššia koncentrácia farmaka nameraná v sietnici (transkonjunktiválne $329,03 \pm 103,7 \mu\text{g/g}$ a $341,37 \pm 156,7 \mu\text{g/g}$ pri transsklerálnej aplikácii). Najnižšia koncentrácia liečiva bola zistená v sklovci (transkonjunktiválne $5,19 \pm 2,42 \mu\text{g/g}$ a transsklerálne $19,24 \pm 3,25 \mu\text{g/g}$). Vo všetkých sledovaných tkanivách nebol zistený štatisticky signifikantný rozdiel medzi transkonjunktiválnou a transklerálnou formou aplikácie.

Experiment č. 3: Histologická analýza excidovaných rohoviek po jednorázovej aplikácii dexametazónu pomocou ionoforézy ukázala 5 minút po aplikácii u králika č. 1 ($0,5 \text{ mA}/60 \text{ s}$) len defekty epitelu, ktoré sú z najväčšou pravdepodobnosťou spôsobené mechanickým kontaktom s elektródou. U králika č. 2 ($0,5 \text{ mA}/120 \text{ s}$) boli rovnako zistené uvedené defekty epitelu a mierny edém strómy, ktorý je vyvolaný dlhším účinkom elektrického prúdu (obr. 1). Histologická analýza po 8 hodinách od aplikácie ionoforézy (králik č. 3–5) neukázala výrazné zmeny rohovkových štruktúr. U králika č. 3 ($0,5 \text{ mA}/60\text{s}$) bol zistený normálny nález vo všetkých rohovkových vrstvách (obr. 2) identický s nálezom u kontrolného zvierata č. 5 (obr. 3). Iba u králika č. 4, ktorému bola aplikovaná intenzívna ionoforetická liečba ($1 \text{ mA}/120 \text{ s}$), boli zistené defekty v Descemetovej membráne (obr. 4).

DISKUSIA

Kortikosteroidy majú v očnom lekárstve široké spektrum použitia. Najčastejšie sú aplikované v lokálnej forme ako očné kvapky alebo masti. Veľmi nízky prienik kortikosteroidov očnými tkanivami výrazne limituje dosiahnutú účinnú koncentráciu a vyžaduje vysokú frekvenciu ich aplikácie, ktorá je zaťažujúca pre samotných pacientov ako aj pre ošetrojúci personál. Pre úspešnú liečbu ochorení zadného očného segmentu je väčšinou potrebná systémová forma aplikácie. Ako riešenie týchto problémov sa ponúka využitie ionoforézy k transportu dexametazónu do očných tkanív.

Aplikácia liečiv do oka pomocou ionoforézy bola v literatúre opísaná opakovane [1–13], pričom boli ale v minulosti odskúšané technicky náročné systémy s využitím vodného roztoku liečiva alebo agarovej želatíny [9]. O možnosti využitia pevných hydrogélových nosičov zo zmesi HEMA a EGMA sme referovali v rámci našich experimentov s gentamicín sulfátom [13]. Ionoforéza pevných hydrogélových nosičov ponúka vzhľadom k svojej nenáročnej obsluhu a doterajším pozitívnym výsledkom uskutočnených experimentov riešenie pre rutinnú klinickú prax.

Výsledky našich experimentov ukázali, že jednorázovou transkorneálnou ionoforézou dexametazón sulfátu bola pri intenzite prúdu 1 mA a dĺžke jeho pôsobenia 60 s v rohovke pokusných zvierat dosiahnutá 30 krát vyššia koncentrácia tohoto farmaka ($1187 \pm 742,0 \mu\text{g/g}$) v porovnaní so štandardnou aplikáciou formou očných kvapiek každých päť minút po dobu jednej hodiny ($46,9 \pm 10,5 \mu\text{g/g}$).

Weijtens zistil po $2,5$ hodinách od aplikácie dexametazón fosfátu vo forme subkonjunktiválnej injekcie (s celkovým množstvom liečiva $2,5 \text{ mg}$) koncentráciu v komorovej tekutine $0,86 \pm 10,5 \mu\text{g/ml}$ [16, 17]. Táto hodnota je výrazne nižšia než nami namerané koncentrácie dosiahnuté ionoforetickou aplikáciou. Výsledky našich experimentov korelujú s výsledkami publikovaných štúdií na zvieracích mo-

deloch, v ktorých boli namerané rovnako nízke koncentrácie dexametazónu v rohovke, ako aj v komorovej tekutine po lokálnej aplikácii liečiva vo forme očných kvapiek [12].

Po ionoforetickej aplikácii v dĺžke 120 s bola v rohovke nameraná koncentrácia $1363,7 \pm 436,3 \mu\text{g/g}$. Rozdiel medzi dosiahnutými koncentraciami dexametazónu po aplikácii v dĺžke 60 s a 120 s nie je štatisticky signifikantný. Vzhľadom na vzrastajúce riziko nástupu nežiaducich účinkov na rohovku s predlžujúcou sa dĺžkou aplikácie ionoforézy považujeme za odporúčanú štandardnú dobu transkorneálnej aplikácie 60 sekúnd.

Pri porovnaní transsklerálnej a transkonjunktiválnej ionoforézy s intenzitou prúdu 1 mAmp a dĺžkou jej pôsobenia dvakrát 120 s sme po 4 hodinách od aplikácie namerali pri oboch spôsoboch aplikácie najvyššiu koncentráciu dexametazón fosfátu v sietnici. Nesignifikantné rozdiely medzi koncentraciami dosiahnutými transsklerálnou a transkonjunktiválnou formou aplikácie korešpondujú s výsledkami našich predošlých experimentov s gentamicínom a potvrdzujú, že pre dosiahnutie vysokej koncentrácie liečiva v zadnom očnom segmente nie je nutné odpreparovať spojivku [13].

Histologická analýza rohovkových zmien indukovaných ionoforetickou aplikáciou farmák ukázala, že zmeny v rohovke, ku ktorým dochádza bezprostredne po aplikácii ionoforézy sú reverzibilné. Intenzívna ionoforetická liečba (1 mAmp/120 s) viedla k stromálnemu edému, ktorý je vyvolaný práve dĺžkou pôsobenia elektrického prúdu. Pri hodnotení histologických zmien po 8 hodinách od aplikácie ionoforézy boli u tejto intenzívnej liečby zistené defekty Descemetovej membrány. Grossmann et al. a podobne aj Huges et al. nepozorovali vo svojich experimentoch s výrazne vyššou intenzitou prúdu (20,0 a 28,2 mAmp/cm²) ako aj s extenzívnou dĺžkou aplikácie (5 a 10 minút) žiadne závažné zmeny očných tkanív [9, 10]. Štandardná aplikácia ionoforézy (0,5 mAmp/60s) nevedla k patologickým zmenám rohovkových štruktúr. Z výsledkov našej histologickej analýzy vyplýva, že aplikácia liečiv do rohovky pomocou ionoforézy je bezpečná metóda, ktorá nevyvoláva závažné zmeny v štruktúre rohovky. Veľmi zaujímavá by bola podrobná analýza histologických zmien v patologicky zmenených rohovkách s akými sa stretávame u pacientov, ktorí by mali byť pomocou tejto metódy liečení. Tieto experimenty plánujeme do budúcnosti.

ZÁVER

Výsledky našich experimentov ukázali, že ionoforéza je vhodná a bezpečná metóda pre dosiahnutie vysokej koncentrácie dexametazón fosfátu v rohovke ako aj v zadnom očnom segmente. Dosiahnuté koncentrácie liečiva v rohovke sú po ionoforetickej aplikácii až 30 krát vyššie ako koncentrácia dosiahnutá lokálnou aplikáciou očných kvapiek, čím je možné pri využití ionoforézy výrazne zredukovať frekvenciu aplikácie farmaka. Ionoforéza dexametazónu sa javí ako perspektívna metóda aj pre liečbu afekcií zadného očného segmentu, pričom k dosiahnutiu vysokej koncentrácie farmaka v sietnici nie je nevyhnutné odpreparovať očnú spojivku. Mikroskopická štúdia histologických zmien rohovky 5 minút ako aj 8 hodín od ukončenia ionoforézy ukázala, že intenzita prúdu 1mAmp s dĺžkou pôsobenia 60 s je bezpečná metóda aplikácie liečiv, ktorá vedie iba k prechodným defektom epitelu rohovky.

LITERATÚRA

1. **Barza, M., Peckman, C., Baum, J.:** Transscleral iontophoresis of cefazolin, ticarcillin and gentamicin in the rabbit. *Ophtalmol.*, 93, 1986: 133–139
2. **Barza, M., Peckman, C., Baum, J.:** Transscleral iontophoresis of gentamicin in monkeys. *Invest. Ophthalmol. Vis. Sci.*, 28, 1987: 1033–1036
3. **Behar-Cohen, F.F., El Aouni, A., Gautier, S., et.al.:** Transscleral Coulomb-controlled iontophoresis of methylprednisolone into the rabbit eye: influence of duration of treatment, current intensity and drug concentration on ocular tissue and fluid levels. *Exp. Eye Res.*, 74, 2002: 51–59
4. **Behar-Cohen, F.F., Parel, J.M., Pouliquen Y., et.al.:** Iontophoresis of dexamethasone in the treatment of endotoxin-induced-uveitis in rats. *Exp. Eye Res.*, 65, 1997: 533–545
5. **Erlanger, G.:** Iontophoresis, a scientific and pratical tool in ophtalmology. *Ophtalmologica.*, 128, 1954: 232–246
6. **Friedberg, M.L., Pleyer, U., Mondino, B.J.:** Device drug delivery to the eye. Collagen shields, iontophoresis and pumps. *Ophthalmol.*, 98, 1991: 725–732
7. **Frucht-Pery, J., Goren, D., Solomon, A., et al.:** The distribution of gentamicin in the rabbit cornea following iontophoresis to the central cornea. *J. Ocul. Pharmacol. Ther.*, 15, 1999: 251–256
8. **Frucht-Pery, J., Solomon, A., Doron, R., et al.:** Efficacy of iontophoresis in the rat cornea. *Graefes Arch. Clin. Exp. Ophtalmol.*, 234, 1996: 765–769
9. **Grossman, R., Chu, D.F., Lee, D.A.:** Regional ocular gentamicin levels after transcorneal and transscleral iontophoresis. *Invest. Ophthalmol. Vis. Sci.*, 31, 1990: 909–916
10. **Hughes, L., Maurice, D.M.:** A fresh look at iontophoresis. *Arch. Ophtalmol.*, 102, 1984: 1825–1829
11. **Lam, T.T., Edward, D.P., Zhu X.A., et.al.:** Transscleral iontophoresis of dexamethasone. *Arch. Ophthalmol.*, 107, 1989: 1368–1371
12. **McDermott, M.L., Vale, S., Tayfour, F., et al.:** The intraocular penetration of dexamethasone after photorefractive keratectomy. *Ophthalmic Surg. Lasers*, 29, 1998: 839–841
13. **Raiskup-Wolf, F., Eljarrat-Binstock, E., Rehák M. et al.:** Transport gentamicínu z hydrogélů do oka králíka pomocí ionoforézy. *Čes. a slov. Oftal.*, 62, 2006: 175–181
14. **Shimada, H., Matsui, M.:** Effects of intravitreal steroid injection on rabbit eye. *Nippon Ganka Gakkai Zasshi*, 93, 1989: 501–510
15. **Stanbury, R.M., Graham, E.M.:** Systemic corticosteroid therapy-side effects and their management. *Br. J. Ophthalmol.*, 82, 1998: 704–708
16. **Weijtens, O., Feron, E.J., Schoemaker, R.C., et al.:** High concentration of dexamethasone in aqueous and vitreous after subconjunctival injection. *Am. J. Ophthalmol.*, 128, 1999: 192–197
17. **Weijtens, O., Schoemaker, R.C., Romijn, F.P., et al.:** Intraocular penetration and systemic absorption after topical application of dexamethasone disodium phosphate. *Ophthalmology*, 109, 2002: 1887–1891

*MUDr. Frederik Raiskup-Wolf
Boderitzer Str.81
01217 Dresden
Germany*

e-mail: Frederik.Raiskup-Wolf@uniklinikum-dresden.de