

---

## Porovnání opacit zadního pouzdra u dvou typů implantovaných umělých nitroočních čoček

---

**Pozlerová J., Nekolová J., Jirásková N., Kadlecová J., Rozsival P.**

Oční klinika LF UK a Fakultní nemocnice, Hradec Králové,  
přednosta prof. MUDr. Pavel Rozsival, CSc.

---

### Souhrn

**Cíl:** Porovnat výskyt opacit zadního pouzdra (PCO – Posterior Capsule Opacification) u měkkých nitroočních čoček vyrobených ze dvou různých materiálů (hydrofobní akrylát a silikon) u pacientů operovaných pro kataraktu v letech 1999 až 2002 na Oční klinice LF a FN v Hradci Králové.

**Soubor a metodika:** 29 pacientům byla do jednoho oka implantována nitrooční čočka (IOČ) AcrySof MA30BA nebo MA60BM a do druhého nitrooční čočka Allergan SI-30NB. Medián doby od implantace byl 5 let (min 3, max 6). Opacity zadního pouzdra byly hodnoceny pomocí software EPCO 2000 (Evaluation of Posterior Capsule Opacification). Intenzita opacit byla subjektivně rozdělena do 4 stupňů. PCO index byl vypočítán pro celou oblast optické části čočky (total PCO) a pro oblasti jednotlivých stupňů opacit. Vylučujícím kritériem byla Nd:YAG kapsulotomie.

**Výsledky:** U 7 očí (5 pacientů) byla provedena Nd: YAG kapsulotomie, u dvou očí s IOČ AcrySof a pěti očí s IOČ Allergan. U 48 očí (24 pacientů) byl medián pro total PCO index pro IOČ AcrySof 0,496 vs. 0,315 pro IOČ Allergan. Medián KZO při kontrole byl pro IOČ AcrySof 1,0 vs. 0,67 pro IOČ Allergan.

**Závěr:** V našem souboru nebyl prokázán statisticky významný rozdíl ve výskytu PCO a v KZO mezi akrylátovými a silikonovými nitroočními čočkami. Vyšší incidence Nd:YAG laserových kapsulotomií však vykazovaly silikonové nitrooční čočky.

**Klíčová slova:** opacity zadního pouzdra, materiál IOČ, EPCO 2000

### Summary

**Comparison Posterior Capsule Opacification rear case near Biennial Type Implanted Artificial Intraocular Lens**

**Purpose:** To compare posterior capsule opacification (PCO) incidence and the best corrected visual acuity (BCVA) in patients who had the soft intraocular lens (IOL) made of hydrophobic acrylic material (AcrySof MA30BA, MA60BM) implanted in their one eye and IOL made of silicone material (Allergan SI-30NB) implanted in their second eye. All patients included in this study were operated on at Department of Ophthalmology, University Hospital, Hradec Králové, Czech Republic during the period from 1999 to 2002.

**Methods:** Twenty-four patients (8 males, 21 females) were included in this study; they were 3 to 6 years after surgery (median 5 years). The EPCO 2000 software (The Evaluation of Posterior Capsule Opacification) was used for PCO assessment. Eyes treated with Nd: YAG laser capsulotomy were excluded from EPCO 2000 evaluation. The density of the opacification was graded clinically from 1 to 4. We compared BCVA, PCO index for every PCO grade and total PCO index.

**Results:** Seven eyes of five patients required Nd: YAG laser capsulotomy, 2 eyes with AcrySof IOL, 5 eyes with Allergan IOL. Median of total PCO index for 48 eyes of 24 patients was for AcrySof IOL 0.496 vs. 0.315 for Allergan IOL. On the evaluation, median of BCVA was for AcrySof IOL 1.0 vs. 0.67 for Allergan IOL.

**Conclusions:** The difference in PCO incidence and BCVA between the silicone and the soft acrylic IOLs were not conclusive in this study. But Nd: YAG laser capsulotomy incidence was higher in the silicone IOLs.

**Key words:** posterior capsule opacification, EPCO 2000

*Čes. a slov. Oftal., 63, 2007, No. 1, p. 42–46*

---

## ÚVOD

---

Opacity zadního pouzdra jsou nejčastější pozdní pooperační komplikací extra-kapsulární extrakce čočky. O jejich četnosti rozhoduje operační technika, rasa, věk, oční choroby pacienta a vlastnosti umělých nitroočních čoček. Operační techniky se stále zlepšují, na trhu je velká nabídka tvarů a materiálů IOČ, přesto se však oftalmolog se sekundární kataraktou setkává ve své praxi zcela běžně. Naším cílem bylo porovnat opacity zadního pouzdra u moderních měkkých nitroočních čoček dvou různých materiálů (hydrofobní akrylát versus silikon).

---

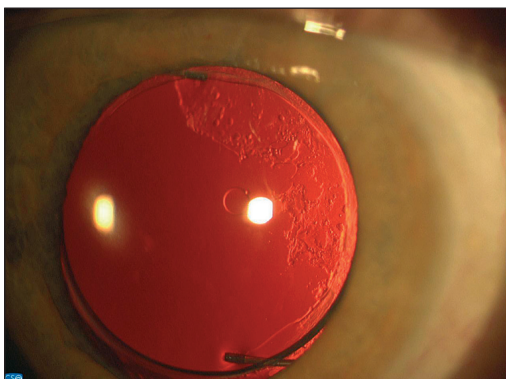
## SOUBOR A METODIKA

---

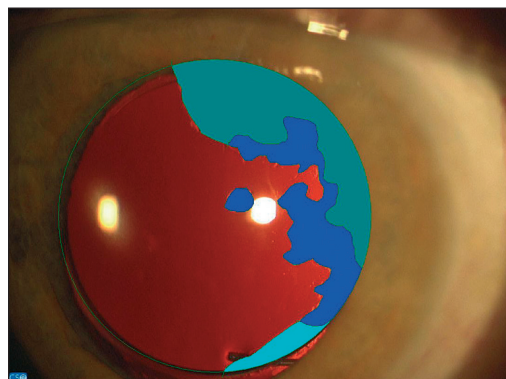
Do souboru bylo zařazeno 62 pacientů, operovaných v letech 1999 až 2002 na Oční klinice LF a FN v Hradci Králové pro kataraktu, jimž byla do jednoho oka implantována nitrooční čočka firmy Alcon AcrySof typů MA30BA nebo MA60BM s haptickou částí z polymethylmetakrylátu a optickou částí z hydrofobního akrylátu a do druhého oka nitrooční čočka firmy Allergan typu SI-30NB s haptickou částí z polypropylenu a optickou částí ze silikonu. Oslovili jsme 61 pacientů, 29 (8 mužů, 21 žen) z nich se dostavilo k vyšetření. Medián věku byl v době operace 67 (min. 40, max. 79) let. Vyšetřovali jsme nejlépe korigovanou zrakovou ostrost (KZO) na Snellenových optotypech, PCO na štěrbinové lampě a provedli jsme digitální fotografii zadního pouzdra čočky v retroiluminaci (obr. 1). Vlastní hodnocení jsme provedli softwarem EPCO 2000 (z ang. Evaluation of Posterior Capsule Opacification). Intenzita opacit byla subjektivně rozdělena do 4 stupňů: 1. minimální, 2. mírná, 3. střední, 4. hutná opacita. PCO index byl vypočítán pro celou oblast optické části čočky (total PCO) a pro oblasti jednotlivých stupňů opacit (obr. 2). Vylučujícím kritériem byla Nd:YAG laserová kapsulotomie porušující zadní pouzdro čočky a znemožňující hodnocení metodou EPCO 2000. Párovým t-testem jsme porovnávali jednotlivé PCO indexy a KZO u obou typů nitroočních čoček.

## VÝSLEDKY

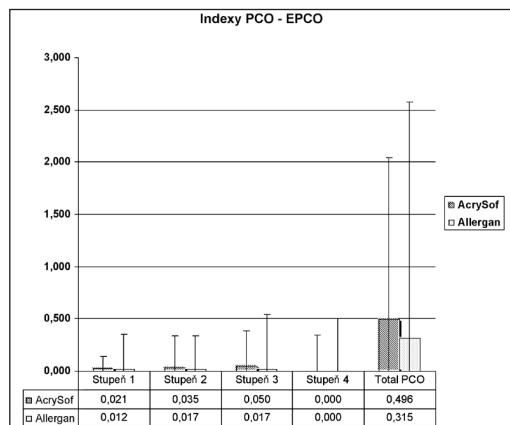
U sedmi očí (5 pacientů) byla provedena Nd: YAG kapsulotomie, u dvou očí s IOČ AcrySof a u pěti očí s IOČ Allergan. U žádného z vyšetřených pacientů nebyla provedena sukce proliferativního typu sekundární katarakty. U 48 očí (24 pacientů) byl medián PCO indexu a jeho minimální a maximální hodnota pro oblasti opacit 1. stupně pro AcrySof 0,021 (min. 0; max. 0,144) vs. 0,012 (min. 0; max. 0,351) pro Allergan, 2. stupně pro AcrySof 0,035 (min. 0; max. 0,341) vs. 0,017 (min. 0; max. 0,339) pro Allergan, 3. stupně pro AcrySof 0,050 (min. 0; max. 0,390) vs. 0,017 (min. 0; max. 0,545) pro Allergan a 4. stupně pro AcrySof 0 (min. 0; max. 0,346) vs. 0 (min. 0; max. 0,500) pro Allergan. Medián pro total PCO index a jeho minimální a maximální hodnoty byly pro AcrySof 0,496 (min. 0; max. 2,039) vs. 0,315 (min. 0; max. 2,573) pro Allergan (graf 1). Medián KZO při vyšet-



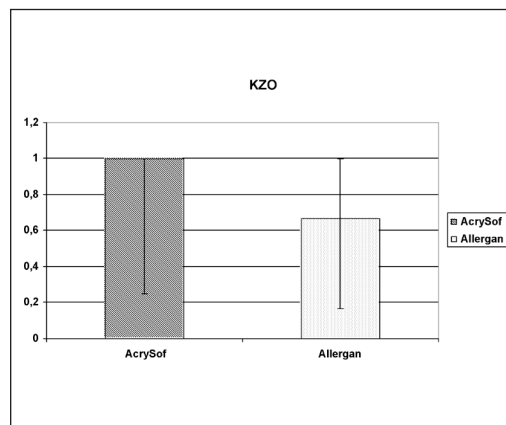
Obr. 1. Digitální fotografie zadního pouzdra v retroiluminaci



Obr. 2. Analýza obrazu EPCO 2000



Graf 1. Grafické znázornění mediánu, minimálních a maximálních hodnot PCO indexů pro jednotlivé stupně závažnosti PCO a pro celkový PCO index u obou typů srovnávaných IOČ



Graf 2. Grafické znázornění mediánu KZO při vyšetření u IOČ AcrySof a Allergan

ření byl pro AcrySof 1,0 (min. 0,25; max. 1) vs.0,67 (min. 0,17; max. 1) pro Allergan (graf 2).

---

## DISKUSE

---

Tvar a materiál nitroočních čoček hrají důležitou roli při vzniku sekundární katarakty [2, 3, 4, 5, 8]. V našem souboru jsme po třech až šesti letech od operace neprokázali statisticky významný rozdíl ve výskytu PCO ani KZO u IOČ vyrobených ze silikonu ve srovnání s hydrofobním akrylátem. Nitrooční čočky Allergan SI-30NB vykazovaly dokonce mírně, i když statisticky nevýznamně, lepší výsledky než nitrooční čočky AcrySof daných typů. Horší však byly z hlediska indexu Nd:YAG kapsulotomie, kdy k tomuto ošetření zkalení zadního pouzdra bylo nutno přistoupit u pěti očí s IOČ Allergan v porovnání s dvěma očima, do kterých byla implantována nitrooční čočka AcrySof. Mnohé studie potvrzují vyšší stupeň PCO u tvrdých nitroočních čoček z polymethylmetakrylátu (PMMA) oproti měkkým IOČ (akrylátovým či silikonovým) [3, 4, 8]. Mezi materiály měkkých IOL v kratším časovém horizontu (1 a 2 roky od operace) však statisticky významný rozdíl ve výskytu sekundární katarakty prokázán nebyl [3,8]. Po 3 letech od operace již výsledky vyznívají ve prospěch akrylátových IOČ [4]. Nevýhodou silikonového materiálu je fakt, že je to materiál bioinertní, což snižuje přilnavost IOČ k zadnímu pouzdru a zmenšuje tak její stabilitu v kapsule, což může mít za následek vyšší vrůstání epiteliálních buněk (LEC z ang. Lens epithelial lens ) do prostoru mezi IOČ a zadní kapsulou a následný vznik PCO. Akrylát je na rozdíl od silikonu materiálem bioaktivním, schopným „uzamknout“ LEC do tzv. sendviče tak, aby nebyly schopné větší migrace, proliferace a metaplazie a tím vzniku a rozvoje PCO. Tuto skutečnost prokázal ve své práci prof. Linnola [1,6]. Nitrooční čočky AcrySof vykazují nízký výskyt PCO a jsou celosvětově velmi oblíbené [1, 4, 6, 8]. Ke snížení vzniku a rozvoje sekundární katarakty je nutné všechny IOČ implantovat přesnou operační technikou [1, 2, 3].

Problémem nadále zůstává nejednotnost v hodnocení stupně PCO v jednotlivých pracích a tedy i horší porovnatelnost výsledků. Metoda hodnocení PCO pomocí softwaru EPCO 2000 je slibnou metodou. Patří sice ještě mezi hodnocení subjektivně-objektivní, má však dostatečnou senzitivitu i specificitu a výstupy lze snadno porovnat. Je to metoda vhodná k hodnocení PCO u všech typů IOČ a operačních technik [7].

Nejlépe korigovaná zraková ostrost byla v našem souboru u obou IOČ velmi dobrá, u 87,5 % očí s IOČ AcrySof a u 66,7 % očí s IOČ Allergan byla zraková ostrost 6/6 a 6/9.

---

## ZÁVĚR

---

V našem souboru nebyl prokázán statisticky významný rozdíl ve výskytu PCO a ani v KZO mezi měkkými akrylátovými nitroočními čočkami AcrySof (MA30BA a MA60

BM) a silikonovými nitroočními čočkami Allergan SI-30NB. Silikonové nitrooční čočky vykazovaly vyšší incidenci Nd:YAG laserových kapsulotomií. U pacientů

s oběma typy IOČ byl z dlouhodobého hlediska nízký stupeň PCO a velmi dobrá nej-  
lépe korigovaná zraková ostrost.

### Podpořeno výzkumným záměrem MZO 00179906

---

## LITERATURA

---

1. **Baráková, D., Kuchynka, P., Klečka, D. et al.:** Frekvence výskytu sekundární katarakty u AcrySof MA30BA a MA60BM. Čes.a slov. Oftal., 56, 2000, 1: 38–42.
2. **Hayashi, K., Hayashi, H., Nakao, F. et al.:** Capsular capture of silicone intraocular lenses. J. Cataract. Refract. Surg., 22, 1996, Suppl. 2: 1267–1271.
3. **Hayashi, H., Hayashi, K., Nakao, F. et al.:** Quantitative comparison of posterior capsule opacification after polymethylmethacrylate, silicone and soft acrylic intraocular lens implantation. Arch. Ophthalmol., 116, 1998: 1579–1582.
4. **Hollick, E.J., Spalton, D.J., Ursell, P.G. et al.:** The Effect of polymethylmethacrylate, silicone, and polyacrylic intraocular lenses on posterior capsular opacification 3 years after cataract surgery. Ophthalmology, 106, 1999; 1: 46–55.
5. **Jirásková, N., Rozsival, P.:** Metody hodnocení zkalení zadního pouzdra po operaci katarakty. Čes a slov. Oftal., 60, 2004; 2: 155–157.
6. **Linnola, R.:** The sandwich theory. Acta Universitatis Oulensis Medica 2001
7. **Tetz, M.R., Auffarth, G.U., Speaker, M. et al.:** Photographic image analysis system of posterior capsule opacification. J. Cataract. Refract. Surg., 23, 1997: 1515–1519.
8. **Žemaitienė, R., Jašinskas, V., Barzdžiukas, V. et al.:** Prevention of posterior capsule opacification using different intraocular lenses (result of one-year clinical study). Medicina (Kaunas), 40, 2004, 8: 721–729.

MUDr. Jana Pozlerová  
Oční klinika LF UK a FN  
Sokolská 1  
500 05 Hradec Králové  
e-mail: pozlerovaj@fhk.cuni.cz

---

## RISUS OPHTHALMOLOGICUS

---

### Připomínka profesorky Kadlecové k rodinným klanům našeho oboru

Profesorka Věra Kadlecová (1913–2002) po uveřejnění práce Doležalové o rodinných klanech v naší oftalmologii řekla se šibalským úsměvem autorce: „Nechtěla byste také sledovat vzájemné nepřibuzenské vztahy našich kolegů? To by možná zaujalo čtenáře ještě více.“

*Dol.*