

Test citlivosti na kontrast v časné detekci očních změn u dětí, dospívajících a mladých dospělých s diabetes mellitus 1. typu

Krásný J.^{1,2,5}, Brunnerová R.¹ Průhová Š.^{3,5}, Trešlová L.^{4,5}, Dittertová L.^{3,5}, Vosáhlo J.^{3,5}, Anděl M.^{4,5}, Lebl J.^{3,5}

¹Oční klinika FN Královské Vinohrady a 3.LF UK, Praha, přednosta prof. MUDr. P. Kuchynka, CSc.

²Katedra oftalmologie Institutu postgraduálního vzdělávání ve zdravotnictví, Praha, vedoucí prof. MUDr. P. Kuchynka, CSc.

³Klinika dětí a dorostu FN Královské Vinohrady a 3. LF UK, Praha, přednosta prof. MUDr. J. Lebl, CSc.

⁴2. interní klinika FN Královské Vinohrady a 3. LF UK, Praha, přednosta prof. MUDr. M. Anděl, CSc.

⁵Centrum pro výzkum diabetu, metabolismu a výživy 3. LF UK, Praha, vedoucí prof. MUDr. M. Anděl, CSc.

Souhrn

Autoři vyšetřili opakovaně s ročním odstupem 213 pacientů. Diabetes mellitus 1. typu trval při vstupním očním vyšetření 0,1 až 26 let (medián 5,9 let) a byl diagnostikován ve věku od 2 do 30 let, (medián 10,5 let). Jednalo se o 97 chlapců a mladých mužů a 116 dívek a mladých žen ve věku 6 až 36 let (medián 16,4). Změny na očním pozadí ve vztahu k funkčním vyšetřením a metabolickým parametrům byly hodnoceny po pětiletých obdobích trvání základní choroby při zahájení studie (do 5 let, 6–10 let, 11 – 15 let a nad 16 let). K počátečním změnám na očním pozadí patřila zvýšená dilatace s eventuální obliterací a vinutostí koncových kapilár, která do pěti let byla vzácná (7 %), v rozmezí 6. až 10. roku byla prakticky u poloviny nemocných (43 %) a po desátém roku trvání diabetu přesahovala 90 %. Změny kresby makuly v podobě nepravidelnosti foveolárního reflexu a relativního ztlustění sítnice bez signifikantního makulárního edému, se zvýšenou pigmentací této oblasti se objevily ojediněle po 5. roce (5 %) a po 15. roce trvání byly již u dvou třetin očí (65 %). Tyto dva nálezy v kombinaci byly hodnoceny jako diabetická preretinopatie (DpR), která byla odhalena na 9 % očí při trvání diabetu do 10 let. Postupně přibývalo tvrdých ložisek a mikroaneuryzmat. Do 10 let trvání diabetu 1. typu byly oftalmoskopicky zaznamenány známky neproliferativní diabetické retinopatie ve 0,5 % případů. Po 10. roce doby choroby byla neproliferativní diabetická retinopatie zastoupena již v 19 % a diabetická preretinopatie v 42%. Hodnocení citlivosti na kontrast bylo prováděno pomocí přístroje CSV-1000 ve frekvencích 3, 6, 12

a 18 c/st. Norma pro pacienty od 6 let byla stanovena v předchozí studii na kontrolní skupině zdravých očí u dětí a mladistvých bez diabetu. V rozmezí od 6 do 10 let je průměrnou prahovou hodnotou (v log) pro: 3 c/st. = 1,82; 6 c/st. = 2,04; 12 c/st. = 1,74; 18 c/st. = 1,29. Od 11 let je normou průměrné prahové kontrastní hladiny pro: 3 c/st. = 1,92; 6 c/st. = 2,19; 12 c/st. = 1,89; 18 c/st. = 1,42. Nebyl tedy zjištěn statisticky významný rozdíl mezi jednotlivými frekvencemi při vyjádření na křivce kontrastní citlivosti. Hraniční kontrastní hladinu, kde směrodatná odchylka nepřesáhla 0,15 log (rozsah 0,09 až 0,14), pro všechny prostorové frekvence, představuje pro děti ve věku od 6 do 10 let - 5. podnětový terč a pro vyšetřované od 11 let - 6. podnětový terč přístroje. Hodnota patologicky snížené kontrastní citlivosti se zvyšovala s dobou trvání diabetu z 1,5% do pěti let trvání na 23% po 15 letech.

Nejnižší pokles kontrastní citlivosti v patologických a hraničních hodnotách prostorových frekvencí byl zaznamenán u nízké frekvence 3 c/st., svědčící pro perifoveolární postižení. Nebyl shledán statisticky významný rozdíl mezi jednotlivými frekvencemi nízkých, středních a vyšších kontrastních hladin v patologických hodnotách kontrastní citlivosti, ale při započítání jejich hraničních hodnot byl zjištěn statisticky významný rozdíl ($p=0,036$) mezi frekvencemi 3 c/st. a 18 c/st., což svědčí pro perifoveolární postižení než vlastní foveolární změny v rámci diabetu mellitus 1. typu. Celkový pokles hodnot kontrastní citlivosti byl podmíněn nárůstem změn na očním pozadí se smyslu diabetické preretinopatie a neproliferativní diabetické retinopatie hlavně po 10 letech trvání diabetu. Snížení kontrastní citlivosti v 65% jednoznačně souviselo s výše uvedenou změnou kresby makulární oblasti (MDM) s postižením foveoly při zachované centrální zrakové ostrosti. Pokles kontrastní citlivosti odpovídal především zjištěnému nálezu na fundu, nikoliv době trvání diabetu, a to hlavně ve středních a vyšších frekvencích 6, 12 a 18 c/st. Změny barvocitu u 7 % sledovaných vyšetřených pomocí 15-Hue testu nebyly v přímé souvislosti se základní chorobou, ale odpovídaly rozvrstvení těchto změn v běžné populaci. Pokles hodnot kontrastní citlivosti nesouvisel s momentální metabolickou kontrolou základní choroby (aktuální glykémie a hladina HbA1c v době očního vyšetření), ani s jednoroční úrovní kompenzace diabetu (hladina HbA1c a mikroalbuminurie v průběhu celého roku studie).

Závěr : Vyšetření citlivosti na kontrast pomocí přístroje CSV-1000 bylo časově nenáročné, pacienti nezatěžovalo a při dobré spolupráci pomohlo odhalit funkční nedostatečnost sítnice, která svědčila pro počínající diabetické změny ve foveolární a perifoveolární oblasti.

Klíčová slova: diabetes mellitus 1. typu, diabetická preretinopatie, neproliferativní diabetická retinopatie, citlivost na kontrast, barvocit, HbA1c, mikroalbuminurie, dilatace s vinutostí kapilár, změna kresby makuly

Summary

The Contrast Sensitivity Test in Early Detection of Ocular Changes in Children, Teenagers, and Young Adults with Diabetes Mellitus Type I.

The authors examined repeatedly every year 213 patients (97 boys and young men and 116 girls and young women, age ranged 6-36 years, median: 16.4 years). The diabetes mellitus type I duration at the first eye examination was 0.1 to 26 years (median: 5.9 years), and was diagnosed at the age 2-30 years (median 10.5 years). Changes of the posterior pole and their correlation to functional tests and to metabolic parameters were evaluated in five-years periods since the start of the study (within the fifth year of the study, between years 6-10, 11-15, and over 16 years of the study duration respectively). The beginning changes at the fundus were represented by means of dilatation of the capillaries with their possible obliteration and tortuosity, which was rare (7 %) until the 5th year of the disease duration, between 6-10 years it was almost in a half of the

patients (43 %), and after 10 years it was present in more than 90 % of cases. Changes of the macular structure by means of the irregularity of foveolar reflex and relative retinal thickening without significant macular edema with increased pigmentation of this region appeared rarely after the fifth year (5 %) and after 15th year of duration were present in more than two thirds of eyes (65 %). Combination of these two findings was considered as diabetic preretinopathy (DpR), and was detected in 9 % of eyes until 10 years of duration of diabetes. The number of hard exudates and microaneurysms gradually increased. Signs of non-proliferative diabetic retinopathy were noticed in 0.5 % of cases by means of ophthalmoscopic examination in patients with duration of diabetes type I less than 10 years. After that period, the non-proliferative diabetic retinopathy was present in 19 % of cases, and diabetic preretinopathy in 42 %.

The contrast sensitivity was examined by means of CSV-1000 instrument in 3, 6, 12 and 18 cycles/degree (c/deg) respectively. Normal values for children 6 years old and older were established in a previous study in a control group of children and teenagers without diabetes and with healthy eyes. In the age range 6 – 10 years the mean threshold values [log] are for: 3 c/deg 1.82; 6 c/deg 2.04; 12 c/deg 1.74; and 18 c/deg 1.29. Since the age of 11 years, normal mean threshold contrast sensitivity values [log] are for: 3 c/deg 1.92; 6 c/deg 2.19; 12 c/deg 1.89; and 18 c/deg 1.42. No statistically significant difference was found in respective frequencies at the contrast sensitivity curve formulation. The marginal contrast level with standard deviation less than 0.15 log (range, 0.09 – 0.14), for all spatial frequencies represents for children aged 6 – 10 years the 5th stimulation target, and for those of 11 years of age and older the 6th stimulation target of the instrument. The value of pathologically decreased contrast sensitivity increased depending on the duration of the diabetes from 1.5 % (up to 5 years of diabetes) to 23 % after 15 years of diabetes. The lowest decrease of contrast sensitivity in pathological and border values of space frequencies was found in low-frequency 3 c/deg, which shows the evidence of perifoveolar involvement. No statistical significant difference was found among particular frequencies of low, middle, and higher contrast levels in pathological values of contrast sensitivity, but in case of counting in their border values, the statistical significant difference ($p = 0.036$) was established between the two frequencies 3 c/deg and 18 c/deg, which is giving the evidence of perifoveolar rather than exactly foveolar changes in scope of diabetes mellitus type I. The total decrease of contrast sensitivity values was determined by the increase of changes' number at the posterior pole by means of diabetic preretinopathy and non-proliferative diabetic retinopathy mostly after 10 years of diabetes duration. Lowering of the contrast sensitivity by 65 % is directly related to already mentioned changes of the macular region structure (MDM) and involvement of the foveola with preserved visual acuity. The decrease of the contrast sensitivity corresponded mostly with the posterior pole finding, and not with the diabetes duration, especially in middle and higher frequencies of 6, 12, and 18 c/deg. Changes in color vision by means of 15 Hue test were found in 7 % of followed patients and those were not in direct connection with the disease, but were similar to changes in normal population. The decrease of contrast sensitivity values did not depend on the actual metabolic status of the basic disease (actual blood sugar and Hb A1c levels at the time of the ocular examination), nor with the one year level of compensation of diabetes (level of Hb A1c and microalbuminuria during the one year of the study).

Conclusion: The contrast sensitivity examination by means of CSV-1000 device was not time consuming, non invasive for the patients and in case of good cooperation revealed the functional insufficiency of the retina, which was the sign of initial diabetic changes in foveolar and perifoveolar region structure.

Key words: diabetes mellitus type I, diabetic preretinopathy, non-

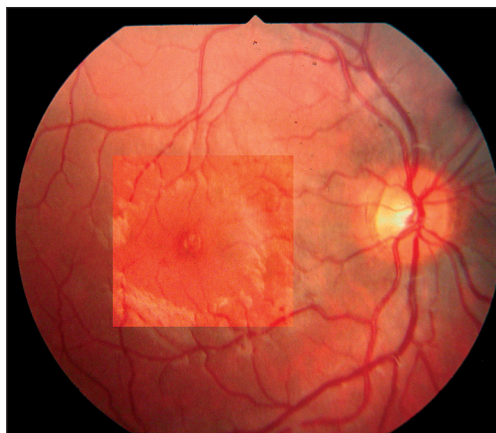
proliferative diabetic retinopathy, contrast sensitivity, color vision, Hb A1c level, microalbuminuria, dilation with tortuosity of capillaries, changes of the macular structure

Čes. a slov. Oftal., 62, 2006, No. 6, p. 381–394

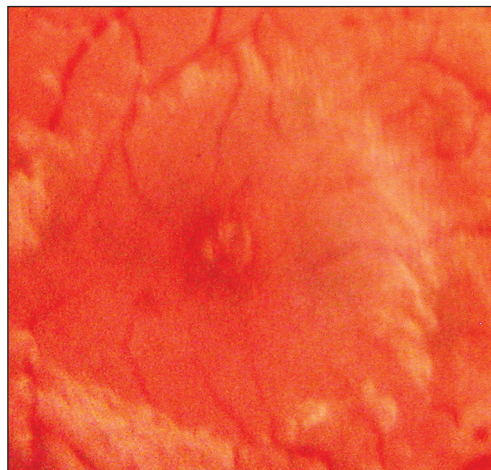
ÚVOD

Diabetická retinopatie (dále DR) je jednou z nejzávažnějších pozdních komplikací diabetes mellitus 1. typu (dále T1DM), neboť jejím absolutním následkem je v řadě případů slepota. Nárůst slepých pro DR je v naší republice větší než 100 nemocných za rok. V USA přibývá okolo 8000 a v Anglii téměř 1000 slepých za rok [45]. Celospolečenský význam prevence a léčby DR bude v nejbližších letech a desetiletích stoupat spolu s narůstající prevalencí T1DM. Stejně jako v dalších vyspělých zemích, tak i v ČR se zvyšuje počet nových pacientů s diabetem již od dětství i v mladém věku. Celkem bylo v roce 2000 v ČR registrováno cca 3 500 nových pacientů s T1DM [45]. V ČR incidence nových případů diabetes mellitus 1. typu ve věku 0–14 let stoupla v průběhu posledního desetiletí minulého století z 8,6 na 16,9 nemocných na 100 000 dětí [8]. V roce 2003 to bylo již 18,3 na 100 000 a ze stabilního nárůstu incidence lze předpokládat, že v roce 2013 bude prevalence diabetu u dětí okolo 1,7 na 1000 obyvatel [9].

Základním vyšetřením, které odhaluje počínající změny na očním pozadí u T1DM, stále zůstává oftalmoskopie a pro kontrolu vývoje nálezu barevná, ale i černobílá fotodokumentace. Z dalších metodik je to především fluorescenční angiografie (dále FAG), spíše výzkumnou úlohu má fluorofotometrie či laserová velocimetrie využívající Dopplerův efekt. K doplňujícím vyšetřením využívající barevných filtrů patří chromatooftalmoskopie s bezčerveným světlem (detekující drobné cévní změny



Obr. 1. Diabetická preretinopatie DpR (celkový záběr podle EURODIAB)



Obr. 2. Zvýšená vinutost a dilatace kapilár se změnou kresby makuly u DpR (detail)

na základě komplementární zelenočervené disociace) nebo entopický fenomén modrého pole (sledující průtok krve v kapilárách perifoveolární oblasti pomocí pohybu leukocytů). Z funkčních vyšetření sítnice napomáhá elektroretinografie (hodnota oscilačních potenciálů svědčí pro úroveň výživy světločivých elementů) a test citlivosti na kontrast na obdobném principu. Tritan defekt při vyšetření barvocitu je charakteristický pro patologické retinální změny včetně NPDR.

METODIKA

Všichni pacienti zařazení do studie byli vždy vyšetřeni podle standardního protokolu: Zraková ostrost byla stanovena do dálky i do blízka naturálně a s optimální korekcí, následně bylo provedeno vyšetření citlivosti na kontrast a vyšetření barevné citlivosti. V arteficiální mydriáze byla určena refrakce (autorefraktor), zhodnocena transparence čočky (štěrbinová lampa), vyšetřeno oční pozadí (přímá oftalmoskopie v bílém a eventuálně i v bezčerveném světle) s fotodokumentací. Při vyšetření očního pozadí jsme cíleně vyhledávali případné změny charakteru diabetické preretinopatie (dále DpR) vzhledem k současným funkčním vyšetřením v podobě mikroangiopatických abnormalit hlavně v centrální oblasti, nepravidelnosti průběhu a kalibru kapilár ve smyslu dilatace a výraznější vinutosti kapilár (dále DVK). Dalším zaznamenaným klinickým nálezem byla změna kresby vlastní makulární krajiny, vymizení obrazu ohraničeného foveolárního reflexu s prohloubením foveolární jamky do nálezu nabývajícího charakteru nepravidelného roztržitého reflexu s relativním ztluštěním sítnice zasahujícím i perifoveolárně bez signifikantního makulárního edému spojené se zvýšenou pigmentací této oblasti (dále ZKM). Současný výskyt těchto obou symptomů jsme hodnotili jako DpR (obr. 1, 2). Tvrdá ložiska nebo-li exsudáty (TE), které se spíše přiřazují do klinického obrazu již vlastní neproliferativní diabetické retinopatie (dále NPDR), bylo někdy obtížné zachytit pro svoji malou velikost (1/20 PD a méně) a často jen ojedinělý přetrvávající nález byl proto spíše hraničním nálezem DpR. Malé hemoragie s mikroaneurysmaty (dále MA), označované společně jako (HMA) někdy i „red spot“, jsou přiřazovány k počínajícím ještě reverzibilním změnám DR a jejich poloha a počet je určující pro vlastní diagnózu DR. Proto jsme rozdělili hodnocení na dvě skupiny: na ojedinělé do počtu 5 RS, a to mikroaneurysmat a mikrohemoragií odhalitelné i pomocí bezčerveného filtru (ještě ne NDPR) a nad celkový počet 5 převážně již MA podle Maloneho [36], již součást obrazu NDPR. Vždy bylo vyhodnoceno, zda se jedná o nález jednostranný či oboustranný, neboť se často jednalo o diskrétní hraniční nálezy. Barevná fotokomentace byla provedena na základě doporučení EURODIAB [1].

Citlivost na kontrast jsme hodnotili pomocí přístroje CSV 1000 (firma Vector Vision) se 4 dvojřadami (páry) kruhových podnětových terčů o prostorových frekvencích 3, 6, 12 a 18 cyk/deg. Vedle vzoru je celkem vždy 8 sloupců terčů, kde úroveň kontrastu se progresivně snižuje s každým párem následujících terčů o 0,17 log u párů 1. až 3. a o 0,15 log pro následující páry od č. 3.

Vyšetření jsme prováděli v místnosti s konstantním osvětlením 450 lx, přičemž přístroj je stále automaticky kalibrován na nízkou fotopickou hladinu 85 cd/m². Poslední správně určená hodnota kontrastu se hodnotila jako prahový kontrast. Vzhledem k tomu, že firma Vector Vison (USA) dodává hodnotící graf CK ve věkové skupině až od 20 let, museli jsme vyšetřit kontrolní skupinu mladších pacientů a stanovit věk, kdy lze ještě zodpovědně hodnotit výstupy vyšetření.

Za normu jsme použili zhodnocení nálezů CK dětí a mladistvých ve věku 6 až 19 let bez metabolického onemocnění pouze na jednom zdravém oku, zatímco druhým nevyšetřovaným okem byl podřízený bulbus s výrazným anizometropickým rozdílem či s amblyopií. Ve věku od 6 do 10 let průměrnou prahovou hodnotu CK pro jednotlivé frekvence byla hladina: 3c/st. = 1,82 (SD 0,13), 6 c/st. = 2,04 (SD 0,14), 12 c/st. = 1,74 (SD 0,15), 18 c/st. = 1,29 (SD 0,11). Ve věku od 11 do 19 let byly tyto hodnoty: 3c/st. = 1,92 (SD 0,09), 6 c/st. = 2,19 (SD 0,12), 12 c/st. = 1,89 (SD 0,10), 18 c/st. = 1,42 (SD 0,12). Pro každou věkovou skupinu mezi hodnotami prostorových frekvencí při jejich vyjádření na křivce CK nebyl významný rozdíl. Průměrnou prahovou hodnotu pro všechny prostorové frekvence byl 6. podnětový terč u mladších dětí a 7. podnětový terč u starších dětí a mladistvých. Podle směrodatných odchylek (SD) hraniční prahovou hodnotou CK ve všech prostorových frekvencích byl 5. podnětový terč u dětí od 6 do 10 let a 6. podnětový terč u starších 11 let [27].

Barvocit či změny barevného kontrastu jsme hodnotili při osvětlení 500–600 lx pomocí Lanthonyho desaturovaného patnáctiodstínového Hue-testu za použití Farsworthova diagramu podle již 40 let používané metodiky Verriesta [55, 56]. Jednotlivé nálezy komplexního očního vyšetření ve věkových skupinách podle aktuálního věku a věku při manifestaci diabetu byly porovnávány s hladinami glykovaného hemoglobinu (dále HbA1c), a to v průběhu jednoho měsíce podle očního vyšetření a ročního průměru v rámci dvojího očního vyšetření, přítomnosti mikroalbuminurie (dále MAU), a to v průběhu jednoho roku podle provedeného očního vyšetření a aktuální glykémie, okamžitě odebrané po provedení CK a Hue-testu.

VLASTNÍ SESTAVA A VÝSLEDKY

Ve studii jsme v průběhu dubna 2004 až prosince 2005 vyšetřili opakovaně 213 pacientů, doba mezi dvěma vyšetřeními byla 11 až 15 měsíců (medián 12,5 měsíce). Metabolická choroba trvala při počátečním očním vyšetření studie 0,1 až 26 let (medián 5,9 let). T1DM byl diagnostikován ve věku od 2 do 30 let, (medián 10,5 let). Jednalo se o 97 chlapců a mladých mužů a 116 dívek a mladých žen ve věku 6 až 36 let (medián 16,4). Změny na očním pozadí ve vztahu k funkčním vyšetřením a metabolickým parametrům byly hodnoceny po pětiletých obdobích trvání základní choroby při zahájení studie (do 5 let, 6 – 10 let, 11 – 15 let a nad 16 let).

Prvotním příznakem změn T1DM (tab. 1) byla detekce změn kapilární sítě v oblasti centrální krajiny (DVK), kterou jsme zaznamenali již u pacientů s trváním

Tab. 1. Vývoj očních změn u T1DM

Doba T1DM (n = 426 očí)	Oftalmoskopický nález na očním pozadí						
	norm.	DVK	TE	ZKM	HMA	MA	IRMA
Do 5 let (n = 230)	89%	7%	3%	1%	0	0	0
6 až 10 let (n = 132)	53%	43%	6%	5%	7%	2%	0
11 až 15 let (n = 38)	0	92%	29%	24%	18%	9%	5%
nad 16 let (n = 26)	0	96%	46%	65%	38%	23%	15%

DVK – dilatace a vinutost kapilár, TE – tvrdé exsudáty, ZKM – změna kresby makuly, HMA – ojedinělé hemoragie či mikroaneurysmata, MA – vyšší počet mikroaneurysmat, IRMA – intraretinální mikrovaskulární abnormality

základní choroby do 5 let jen v 7 %. Ojedinele jsme pozorovali TE či ZKM. V absolutní většině byl na očním pozadí fyziologický nález (tab. 1). Při době choroby v rozmezí 6 až 10 let na úkor fyziologického nálezu výrazně narostla přítomnost změn koncových kapilár (DVK) v 43 %, přibylo TE. Změněná kresba makulární krajiny (ZKM) při chromatooftalmoskopickém vyšetření v bezčerveném světle nevykazovala žádné další patologické změny. Ojedinele byly zaznamenány spíše MA než hemoragie. Vývoj progresse očních změn z pohledu dvou pozorování nebyl zaznamenán.

Výjimkou byl jen 4% meziroční nárůst počtu DVK ve skupině od 6 let do 10 let. Ostatní příznaky byly jako nový symptom zachyceny ojedinele a vždy samostatně, nikoliv kombinací. Příznak mikroaneuryzmat na 7% očí byl většinou jednostranný a ojedinelý, proto jsme tyto symptomy nehodnotili jako NPDR. Do 10 let trvání T1DM se u dvou pacientů oboustranně přítomné MA kombinovaly i s tečkovitými tvrdými ložisky a nález byl hodnocen v 0,5 % jako NPDR. DpR byla celkově odhalena ve 9% (DpR byla u 3 % očí do 5 let a u 18 % očí v rozmezí 6 až 10 let trvání T1DM).

Po desátém roce trvání T1DM nebyl zaznamenán již ani jednou zcela fyziologický nález na očním pozadí, jednoznačně v klinickém obraze převládaly změny koncových kapilár ve smyslu DVK u absolutní většiny nemocných v makulární krajině, ke které se zde přidružovala ZKM, vytvářející společně obraz DpR. Signifikantně narůstaly detekované TE a přítomnost vyššího počtu MA, a to výrazněji ve skupině s 16letým a delším trváním diabetu. Jednotlivé dva posledně jmenované příznaky se i kombinovaly. Tento klinický obraz byl patrný ve 23 % s T1DM od 10 do 15 let a prakticky ve 55 % po 16 a delším trvání základní choroby. U tří pacientů se dalo hovořit již i o nálezu IRMA (intraretinálních mikrovaskulárních abnormalit). Počáteční změny NPDR po 10 letech trvání T1DM byly oftalmoskopicky detekovány v 19 %, zbývající nález tvořila převážně DpR v 42 % (na 47 % očích v rozmezí 11 až 15 let a v 69 % od 16. roku trvání T1DM). K přesné detekci NPDR bude provedena další studie za využití FAG u 20 % rizikových pacientů starších 18 let.

Citlivost na kontrast byla vyšetřena opakovaně na 376 očích 198 pacientů s výše uvedeným odstupem 11 až 15 měsíců z 213 sledovaných nemocných s T1DM. Důvodem vyřazení některých výsledků byla 5krát amblyopie a 15krát podstatně snížená CK na jednom ze dvou vyšetřených očí na podkladě výrazné anizometropie, která byla skrytou formou anizometropické amblyopie na oku s výraznější refrakční vadou. Pacienti si toto neuvědomovali, přičemž stereofunkce byly zachovány. Z hodnocení byli ještě vyřazení dva mladí muži pro závažnou poruchu barvocitu (viz níže), kteří na tomto podkladě měli výrazné patologické snížení střední a vyšší frekvence CK, což svědčilo pro postižení parvocelulárního systému. Změny neodpovídaly době trvání choroby při fyziologickém nálezu na očním pozadí, ale závažnosti poruchy barvocitu.

Uvedené změny na 24 očích byly potvrzeny v obou vyšetřeních CK v rámci 21měsíční studie. V porovnání dvou následujících vyšetření CK u každého pacienta byl do hodnocení zařazen vždy lepší výsledek, neboť se v prvním často projevovala nedokonalá spolupráce nejen u mladších pacientů. Teprve druhé vyšetření (u 31 pacientů do 10 let trvání T1DM, tzn. u 16 % vyšetřených očí) umožnilo srovnatelné porovnání. Přesto bylo nutno vyřadit z hodnocení CK ještě 13 nemocných převážně pubertálního věku pro nedobrou spolupráci při obou vyšetřeních.

V tabulce 2 jsou shrnuty patologicky snížené hodnoty CK pro jednotlivé frekvence 3, 6, 12 a 18 c/st. v procentuálním vyjádření podle výše uvedených norem a metodiky pro každé oko samostatně, tzn. patologickou hodnotu CK představoval 4. podněťový terč či méně u pacientů do 10 let a 5. podněťový terč u sledovaných od

11 let věku, ve vztahu k době trvání T1DM. Tabulka 3 uvádí zastoupení hraničního hodnocení prahové citlivosti, které odpovídalo odečtení směrodatné odchylky od průměrné citlivosti na kontrast v jednotlivých prostorových frekvencích při využití stejné metodiky, tzn. vždy 5 podnětový terč u mladších dětí od 6 do 10 let a 6. podnětový terč u starších 11 let.

Tab. 2. Patologicky snížená citlivost na kontrast v závislosti na době trvání T1DM

Doba T1DM	Citlivost na kontrast (c/st.)			
	3	6	12	18
Do 5 let (n = 198)	2%	5%	3%	3%
6 až 10 let (n = 120)	5%	5%	8%	8%
11 až 15 let (n = 34)	9%	12%	18%	18%
nad 16 let (n = 24)	17%	25%	21%	25%
Celkem (= 376 očí)	5%	7%	7%	8%

Tab. 3. Hraniční snížení citlivosti na kontrast v závislosti na době trvání T1DM

Doba T1DM	Citlivost na kontrast (c/st.)			
	3	6	12	18
Do 5 let (n = 198)	30%	13%	16%	15%
6 až 10 let (n = 120)	40%	18%	18%	17%
11 až 15 let (n = 34)	47%	26%	29%	29%
nad 16 let (n = 24)	50%	25%	29%	16%
Celkem (n = 376 očí)	36%	17%	19%	25%

S dobou trvání T1DM jednoznačně klesala CK do patologických hodnot v jednotlivých frekvencích u všech vyšetřených pacientů. Nejmarkantnější rozdíl je po 10. roce trvání diabetu. Významný rozdíl mezi jednotlivými frekvencemi nebyl potvrzen, jedinou výjimkou bylo méně výrazné postižení frekvence 3 c/st. v 9 až 17 % u pacientů po době choroby nad 10 let, přesto statistiky významný rozdíl mezi patologickými hodnotami CK jednotlivých frekvencí nebyl prokázán. Hraniční hodnoty v jednotlivých frekvencích narůstaly s dobou trvání diabetu, markantní vzestup byl zaznamenán ve všech věkových skupinách u prostorové frekvence 3 c/st. Porovnáním celkového snížení od průměrných hodnot CK byl shledán statistický rozdíl mezi frekvencemi 3 a 18 c/st. na hladině významnosti $p = 0,036$, což odpovídá postižení především perifoveolární či parafoveolární oblasti než vlastní foveoly.

Sníženou citlivost sítnice na kontrast při srovnání jednotlivých změn na sítnici výrazně vykazoval klinický obraz (tab. 4) změny makulární kresby (ZKM), a to bez závislosti na době trvání T1DM a průměrném věku v jednotlivých vyšetřovaných skupinách. Patologické snížení bylo výraznější pro vyšší a střední frekvence CK 6, 12 a 18 c/st., což odpovídá postižení hlavně foveolární oblasti. Patologické a hraniční hodnoty byly prokázány prakticky u 2/3 očí s tímto klinickým nálezem na očním pozadí.

Vyšetření barvocitu bylo ovlivněno věkem pacientů, nestabilní výsledky srovnávané ze dvou hodnocení prakticky s ročním odstupem vykazovali pacienti mladší 12 let, přestože na Velhagenových či Kimurových tabulkách nebyla potvrzena žádná z typů anomálií.

Tab. 4. Závislost snížení citlivosti na kontrast u změněné kresby makuly (ZKM)

ZKM (n= 34 očí)	Citlivost na kontrast (c/st.)			
	3	6	12	18
Hraniční snížení CK	8%	5%	6%	8%
Patologické snížení CK	15%	26%	38%	29%

Ve skupinách do 5 let T1DM (ve věkovém rozpětí od 6 let do 32 let při prvotním vyšetření, medián 14,5 let) a v rozmezí 6. až 10. roku doby základní choroby (ve věkovém rozpětí od 9 let do 36 let, medián 18 let) bylo zařazeno 127 pacientů starších 12 let. Ve skupině byly odhaleny změny ve smyslu rozličných poruch barvocitu u 2 dívek a 9 chlapců

(tab. 5). Tyto výsledky nekorelovaly s nálezy na očním pozadí, které ještě neprokazovaly změny NPDR. U 9 z nich byly hodnoty CK v normě, z toho pouze u dvou pacientů s tritanomálií byly zjištěny patologické hodnoty mikroalbuminurie (MAU) (pacient č. 4, 7).

Tab. 5. Hodnocení barvocitu ve vztahu k citlivosti na kontrast

Poř.	Pohl.	Věk	Doba trvání T1DM	Porucha barvocitu	CK
1.	Ž	13	5	tetraanomálie	Norma
2.	M	12	10		Norma
3.	M	16	5		Norma
4.	Ž	14	5	tritananomálie	Hraniční: 6, 18c/st.
5.	M	23	5		Norma
6.	M	17	4		Norma
7.	M	26	7		Hraniční: 18 c/st.
8.	M	12	8	deuteranomálie – protanomálie	Norma
9.	M	16	2		Norma
10.	M	21	5	dichromazie	Patologická: 6,12,18 c/st.
11.	M	15	1	protanie-deuteranie	Patologická: 6,12,18 c/st.

Výjimku tvořili dva nemocní mužského pohlaví s fyziologickým nálezem na fundu, bez možnosti hodnotit CK pro výraznou poruchu barvocitu. U 15letého chlapce byla prokázána protanie + deuteranie provázená dyslexií a u 21letého mladého muže se jednalo o dichromazii (porucha v oblasti červeno-zeleného spektra), které byly vrozeného původu a nesouvisely s T1DM. Ve skupinách s trváním diabetu od 10 do 15 let (věkové rozpětí při prvotním vyšetření bylo od 14 do 33 let, medián 23 let) a po 16. roce základní choroby (věkové rozpětí od 20 do 32 let, medián 26,5 roku) nebyla odhalena tritanomálie (rovněž ani změny v červeno-zelené disociaci), přestože v těchto věkových skupinách byly prokazatelné změny na očním pozadí ve smyslu počínajících změn NPDR.

Součástí sledování bylo porovnat možný pokles hodnot CK v souvislosti s momentální metabolickou kontrolou základní choroby (aktuální glykémie a hladina HbA1c v době očního vyšetření) či s jednoroční metabolickou kontrolou (hladina HbA1c a mikroalbuminurie v průběhu celého roku studie).

Aktuální glykémie okamžitě po vyšetření CK a Hue testu činila 3,0 až 24,0 mmol/l (medián 10,3 mmol/l). Hladina HbA1c (podle škály IFCC) provedená 2 měsíce před či po očním vyšetření byla v rozmezí 3,2 až 12,1 % (medián 6,7 %). Průměr hladin (podle škály IFCC) ze 3 až 4 vyšetření v průběhu ročního sledování se pohyboval mezi 3,2 až 13,3 % (medián 6,5 %). Průměrná hodnota MAU stanovená z jednoho či dvou vyšetření s odstupem půl roku byla stanovena u 19 pacientů v rozmezí 30–111 mg/24hod, u dalších 6 pacientů se jednalo již o proteinurii (rozmezí 293–568 mg/24 hod, medián 348 mg/24 hod) pro těžkou nefropatii. Celkově byla nefropatie laboratorně ověřena u necelých 12 % nemocných. MAU byla v rozmezí 2–111 mg/24 hod. (medián 15 mg/24 hod.). Srovnáním uvedených metabolických parametrů s hodnotami CK jsme neprokázali vzájemnou souvislost.

DISKUSE

První prokazatelnou známkou DR je zhroucení hematookulární bariéry, která je označována jako diabetická preretinopatie (DpR) a předchází jednotlivým stádiím DR. Je to období bez oftalmoskopicky prokazatelných zřetelně patrných retinopatických změn. Toto stadium lze detekovat např. fluorofotometrií [45], která je schopna kvantitativně hodnotit porušenou hematookulární bariéru. Později lze počínající změny detekovat pomocí FAG, jenž odhalí kapilární dilataci, narůstání permeability a ve vnitřních vrstvách sítnice skryté MA.

Veliký význam v hodnocení počátku DR stále splňuje běžná oftalmoskopie doplněná o použití monochromatického bezčerveného světla k lepšímu odhalení a hodnocení nárůstu ojedinělých HMA nebo-li „red spots“ do obrazu časných změn před stádií DR [30]. Do oftalmoskopického obrazu na pomezí fyziologického nálezu a DR patří i různé cévní atypie např. nepravidelnost kapilár, venózní dilatace [15, 30]. Tyto změny jsme zaznamenali v centrální oblasti v podobě větší vinutosti koncových kapilár a jejich dilataci, čímž zasahovaly do těsné blízkosti foveoly. Tento nález přibýval s dobou trvání T1DM a řadíme je k obrazu DpR, kam přiřazujeme i změny kresby makulární krajiny a relativní ztlustění sítnice této oblasti v oftalmoskopickém obraze (ZKM). Dodatečně provedená studie FAG vyloučila u těchto změn signifikantní makulární edém [29]. Ztlustění neuroretiny patří k počátečním změnám sítnice u diabetu [7] se statisticky významným rozdílem mezi zdravou populací a nemocnými s diabetem ještě bez makulárního edému [32,40].

Pro zhodnocení vývoje případných diabetických změn na očním pozadí má význam fotodokumentace [1], neboť sebelepší popis nenahradí přímé srovnání s kvalitní fotodokumentací, která byla u každého pacienta součástí naší studie. Podle epidemiologické studie T1DM ve Wisconsinu se DR objevuje až po pěti letech trvání diabetu a významně narůstá po desátém až patnáctiletém období trvání onemocnění. U dětí se může DR objevit ojediněle už na začátku druhé dekády života. Zásadní vztup četnosti DR až na 10 % se objevuje u mladistvých na přechodu druhé a třetí dekády života a dále stoupá [25, 26]. V německé studii byla NPDR diagnostikována u 16 % dětí a mladistvých poprvé v rozmezí 15 až 20 let, významněji dříve u pacientů s vyšší hladinou HbA1c [21]. Pro vznik DR platí, že čím mladší pacient onemocní T1DM, tím je interval vzniku sítnicových změn delší [19]. V našem regionu bylo potvrzeno, že u pacientů s diabetem trvajícím nejméně 5 let je statisticky významně vyšší četnost počínající DR v pubertálním období ve srovnání s prepupertálním obdobím [14]. Rozhodující byla především doba trvání diabetu [13, 23], tuto skutečnost jsme rovněž potvrdili. Do 5 let trvání T1DM jsme potvrdili ojedinělý, tzn. 2% výskyt DR [49], což potvrzují i další shrnující literární údaje [19] ve 4% zastoupení. Hodnocení počátečních změn NPDR je obtížné, neboť minimální počet MA, eventuálně hemoragií a ojedinělých tvrdých ložisek vytváří hraniční nález. Podstatné je, že všechny tyto tři změny jsou reverzibilní [52], proto až pravidelné kontroly určují přesné vyhodnocení a posouzení nálezu NPDR. Naše pozorování 10% zastoupení NPDR do patnácti let trvání T1DM je významně nižší než pozorováním 40 % DR před 25 lety v našem regionu [48]. Celkový počet NPDR 7,9 % v našem souboru [29] je relativně nižší než 11,6 % v obdobně složeném souboru před 14 lety [49], kde pokles odpovídá zlepšeným celkovým léčebným postupům u dětských diabetiků. Metabolická disbalance stojí na druhém místě mezi rizikovými faktory, po době trvání choroby, proto dobrá kompenzace je nutná od začátku onemocnění [19]. Vliv má i pu-

bertální období [19, 23], které lze určitým způsobem ovlivnit. V poslední době se klade hlavní vliv na udržení normální hladiny Hb1Ac. Výborné kompenzaci odpovídá hladina glykovaného hemoglobinu pod 6,5 %, uspokojivou kompenzaci za normální se považuje hladina Hb1Ac 6,5 až 7,5 %, neuspokojivou jsou hodnoty vyšší [42] podle DCCT normy u dospělých. V ČR se již používá také IFCC metodika, kde rozmezí pro děti se určuje podle věku [31, 46].

MAU je projevem nefropatie, jedné z komplikací diabetu, projevující se zvýšenými ztrátami albuminu močí v rozmezí 30–300 mg/24 hodin [45] nebo se vyjadřuje 20 až 200 [mu]g/min [18]. Patologické hodnoty MAU u 12% sledovaných pacientů ukazují na slušnou kompenzaci a jsou obdobné jako u rozsahlé studie z letošního roku [18], kdy u 955 dětí a dospívajících s T1DM byla MAU diagnostikována u 13,4%.

Podle doporučení International Society for Pediatric and Adolescent Diabetes (ISPAD) je vhodné provádět oční screenig DR při vzniku diabetu v prepubertálním období do 11 let po pěti letech od počátku onemocnění a při vzniku této nemoci v pubertě po dvou letech [22]. Pro sledování je především důležitý charakter očního nálezu. Pokud se objeví příznaky NPDR, je nutno jednorocní kontroly zkrátit, hlavně v případě podezření na klinicky signifikantní či nesignifikantní edém makuly, a to za méně než půl roku [52].

Při detekci počátečních změn se vychází z patofyziologie diabetických změn. Hyperglykémii doprovází oxidační stres, vzniklá pseudohypoxie může porušit buněčnou membránu endotelu cév. Další teorie mluví o poškození pericytů paradoxním glukózovým hladověním, což vede k jejich apoptóze [45]. Na tomto základě se předpokládá porušení výživy světločivých a dalších buněk sítnice, tím je dán podklad pro patologickou odpověď při elektrofyziologických vyšetřeních a snížení citlivosti na kontrast. Interpretace a srovnání výsledků těchto metodik nejsou jednoznačné. Snížení oscilačních potenciálů bylo provázeno poklesem kontrastní citlivosti v různých stadiích DR [24] a také u T1DM bez DR byl zaznamenán pokles amplitudy zrakových evokovaných potenciálů spolu se snížením CK [35] či jejich abnormality před vznikem retinopatie při normální zrakové ostrosti [39].

Hlavní zájem se nyní soustřeďuje na CK. V zahraničí studie probíhají řadu let [3, 4, 10, 41, 44, 77, 55, 57]. Ojedinelé předběžné zprávy o využití CK byly publikovány i v ČR [33, 34]. Systematické sledování CK u dětských a adolescentních pacientů je ojedinelé [41, 55], nebo je součástí prací o dospělých pacientech [4, 44], přestože se jedná o jednoduchou neinvazivní metodiku vhodnou pro dětský věk [33].

Všichni autoři se shodují, že u diabetu bez projevů DR zaznamenali pokles CK jen v určitých prostorových frekvencích, což jsme potvrdili pro nižší prostorové frekvence potvrzující postižení perifoveolární oblasti častěji než foveolu. V souvislosti se změnou kresby makulární krajiny (ZKM) byly změny poklesu CK komplexnější, neboť postihovaly střední a vyšší hodnoty, což odpovídá hlavně foveolárnímu postižení. Při potvrzené DR jsou změny CK vždy výrazně abnormální [44, 55, 57]. Změnu CK neovlivňuje změna transparence čoček při postižení zadní subkapsulární disociace ani při současném postižení i přední subkapsulární vrstvy při zachované normální zrakové ostrosti [28]. Srovnání norem pro jednotlivé věkové skupiny ve smyslu průměrné prahové hodnoty bylo u starší věkové skupiny obdobné pro prostorové frekvence u americké studie z konce 90. let minulého století, kde udávají pro 6c/st. (1,96 log) a 12 c/st. (1,67 log) [2], ale pro nejnižší a nejvyšší frekvence byly hodnoty nižší, a to pro 3 c/st. (1,68 log) a 19 c/st. (1,17), což představuje 5. podnětový terč. Tyto hodnoty jsme zjistili až u mladší skupiny v rozmezí 6 až 10 roku života ve všech frekvencích CK, což potvrzuje že v sedmi letech není ještě dosaženo úrovně CK jako u dospělých [43].

Byla nalezena signifikantní závislost poklesu CK na zvýšení aktuální HbA1c [3]. Tento fakt jiní autoři nepotvrdili [4, 34, 57], což dokladuje naše hodnocení, navíc i při posouzení celoročního zprůměrnění HbA1c. Snížení CK bylo prokázáno u pacientů se zvýšením MAU [4]. Vzhledem k malému počtu pacientů s patologickými hodnotami (12 %) nemůžeme tento předpoklad potvrdit. Na hodnoty CK u pacientů s T1DM mohou mít zřejmě vliv i aktuální metabolické parametry – hyperoxie [20] ji normalizuje, obdobně hyperglykémie zvyšuje skóre CK [38], naopak momentální hypoglykémie má negativní vliv [12]. Vysoký rozptyl hodnot glykémie v rámci každého vyšetření CK u námi sledovaných pacientů nepotvrdil zásadní vliv aktuální hladiny cukru v krvi na výsledek citlivosti na kontrast.

Výtěžnost CK byla v literatuře srovnávána s vyšetřením barevné citlivosti u T1DM. U obou vyšetření byly současně zjištěny abnormality, ale CK je citlivější [11, 51]. Změny barvocitu ve smyslu získané dyschromatopsie ve žlutomodrém spektru jsou prokazatelné až u DR [17, 50], hlavně v závislosti na přítomnosti makulárního edému [5, 16]. Změny barvocitu byly pozorovány u dětí v rozmezí 8–13 roku při současné MAU [58] za použití Farnsworth-Munsell 100-hue testu. Tyto změny jsme zachytili jen u dvou mladých mužů s tritanomálií, ale vzhledem k daleko častějšímu normálnímu barvocitu u zvýšené MAU to nepovažujeme za signifikantní.

Spolupráce mladších školních dětí je u tohoto testu pro časovou náročnost obtížnější, dělají chyby na rozdíl od vyšetření s použitím pseudochromatických tabulek. U 2 dětí z 64 stejně starých nemocných s diabetem byla nalezena jen červeno-zelená porucha barvocitu [38]. Tuto zkušenost jsme potvrdili i v našem souboru, a proto až ve věku 12 let jsme hodnotili případné změny pomocí desaturovaného 15-Hue testu. Přestože 100-hue test je signifikantně přesnější než jeho modifikace D-15-hue test při vzájemném srovnání, lze jednodušší formu použít pro odhalení poruchy barvocitu ve sledované populaci [6], neboť práce s ním pro dětské pacienty vyžaduje kratší dobu soustředění. V populaci je popisovaná změna barvocitu u 8 % mužů a 0,5 % žen [54], což prakticky odpovídalo i naší sestavě.

Závěr: Vyšetření citlivosti na kontrast pomocí přístroje CSV-1000 je časově nenáročné, pacienti nezatěžuje a při dobré spolupráci lze odhalit funkční nedostatečnost sítnice, která svědčí pro počínající diabetické změny ve foveolární a perifoveolární oblasti, které by jinak mohly ujít pozornosti. Komplexní oční vyšetření by se mělo provádět od počátku onemocnění pro nutnost kontinuity sledování a stanovení počátečního nálezu.

Podpořeno grantem IGA NR7952/3

LITERATURA

1. **Aldington, S.J.:** Methodology for Retinal Photography and Assessment of Diabetic Retinopathy: The EURODIAB IDDM Complication Study. *Diabetologica* 38, 1995: 437–444.
 2. **Arend, O., Remky, R., et al.:** Contrast Sensitivity Loss Is Coupled with Capillary Dropout in Patients with Diabetes. *Invest. Ophthalmol. Vis. Sci.*, 38, 1997: 1819–24.
 3. **Banford, D., North, R.V. et al.:** Longitudinal Study of Visual Functions in Young Insulin Dependent Diabetics. *Ophthalm. Physiol. Opt.*, 14, 1994: 339–346.
 4. **Bangstad, H.J., Brinchmann-Hansen, O., et al.:** Impaired Contrast Sensitivity in Adolescents and Young Type 1 (Insulin-dependent) Diabetic Patients with Microalbuminuria. *Acta Ophthalmol.*, 72, 1994: 668–673.
-

5. **Barton, F.B., Fong, D.S.:** Knatterund; ETDRS Research Group: Classification of Farnsworth-Munsell Hue Test Results in the early Treatment Diabetic Retinopathy Study. *Am. J. Ophthalmol.* 138, 2004: 119–124.
6. **Bassi, C.J., Galanis, J.C., Hoffman, J.:** Comparison of the Farnsworth-Munsell 100-Hue, the Farnsworth D-15, and the L'Anthony D-15 Desaturated Color Tests. *Arch. Ophthalmol.* 111, 1993: 639–641.
7. **Cihelková, I., Souček, P.:** Atlas makulárních chorob. Galen, Praha, 2005, s. 268–286.
8. **Cínek, O., Šumník, Z., Vavřínek, J.:** Continuing Increase in Incidence of Childhood-onset Type 1 Diabetes in the Czech Republic 1990–2001. *Eur. J. Pediatr.* 162, 2003: 428–429.
9. **Cínek, O., Šumník, Z., Vavřínek, J.:** Dětský diabetes mellitus v České republice stále více a čím dál dříve. *Čas. Lék. čes.*, 144, 2005: 26–271.
10. **Della Sala, S., Bertoni, Et al.:** Impaired Contrast Sensitivity in Diabetic Patients with and without Retinopathy. A New Technique for Rapid Assessment. *Br. J. Ophthalmol.* 69, 1985: 136–142.
11. **Ewing, F.M., Deary, I.J., et al.:** Seeing beyond Retinopathy in Diabetes : Electrophysiological and Psychophysical Abnormalities and Alterations in Vision. *Endocr. Rev.*, 19, 1998: 462–476.
12. **Ewing, F.M., Deary, I.J., et al.:** Effect of Acute Hypoglycemia in Visual Information Processing in Adult with Type 1 Diabetes Mellitus. *Physiol. Behav.*, 64, 1998: 653– 560.
13. **Filouš, A., Rychnová, J., Vavřínek, J.:** Výskyt diabetické retinopatie u dětí a mladistvých a její závislost na trvání diabetu a věku nemocných. *Čs. Pediatr.*, 47, 1992: 456–459.
14. **Filouš, A., Rychnová, J., Vavřínek, J.:** Vztah retinopatie k pubertě a pohlaví u inzulindependentních diabetiků. *Čs. Pediatr.* 47, 1992: 645 - 647
15. **Filouš, A., Rychnová, J., Vavřínek, J.:** Rozšířená klasifikace diabetické retinopatie u dětí a mladistvých. *Čs. Pediatr.*, 47, 1992: 453–455.
16. **Fong, D.S., Barton, F.B., Bresnick, G.H.:** Impaired Color Vision Associated with Diabetic Retinopathy: Early Treatment Diabetic Retinopathy Study Report No. 15. *Am. J. Ophthalmol.* 128, 1999: 612–617.
17. **Fristom, B.:** Peripheral and Central Colour Contrast Sensitivity in Diabetes. *Acta Ophthalmol. Scand.* 76, 1998: 541–545.
18. **Gallego, P.H., Bulsara, K., Frazer, F., et al.:** Prevalence a Risk Factor for Microalbuminuria in a Population-based Sample of Children with Type 1 Diabetes Mellitus (T1DM). *Pediatric Diabetes* 7, 2006: 165–172.
19. **Gerínek, A.:** Dětská oftalmologia, Osveta, Martin, 2005, s. 533–534.
20. **Harris, A., Arend, O., et al.:** Hyperoxia Improves Contrast Sensitivity in Early Diabetic Retinopathy. *Br. J. Ophthalmol.*, 80, 1996: 209–213.
21. **Holl, R.W., Lang, G.E., et al.:** Diabetic Retinopathy in Pediatric Patients with Type-1 Diabetes : Effect of Diabetes Duration, Prepubertal and Pubertal Onset of Diabetes, and Metabolic Control. *J. Pediatr.* 132, 1998: 790–794.
22. **ISPAD Guidelines 2000, Ed. PGF Swift. Publ. Medforum, Zeist, s. 96–98.**
23. **Juhás, T.:** Rizikové faktory diabetické retinopatie u dětí a mladistvých s diabetes mellitus 1. typu. *Čs. Oftal.* 45, 1990: 367–370.
24. **Kawasaki, K., Yonemura, K., et al.:** Correlation between ERG Oscillatory Potential and Psychophysical Contrast Sensitivity in Diabetes. *Doc. Ophthalmol.* 64, 1986: 209–15.
25. **Klein, R., Klein, B. E. K., et al.:** The Wisconsin Epidemiologic Study of Diabetic Retinopathy. XV. The Long Term Incidence of Macular Edema. *Ophthalmology* 122, 1995: 7–16.
26. **Klein, R., Klein, B. E. K., et al.:** The Wisconsin Epidemiologic Study of Diabetic Retinopathy. IX. Four Year Incidence and Progression of Diabetic Retinopathy. When Age at Diagnose in less than 30 Years. *Arch. Ophthalmol.* 107, 1989: 237–243.
27. **Krásný, J. :** Multidisciplinární využití citlivosti na kontrast. *Čas. Lék. Čes.*, 145, 2006, v tisku
28. **Krásný, J., Brunnerová, R., Domínek, Z., et al.:** Změny transparence čočky u dětí, mladistvých a mladých dospělých s diabetes mellitus 1. typu. *Čes. a slov. Oftal.* 61, 2006, 5: 304–314.
29. **Krásný, J., Cihelková, I., Domínek, Z. et al.:** Citlivost na kontrast a fluorescenční angiografie při hodnocení očních změn v rámci posouzení kompenzace diabetes mellitus 1. typu u mladých dospělých pacientů. *Čes. a slov. Oftal.* 62, 2007 v tisku.
30. **Kohner, E. M., Steightholm, M.:** The Kroc Collaborative Study Group: Does Microaneurysma Count Reflect Severity of Early Diabetic Retinopathy? *Ophthalmology*, 93, 1986:86–589.
31. **Laboratorní diagnostika a sledování stavu diabetes mellitus. DMEV, 7, 2004:46 - 54**
32. **Lattanzio, R., Brancato, et al.:** Macular Thickness Measured by Optical Coherence Tomography (OCT) in Diabetes Patients. *Eur. J. Ophthalmol.* 12, 2002: 482–487.
33. **Liška, V.:** Funkce citlivosti na kontrast u diabetiků I. typu (IDDM) bez známek diabetické retinopa-

- tie. Čs. Oftal., 55, 1999: 237–245.
34. **Liška, V., Dostálek, M.:** Are Contrast Sensivity Functions Impaired in Isulin Dependent Diabetics without Diabetic Retinopathy? *Acta Medica (Hradec Králové)* 42, 1999: 133–138.
 35. **Lopes de Faria, J. M., Katsumi, O., et al.:** Neurovisual Abnormalities Preceding the Retinopathy in Patients with Long Term Type 1 Diabetes Mellitus. *Graefes Arch. Clin. Exp. Ophthalmol.* 239, 2001: 643–648.
 36. **Malone, J. I., van Cader, T. C., Edwards, W. C.:** Diabetic Vascular Changes in Children. *Diabetes* 26, 1977: 673–679.
 37. **Mangouritsas, G., Katoulis, E., et al.:** Effect of Induced Hyperglycemia in Contrast Sensitivity Function in Insulin-dependent Diabetic Patients. *Ophthalmologie*, 92, 1995: 142–147.
 38. **Mantyjarvi, M. I., Nousiainen, I. S., Myohanen, T.:** Color Vision in Diabetic School Children. *J. Pediatr. Ophthalmol. Strabismus*. 25, 1988: 244 - 248
 39. **Martinelli, V., Lacerenza, M., et al.:** The Objective Assessment of Visual Contrast Sensivity by Pattern Reversal Visual Evoked Potential in Diabetes. *J. Diabet. Complications*. 2, 1988: 44–46.
 40. **Massin, P., Erginary, A., et al.:** Retinal Thickness in Healthy and Diabetic Subjects Measured Using Optical Coherence Tomography Mapping Software. *Eur. J. Ophthalmol.* 12, 2002: 102–108.
 41. **North, R. V., Farrell, U., et al.:** Visual Function in Young IDDM Patients over 8 Year of Age. 4-year Longitudinal Study. *Diabetes Care*, 20, 1997: 1724–1730.
 42. **Pecová, J.:** Kompenzace diabetu mellitu–cíle terapie. *Interní medicína pro praxi* 5, 2004: 244–246.
 43. **Scharre, J. E., Cotterm S. A., et al.:** Normative Contrast Sensitivity Data for Young Children. *Optometry and Vision Sci.*, 67,1990: 826–832.
 44. **Sokol, S., Moskowitz, A., et al.:** Contrast Sensivity in Diabetics with and without Background Retinopathy. *Arch. Ophthalmol.*, 103, 1985: 51 –54.
 45. **Sosna, T., Bouček, P., Fišer, I.:** Diabetická retinopatie, J.Cendelín, 2001, Praha
 46. Standardy péče o diabetes mellitus 1. typu. *DMEV*, 7, 2004: 6 - 8
 47. **Stavrou E. P., Wood, J. M.:** Letter Contrast Sensitivity Changes in Early Diabetic Retinopathy. *Clin. Exp. Optom.*, 86, 2003: 152–156.
 48. **Strmeň, P. Michálková, D.:** Retinopathia diabetica u juvenilných diabetikov. *Čs. Oftal.* 35, 1979: 5–11.
 49. **Strmeň, P., Hasa, J., Krásnik, D., et al.:** Diabetická retinopatia u dětí a mladistvých s diabetem 1. typu vo veku do 18 rokov. *Čs. Oftal.* 48, 1992: 338–343.
 50. **Treager, S. J., Knowles, P. J. et al.:** Chromatic-contrast Threshold Impairment in Diabetes. *Eye*, 11, 1997: 537–546.
 51. **Trick, G. L., Burde, R. M., et al.:** The Relationship between Hue Discrimination and Contrast Sensitivity Deficit in Patients with Diabetes Mellitus. *Ophthalmology*, 95, 1988: 693–698.
 52. **Tomčíková, D., Gerinec. A.:** Osobitosti diabetickéj retinopatie u dětí. *Čes. a slov. Oftal.* 57, 2001: 266–276.
 53. **Urban, B., Bakunowicz-Lazarczyk, A., et al.:** The Evaluation of Contrast Sensitivity in Children and Adolescents with Insulin-Dependent Diabetes Mellitus. *Klin. Oczna.* 101, 1999: 111–114.
 54. **Velhagen, K., Brosmann, D.:** Tabulky na vyšetření barvocitu. *Aventinum*, 1995, Praha, s. 7–9.
 55. **Verriest, G.:** Futher Studies on Acquired Deficiency of Color Discrination. *J. Opt. Soc. Am.* 53, 1963: 185–195.
 56. **Verriest, G.:** Acquired Color Perception Defects. *Mem. Acad. R. Med. Belg.* 18, 1964: 35–327.
 57. **Verrotti, A., Lobefalo, L., et al.:** Relationship between Contrast Sensitivity and Metabolic Control in Diabetics with and without Retinopathy. *Ann. Med.* 30, 1998: 369–374.
 58. **Verrotti, A., Lobefalo, L., et al.:** Colour Vision and Persistent Microalbuminuria in Children with Type-1 (Insulin-dependent) Diabetes Mellitus: a Longitudinal Study. *Diabetes Res. Clin. Pract.* 30, 1995: 125–130.

*MUDr. Jan Krásný
Oční klinika FNKV
Šrobárova 50
100 034 Praha 10*