
Naše zkušenosti s oční chirurgií v sub-Tenonské anestezii

**Plesník J., Krist P., Sedláková L., Lidáková L., Žajdlíková B.,
Dostál J.**

Oční oddělení Nemocnice Kyjov, příspěvková organizace,
primář MUDr. Jindřich Plesník

Souhrn

Cílem práce je upozornit a sdělit vlastní zkušenosti se sub-Tenonskou anestezii v chirurgii předního a zadního segmentu oka. U katarakty je stejně účinná jako retrobulbární, peribulbární či topická anestezie a je bezpečnější, protože se nepoužívá ostrá jehla. V sub-Tenonské anestezii operujeme i zadní segment u pacientů, u kterých pro vysoký věk, dekompenzovaný diabetes mellitus nebo hypertenzi anesteziolog odmítá celkovou anestezii a kde pars plana vitrektomie (PPV) je jedinou možností, jak nemocnému zlepšit zrak.

V sub-Tenonské anestezii bylo provedeno kolem 13 000 fakoemulzifikací a 127 PPV bez komplikací. Prostou PPV lze realizovat i ambulantně.

Klíčová slova: sub-Tenonská anestezie, tupá kanyla, operace předního a zadního segmentu

Summary

Our Experience with Sub-Tenon's Anesthesia in Ophthalmic Surgery

The goal of the paper is to refer to and to inform about our own experiences with the Sub-Tenon's anesthesia in the surgery of the anterior as well as posterior segment of the eye. In cataract surgery it is equally efficient as the retrobulbar, peribulbar or topic anesthesia, and it is safer because no sharp needle is used. We operate on the posterior segment in sub-Tenon's anesthesia in patients with contraindicated general anesthesia because of their advanced age, decompensated diabetes mellitus or hypertension, in whom the pars plana vitrectomy is the only possibility to improve the patients' vision. Using the sub-Tenon's anesthesia, about 13.000 cataract surgeries and 127 pars plana vitrectomies without complications were performed. The simple pars plana vitrectomy may be realized at the outpatient basis as well.

Key words: sub-Tenon's anesthesia, blunt cannula, anterior and posterior segment surgery

Čes. a slov. Oftal., 62, 2006, No. 6, p. 411–414

ÚVOD

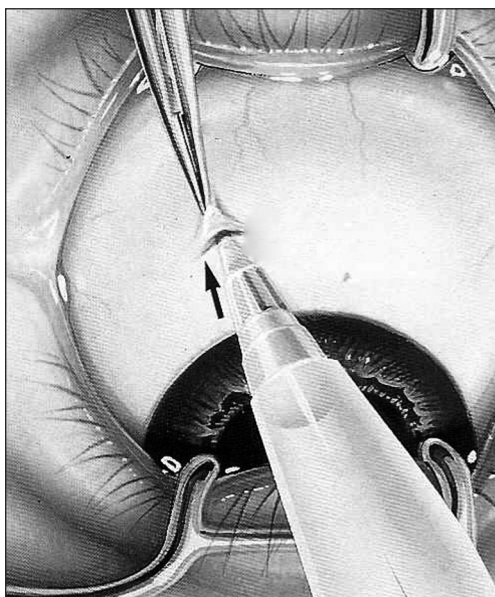
V oční chirurgii většina oftalmochirurgů preferuje lokální anestezii a s přechodem do ambulantní sféry roste význam lokální anestezie i např. u vitreoretinální chirurgie. Ve vyspělých státech až 90 % pacientů podstupuje operaci šedého zákalu ambulantně a někteří vitreoretinální chirurgové operují až 90 % pacientů pouze v místním znečtitlivění [8]. Důvody jsou ekonomické a dále zejména v ambulantních podmínkách je celková anestezie komplikovanější. Současně přibývá pacientů především s vitreoretinální problematikou, u kterých je pars plana vitrektomie (PPV) jedinou možností, jak nemocnému zlepšit zrak, ale vysoký věk, dekompenzovaný diabetes mellitus či hypertenze celkové znečtitlivění neumožňují. V zahraniční literatuře přibývá prací, ve kterých oftalmochirurgové preferují sub-Tenonskou anestezii jako bezpečnou a efektivní alternativu k retrobulbární, peribulbární či topické anestezii [5, 11].

Sub-Tenonskou anestezii do praxe zavedli v kataraktové chirurgii Hanson a spol. a do vitreoretinální chirurgie Mein a spol. a první zkušenosti publikovali v r. 1990 [4, 7]. Metodu dále propracovali Stevens [10] a Bergman [2]. Na našem pracovišti rutinně používáme sub-Tenonskou anestezii v chirurgii předního segmentu od r. 1994 a v chirurgii zadního segmentu od r. 1998. Protože v naší odborné literatuře dosud chybí publikace na toto téma, dovoluujeme si sdělit naše zkušenosti se sub-Tenonskou anestezii v oční chirurgii.

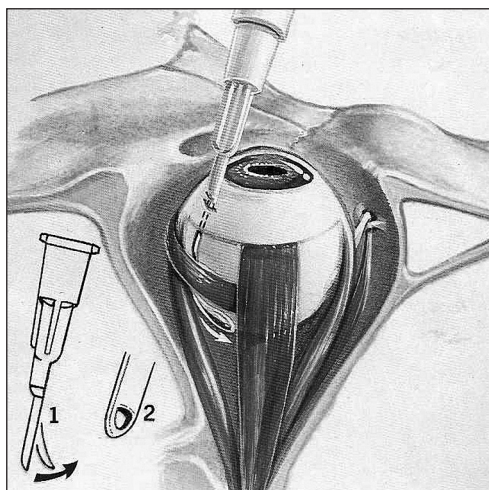
MATERIÁL A METODIKA

První autor provedl kolem 3 000 intrakapsulárních extrakcí, kryoextrakcí a extrakapsulárních extrakcí katarakt v retrobulbárním znečtitlivění a kolem 13 000 operací katarakty metodou fakoemulzifikace většinou v sub-Tenonské anestezii. Od r. 1998 jsme začali používat sub-Tenonskou anestezii i u PPV. Z celkového počtu 352 PPV v období 1998–2005 byla u 225 PPV použita celková anestezie, u 43 PPV neuroleptanalgezie (NLA) v kombinaci se sub-Tenonskou anestezii vždy za přítomnosti anesteziologa a 84 PPV jsme provedli pouze v sub-Tenonské anestezii bez přítomnosti anesteziologa. V celkovém znečtitlivění nebo v kombinaci NLA s lokálním znečtitlivěním provádíme tříportovou PPV, v místním znečtitlivění pouze dvouportovou PPV (endoiluminace a infuze jsou spojené). I v lokální anestezii operujeme přední a zadní segment (nejčastěji kataraktu a hutné zákaly ve sklivci) v jednom sezení. 10 operací jsme provedli ambulantně bez komplikací.

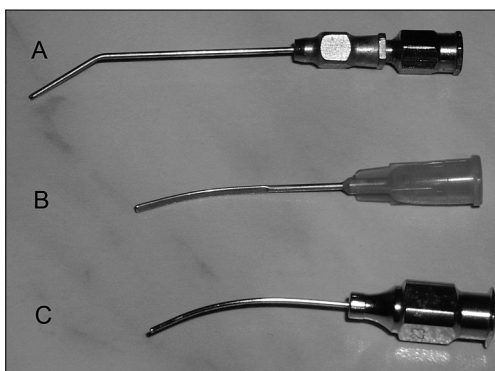
Na počátku jsme používali k aplikaci anestetika do sub-Tenonského prostoru Greenbaumovu flexibilní kanylu (tzv. flush metoda, obr. 2). Protože však nebyla běžně dostupná a docházelo k větší chemóze spojivky, začali jsme používat vlastnoručně upravenou kovovou kanylu s tupým koncem (obr. 3A). Od r. 2004 používáme výhradně flexibilní kanylu Hurricane Medical (obr. 3B) a kovovou Corbinovu kanylu (obr. 3C). Spojivkovou incizi provádíme nejčastěji 3–5 mm od limbu v nazálním kvadrantu u operace katarakty (většinou operujeme z temporální strany) a v dolním kvadrantu u PPV a to vždy po předchozím topickém znečtitlivění (obr. 1). K regionální anestezii používáme 1,5 ml 2% Mesocainu pro rychlejší nástup znečtitlivění a 1,5 ml 0,5% Marcainu pro protražovanější účinek. Pouze u PPV aplikujeme malé



Obr. 1. Spojivková incize u sub-Tenonské anestezie [2]



Obr. 2. Aplikace anestetika do sub-Tenonského prostoru Greenbaumovou flexibilní kanylou – 1. ukázka flexibility konce kanyly, 2. otvor kanyly ve tvaru písmene D [2]



Obr. 3. Kanyly pro sub-Tenonskou anestezii: A) vlastnoručně upravená kovová kanyla s tupým koncem; B) jednorázová flexibilní kanyla Hurricane Medical; C) kovová Corbinova kanyla

bábní anestezie mohou být perforace bulbu, poškození zrakového nervu, orbitální infekce, okluze centrální arterie, chronická nebo kontralaterální mydriáza, intravaskulární injekce, pooperační diplopie, ptóza, nauzea, hypertenze až úmrtí [9]. Peribulbární anestezie eliminuje riziko poškození optického nervu a méně retrobulbární krvácení, ale může dojít k perforaci bulbu. Topická anestezie nemusí být vhodná pro každého pacienta, chirurga či kataraktu. Jako bezpečnou a efektivní alternativou lokální anestezie je sub-Tenonská anestezie, kdy aplikace anestetika (1,5 až 5 ml) tupou kanylou se eliminuje především retrobulbární krvácení, poškození optického nervu a perforace bulbu. Někteří oftalmochirurgové udávají po sub-Tenonské ane-

množství 2% Mesocainu pod spojivku v místech předpokládaných sklerotomií.

DISKUSE

Celková anestezie u katarakty je vyhrazena pouze u nespolupracujících pacientů (strach z operace, snížený intelekt a komunikační bariéra). U pacientů operovaných ambulantně je celková anestezie komplikovaná. Retrobulbární hematom po retrobulbární anestezii je důvodem k odložení operace, což u psychicky labilnějších pacientů zejména v ambulantním provedení nemusí být vždy akceptováno. Dalšími možnými komplikacemi retrobul-

stezii ojedinělé komplikace (okluzi centrální arterie, diplopii a v jediném případě i perforaci bulbu) [1, 3, 6]. Na našem pracovišti jsme zatím podobné komplikace nezaznamenali, až na ojedinělou chemózu spojivky, která u fakoemulzifikace nepřekáží (operujeme výhradně rohovkovým řezem) a u PPV může být přínosem – není nutná subkonjunktivální injekce. Nezbytným předpokladem sub-Tenonské anestezie je dokonalý průnik anestetika do sub-Tenonského prostoru k nervům a myoneurálním spojkám extraokulárních svalů k navození dostatečné anestezie a akineze bulbu. Účinek můžeme zvýšit přidáním hyaluronidázy (většinou 150 UI/ml). Na našem pracovišti hyaluronidázu nepoužíváme.

ZÁVĚR

Sub-Tenonská anestezie je přínosem v chirurgii předního a zadního segmentu u většiny pacientů. Je stejně účinná jako jiné typy regionální nebo topické anestezie a je bezpečnější, protože se nepoužívá ostrá jehla. V sub-Tenonském znecitlivění lze operovat nejen kataraktu, PPV, ale i glaukom či strabismus i v ambulantních podmínkách. V případě potřeby lze anestetikum kontinuálně doplňovat.

LITERATURA

1. **Adams, W., Morgan, S. J.:** Diplopia following sub-Tenon's infiltration of local anesthesia. *J. Cataract Refract Surg.*, 28, 2002: 1694–1697.
2. **Bergman, L., et al.:** Advances in local anesthesia. *Highlights of Ophthalmology*, 23, 1995: 4–9.
3. **Feibel, R. M., Guyfon, D. L.:** Transient central retinal artery occlusion after posterior sub-Tenon's anesthesia. *J. Cataract Refract Surg.*, 29, 2003: 1821–1824.
4. **Hanson, E. A., Mein, C. E., Mazzoli, R.:** Ocular anesthesia for cataract surgery a direct sub-Tenon's approach. *Ophtalmic Surg.*, 21, 1990: 696–699.
5. **Lai, M. M., Lai, J. C., Lee, W. H., et al.:** Comparison of retrobulbar and sub-Tenon's capsule injection of local anesthesia in vitreoretinal surgery. *Ophthalmology*, 112, 2005: 574–579.
6. **Lai, M. M., Handa, J. T.:** Letter to the Editor. *Ophthalmology*, 112, 2005: 2052.
7. **Mein, C. E., Woodcock, M. B.:** Local anesthesia for vitreoretinal surgery. *Retina*, 10, 1990: 47–49.
8. **Packer, A. J.:** *Manual of Retinal Surgery 2001*, 2nd ed.: 43–54.
9. **Růžičková, E., Boguszaková, J.:** Lokální anestezie v chirurgii katarakty. *Čs. Oftal.*, 49, 1993: 160–168.
10. **Stevens, J. D.:** A new local anesthesia technique for cataract extraction by one quadrant sub-Tenon's infiltration. *B. J. Ophthalmol.*, 76, 1992: 670–674.
11. **Tokuda, Y., Oshika, T., et al.:** Anesthesia dose and analgesic effects of sub-Tenon's anesthesia in cataract surgery. *J. Cataract Refract Surg.*, 25, 1999: 1250–1253.

Prim. MUDr. Plesník Jindřich
Oční oddělení Nemocnice Kyjov, p.o.
Strážovská 976
697 33, Kyjov
tel. +420518601481
e-mail: primocni@nemkyj.cz