

Dlouhodobý funkční efekt pars plana vitrektomie u komplikací proliferativní diabetické retinopatie

Chrapek O., Řehák J., Špačková K., Fric E.

Oční klinika FN a LF UP, Olomouc,
přednosta doc. MUDr. J. Řehák, CSc..

Souhrn

V letech 1997 až 2004 jsme pro komplikace proliferativní diabetické retinopatie operovali a následně minimálně jeden rok sledovali 47 očí 40 pacientů průměrného věku 61 let.

Porovnáme-li vstupní vizus se zrakovou ostroť při poslední kontrole v pozdním pooperačním období, tedy minimálně rok po operaci, můžeme konstatovat, že u 28 očí (60 %) se vizus zlepšil, u 11 očí (23 %) se zraková ostroť nezměnila a u 8 očí (17 %) se vizus zhoršil. Zrakovou ostroť 1/60 a lepší mělo v pozdním pooperačním období 33 očí (70 %), vizus 6/60 a lepší 17 očí (36 %) a zrakovou ostroť 6/12 a lepší 2 očí (4 %). Porovnáme-li vizus očí v časném pooperačním období se zrakovou ostroť při poslední kontrole v pozdním pooperačním období, konstatujeme, že nejčastěji, u 34 očí (72 %), se vizus již v průběhu měsíců po operaci nezměnil a u 1 oka (2 %) se zraková ostroť dokonce ještě zlepšila. Potvrdilo se, že je reálné, aby příznivý výsledek pars plana vitrektomie pozorovaný v časném pooperačním období zůstal pacientovi uchován i po následujících měsících a letech života.

Klíčová slova: proliferativní diabetická retinopatie, pars plana vitrektomie

Summary

Long-term Functional Effect of Pars Plana Vitrectomy in Complications of Proliferative Diabetic Retinopathy

In the years 1997–2004, we operated on and at least one year followed-up due to complication of proliferative diabetic retinopathy 47 eyes (40 patients), of the mean age 61 years. If we compare the initial visual acuity (VA) to the vision at the last examination in the late postoperative period, or at least one year after the surgery, we may state, that in 28 eyes (60 %) the vision improved, in 11 eyes (23 %) VA remained stable and in 8 eyes (17 %) the vision decreased. In the late postoperative period, the visual acuity 1/60 (3/200 or 0.17) and better had 33 eyes (70 %), VA 6/60 (20/200 or 0.1) and better 17 eyes (36 %) and VA 6/12 (20/40 or 0.5) and better 2 eyes (4 %). Comparing the VA at the time of the early postoperative period and the VA at the last examination in the late postoperative period, we observed, that mostly, in 34 eyes (72 %) the VA did not

Předneseno na VI. Vejvodského olomouckém vědeckém dni v Olomouci.

changed during the months after the surgery, and, in one eye (2 %), the VA even improved. It was confirmed to be realistic the favorite result of pars plana vitrectomy found in the early postoperative period may be preserved for the next month and years of patient's life.

Key words: proliferative diabetic retinopathy, pars plana vitrectomy

Čes. a slov. Oftal., 62, 2006, No. 6, p. 395–403

ÚVOD

Diabetická retinopatie (DR) je projevem diabetické mikroangiopatie. Neproliferativní diabetická retinopatie (NDR) ohrožuje zrakové funkce diabetika rozvojem diabetické makulopatie, která vede k poklesu zrakové ostrosti (ZO) postiženého oka. Proliferativní diabetická retinopatie (PDR) může být komplikována hemoftalmem, trakčním odchlípením sítnice (TOS), případně rozvojem neovaskulárního glaukomu (NVG) s výrazným poklesem ZO a nebo i úplnou ztrátou oka. Vzhledem k stále narůstajícímu počtu diabetiků v populacích vyspělých států patří DR v těchto zemích mezi hlavní příčiny slepoty. V roce 1970 Machemer prvně představil pars plana vitrektomii (PPV) jako metodu řešení neresorbujícího se hemoftalmu (12). Cílem této práce je zhodnotit, jakých dlouhodobých výsledků může dnes při stále dokonalejších přístrojích, instrumentáriu i peroperačně používaných materiálech dosáhnout PPV, je-li indikována pro komplikace PDR.

PACIENTI A METODIKA

Soubor nemocných tvoří pacienti, kteří byli v letech 1997 až 2004 operováni na Oční klinice FN v Olomouci pro komplikace PDR. V pooperačním období zůstali alespoň po dobu jednoho roku ve sledování oční kliniky FN v Olomouci, nebyli předáni do péče jiného pracoviště či oftalmologa. Mohli jsme tak spolehlivě hodnotit pooperační průběh.

V letech 1997 až 2004 jsme pro komplikace PDR operovali a následně alespoň 1 rok sledovali 40 pacientů průměrného věku 61 let. Nejmladšímu pacientovi bylo v době operace 27 let, nejstarší měl 80 let (tab. 1). Operovali jsme 23 mužů a 17 žen. U 4 mužů a 3 žen byly operovány obě oči. Celkově jsme operovali 47 očí. V 19 případech (40 %) se jednalo o oko pravé, ve 28 případech (60 %) o oko levé. PDR byla u 10 očí komplikací DM I. typu (21 %), u 36 očí komplikací DM II. typu (77 %) a u 1 oka se PDR rozvinula při LADA diabetu (2 %). Průměrná délka trvání léčeného DM v souboru byla 19 let. Nejkratší délka trvání léčeného DM před PPV byla 1 rok, nejdéle trval léčený DM před PPV 58 let (tab. 2). 25 očí (53 %) bylo před operací ošetřeno panretinální laserovou koagulací (LK). U 5 očí (11 %) byla provedena kryokoagulace sítnice, přičemž na 4 očích byla kryokoagulace provedena společně s panretinální LK. Při předoperačním vyšetření na šterbinové lampě byla u 3 očí (6 %) zjištěna rubeóza duhovky, u 44 očí (94 %) rubeóza nebyla diagnostikována. U žád-

ného operovaného oka nebyl zjištěn NVG. 35 očí (75 %) bylo před operací fakických, 12 očí (25 %) bylo artefakických, žádné oko nebylo afakické. 39 očí (83 %) bylo operováno v celkové anestezii, 8 očí (17 %) bylo operováno v lokální peribulbární anestezii. Všechny operace byly provedeny na přístroji PREMIER firmy Storz, byl použit vitrektom s gilotinovým pohybem nože. PPV byly provedeny standardním způsobem se 3 sklerotomiemi. 14 očí (30 %) bylo zajištěno cerkláží s anteriorním okrajem pásku 11 mm od rohovkového limbu. U 16 očí (34 %) byla při operaci odstraněna čočka. 11krát byla provedena fakoemulzifikace čočky přes sklerální tunel, 5krát byla provedena pars plana lensektomie. Indikací k extrakci čočky byla katarakta. U 7 očí, u nichž byla fakoemulzifikací peroperačně odstraněna čočka, byla provedena implantace umělé nitrooční čočky. Vždy byla implantována zadněkomorová čočka, 5krát bylo implantováno do vaku, 2krát do sulku. U jednoho artefakického oka byla provedena explantace zadněkomorové čočky při hutné sekundární kataraktě, která znesnadňovala přehlednost operačního pole v oblasti zadního pólu a zvláště pak periferie sítnice. 10 očí zůstalo po PPV afakických. Nejčastěji – u 24 očí

Tab. 1. Věk nemocných

Věk (v letech)	n	%
20-30	1	2
31-40	2	4
41-50	5	11
51-60	8	17
61-70	24	51
Nad 70	7	15
Celkem	47	100

Tab. 2. Délka léčby diabetu před PPV

Roky	n	%
Méně než 10	11	23
11-20	17	36
21-30	13	28
31-40	5	11
Více než 40	1	2
Celkem	47	100

Tab. 3. Indikace PPV u 47 očí

Indikace	n	%
Hem + AVP	24	51
Hem prostý	8	17
Hem + TOS + AVP	8	17
Hem + TOS ZP + AVP	5	11
TOS ZP + AVP	2	4

AVP = aktivní vaskulární proliferace
 Hem = hemoftalmus
 TOS = trakční odchlípení sítnice
 TOS ZP = trakční odchlípení sítnice s postižením makuly

(51 %) – byl peroperačně diagnostikován hemoftalmus s aktivními vaskulárními proliferacemi (AVP), u 8 očí (17 %) byl přítomen prostý hemoftalmus, u 8 očí (17 %) byl diagnostikován hemoftalmus s AVP a parciálním TOS v periférii, u 5 očí (11 %) byl zjištěn hemoftalmus s AVP a TOS s postižením makuly, 2 očí (4 %) byly operovány pro TOS s postižením makuly a AVP bez přítomnosti hemoftalmu, (tab. 3). U 22 očí (47 %) bylo nezbytné zakončit PPV použitím prostředků vnitřní tamponády

Tab. 4. Prostředky vnitřní tamponády užívané při primární PPV

Prostředky	n	%
Silikonový olej	13	29
20% SF6	4	8
Sterilní vzduch	2	4
16% C3F8	2	4
30% SF6	1	2
Celkem	22	47

Tab. 5. Indikace k vnitřní tamponádě

Indikace	n
Iatrogení trhliny sítnice	18
AVP	8
TOS ZP	5
TOS v periférii	3
Retinotomie	1
Retinektomie	1
TOS + ROS	1
Zřasení neuroepitelu makuly	1

nády. Nejčastěji, u 13 očí (29 %), byl implantován silikonový olej (tab. 4). Indikace pro vnitřní tamponádu, které se často kombinovaly, shrnuje tabulka 5. Nejčastější indikací byla přítomnost iatrogenní trhliny sítnice, která vznikla v průběhu PPV u 18 očí (38 %). Nejčastěji, u 14 očí, vznikla iatrogenní trhlina při delaminaci membrán v místě jejich úponu, u 2 očí při sklerotomii, u 1 oka v periférii sítnice a u 1 oka

Tab. 6. Vstupní ZO

	n	%
ZO 0	0	0
Pohyb p. incerta	7	15
Pohyb p. certa	15	32
ZO pod 1/60	13	28
1/60 a méně než 3/60	9	19
3/60 a méně než 6/60	1	2
6/60 a 6/36	2	4
6/24 a 6/18	0	0
6/12 a 6/9	0	0
6/6	0	0

Tab. 7. Výsledná ZO časného pooperačního období

	n	%
ZO 0	0	0
Pohyb p. incerta	2	4
Pohyb p. certa	1	2
ZO pod 1/60	6	13
1/60 a méně než 3/60	13	28
3/60 a méně než 6/60	7	15
6/60 a 6/36	10	21
6/24 a 6/18	5	11
6/12 a 6/9	3	6
6/6	0	0

Tab. 8. Výsledná ZO pozdního pooperačního období

	n	%
ZO 0	6	13
Pohyb p. incerta	3	6
Pohyb p. certa	0	0
ZO pod 1/60	5	11
1/60 a méně než 3/60	11	23,5
3/60 a méně než 6/60	5	11
6/60 a 6/36	11	23,5
6/24 a 6/18	4	8
6/12 a 6/9	2	4
6/6	0	0

v místě endodiatermokoagulace neovaskularizace.

ZO jsme vyšetřovali na Snellenových optotypech. Jako vstupní ZO jsme hodnotili ZO s nejlepší korekcí před operací. Jako ZO časného pooperačního období jsme hodnotili ZO s nejlepší korekcí, která byla zaznamenána během prvních 3 měsíců po operaci. Jako ZO pozdního pooperačního období jsme hodnotili ZO s nejlepší korekcí, která byla zaznamenána při poslední kontrole, minimálně však rok po operaci. ZO jsme zaznamenávali do hodnotící tabulky (tab. 6, 7, 8).

Vzájemným porovnáním vstupní ZO a ZO zjištěné během prvních 3 měsíců po operaci jsme vyhodnotili časný funkční efekt PPV. Porovnáním vstupní ZO a ZO zjištěné minimálně jeden rok po operaci jsme vyhodnotili dlouhodobý funkční efekt operace. Porovnáním časného funkčního efektu operace s dlouhodobým funkčním efektem operace jsme vyhodnotili dlouhodobou stabilitu výsledků provedené PPV.

Termínem zlepšeno jsme označili stav, byla-li v časném respektive pozdním pooperačním období dosažena ZO minimálně 1/60 a přitom se ZO v časném respektive pozdním pooperačním období oproti ZO před operací zlepšila o dva a více řádků hodnotící tabulky (viz tab. 6, 7, 8), případně o dva a více řádků Snellenových optotypů.

Termínem stabilizováno jsme označili stav, jestliže se ZO v časném respektive pozdním pooperačním období oproti vizu před operací nezměnila, nebo se změnila jen o jeden řádek hodnotící tabulky či jeden řádek Snellenových optotypů.

ZO byla hodnocena jako zhoršena vždy, pokud byla ZO v časném respektive pozdním pooperačním období rovna 0. ZO byla rovněž hodnocena jako zhoršena, pokud se ZO v časném, respektive pozdním

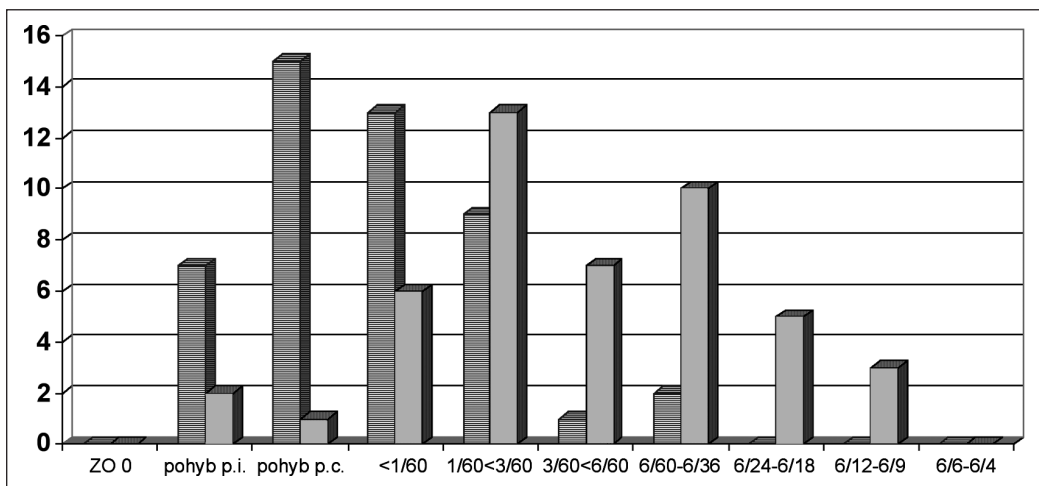
pooperačním období oproti ZO před operací zhoršila o dva a více řádků hodnotící tabulky či o dva a více řádků Snellenových optotypů.

VÝSLEDKY

V souboru operovaných očí jsme zaznamenali následující úrovně vstupní ZO s optimální korekcí: ZO pohyb projectio incerta (p. i.) = 7krát, pohyb projectio certa (p. c.) = 15krát, pod 1/60 = 13krát (například 20 cm prsty ruky, kdy pacient však není schopen ze vzdálenosti 1 metr identifikovat optotyp v prvním řádku Snellenovy optotypové tabule), 1/60 a méně než 3/60 = 9krát, 3/60 a méně než 6/60 = 1krát, 6/60 a 6/36 = 2krát (tab. 6, graf 1). ZO 1/60 a lepší mělo před operací 12 očí (26 %), ZO 6/60 a lepší jen 2 oči (4 %) a ZO 6/12 a lepší 0 očí. ZO horší než 1/60 mělo před operací 35 očí (74 %).

ZO pacienta s optimální korekcí v časném pooperačním období, v průběhu prvních 3 měsíců po operaci, byla: pohyb p.i. = 2krát, pohyb p.c. = 1krát, pod 1/60 = 6krát, 1/60 a méně než 3/60 = 13krát, 3/60 a méně než 6/60 = 7krát, 6/60 a 6/36 = 10x, 6/24 a 6/18 = 5krát, 6/12 a 6/9 = 3krát (viz tab. 7, graf 1). ZO 1/60 a lepší mělo v časném pooperačním období, tedy během prvních 3 měsíců po operaci, 38 očí (81 %), ZO 6/60 a lepší 18 očí (38 %) a ZO 6/12 a lepší již jen 3 oči (6 %). ZO horší než 1/60 mělo 9 očí (19 %). Z porovnání ZO v časném pooperačním období se vstupní ZO plyne, že u 29 očí (62 %) se ZO zlepšila, u 16 očí (34 %) se ZO nezměnila a u 2 očí (4 %) se ZO zhoršila.

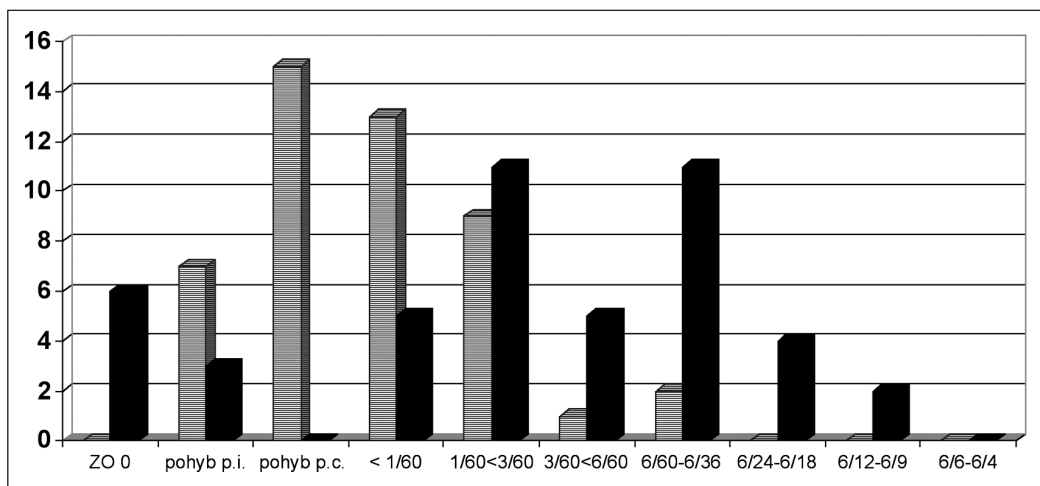
ZO pacienta s optimální korekcí v pozdním pooperačním období, hodnocená minimálně rok po operaci, byla: 0 = 6krát, pohyb p.i. = 3krát, pohyb p.c. = 0krát, pod 1/60 = 5krát, 1/60 a méně než 3/60 = 11krát, 3/60 a méně než 6/60 = 5krát, 6/60 a 6/36 = 11krát, 6/24 a 6/18 = 4krát, 6/12 a 6/9 = 2krát, (viz tab. 8, graf 2). ZO 1/60 a lepší mělo v pozdním pooperačním období, tedy minimálně rok po operaci, 33 očí (70 %), ZO 6/60 a lepší 17 očí (36 %) a ZO 6/12 a lepší již jen 2 oči (4 %). ZO horší než



Graf 1. Vstupní zraková ostrost a zraková ostrost v časném pooperačním období

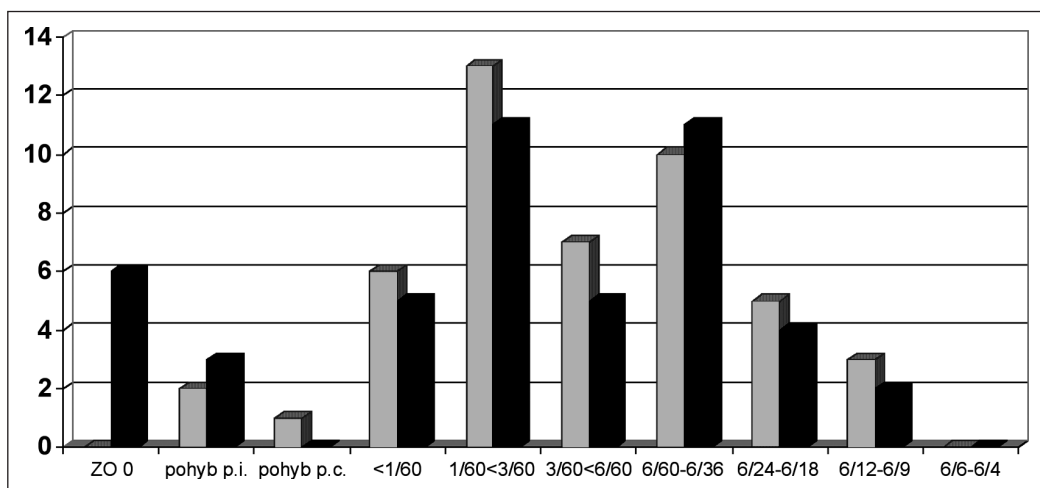
Na ose X jsou zachyceny jednotlivé úrovně ZO, na ose Y počty očí, které této úrovni ZO dosáhly.

1/60 mělo 14 očí (30 %). Z porovnání ZO v pozdním pooperačním období se vstupní ZO, plyne, že u 28 očí (60 %) se ZO zlepšila, u 11 očí (23 %) se ZO nezměnila a u 8 očí (17 %) se ZO zhoršila.



Graf 2. Vstupní zraková ostrost a zraková ostrost v pozdním pooperačním období
Na ose X jsou zachyceny jednotlivé úrovně ZO, na ose Y počty očí, které této úrovni ZO dosáhly.

Porovnáme-li ZO očí v časném pooperačním období se ZO při poslední kontrole v pozdním pooperačním období, je zřejmé, že nejčastěji, u 34 očí (72 %), se ZO již v průběhu následujících měsíců života pacienta nezměnila a u 1 oka (2 %) se ZO ještě zlepšila. U 12 očí (26%) se ZO s postupem měsíců života po operaci nadále zhoršovala. Tato konstatování vyjadřuje i graf 3. Příčinou zhoršování ZO během následujících mě-



Graf 3. Zraková ostrost v časném a pozdním pooperačním období
Na ose X jsou zachyceny jednotlivé úrovně ZO, na ose Y počty očí, které této úrovni ZO dosáhly.

síců a let života operovaných pacientů byl 4krát NVG, 4krát ischemická makulopatie s její atrofií, 2krát progresse proliferativní vitreoretinopatie s rozvojem inoperabilního odchlípení sítnice, 1krát atrofie papily zrakového nervu na podkladě ischémie a 1krát atrofie bulbu na podkladě progresse terapeuticky nezvladatelného NVG.

DISKUSE

PPV je při DR indikována při hemoftalmu, TOS s postižením fovey, kombinovaném trakčně-rhegmatogenním odchlípení sítnice, při rubeóze duhovky s opacitami médií, znemožňujícími provedení LK. PPV při DR je rovněž indikována při ztrátě ZO způsobené epiretinální membránou či opákní zadní sklivcovou membránou, progresivní neovaskularizaci nereagující na LK, hemolytickém glaukomu, makulárním edému nereagujícím na LK (12).

V této práci si všímáme jaký přínos má PPV provedená při komplikacích PDR v časném pooperačním období, tedy v období do 3 měsíců po provedené operaci. Současně věnujeme pozornost výsledkům dosaženým v pozdním pooperačním období, tedy rok a více po operaci. Tímto se snažíme zhodnotit přínos PPV pro další měsíce a léta života pacienta operovaného pro komplikace PDR.

Fišer udává, že PPV při pouhém krvácení do sklivce přináší zlepšení ZO u 60 až 80 % pacientů. V 75 % případů se ZO zlepší na 1/50 nebo více do 6 měsíců po operaci, ale pouze 50 až 60 % pacientů má šanci na ZO 6/60 a lepší. U nemocných s trakčním odchlípením fovey se ZO zlepší v 60 až 75 % případů, přičemž 40 až 50 % pacientů bude mít 6 měsíců po operaci ZO lepší než 5/50. U očí s kombinovaným trakčně-rhegmatogenním odchlípením sítnice lze dosáhnout trvalého přiložení makuly v 65 %, přičemž 55 % těchto pacientů má ZO lepší než 1/50 (15). Karel a spol. provedli PPV pro komplikace PDR u 100 očí 84 diabetiků a konstatují, že 4 měsíce po operaci zaznamenali úspěch u 68 očí ze 100, tedy v 68 % případů (8). V roce 1991 referují autoři Karel, Kalvodová o rozšířeném souboru pacientů, u nichž provedli PPV pro komplikace PDR. Operovali 235 očí 187 diabetiků a 3 měsíce po operaci zaznamenali úspěch u 67,7 % očí (7).

V letech 1997 až 2004 jsme na Oční klinice FN v Olomouci pro komplikace PDR operovali a dlouhodobě sledovali 47 očí 40 pacientů. Zjistili jsme, že v časném pooperačním období, během prvních 3 měsíců po operaci, se u 29 očí (62%) ZO zlepšila, u 16 očí (34 %) se ZO nezměnila a u 2 očí (4 %) se ZO zhoršila. ZO 1/60 a lepší mělo v časném pooperačním období, tedy během prvních 3 měsíců po operaci, 38 očí (81 %), ZO 6/60 a lepší 18 očí (38 %) a ZO 6/12 a lepší již jen 3 očí (6 %). ZO horší než 1/60 mělo 9 očí (19 %). Domníváme se, že naše výsledky jsou blízké výsledkům výše citovaných autorů.

Naše práce se pak snaží odpovědět na otázku, zda-li příznivé výsledky PPV provedené pro komplikace PDR, které jsou zjištěny v časném pooperačním období, zůstanou pro pacienta uchovány i v následujících měsících a letech života. Blankenship u 164 očí po PPV srovnával ZO 6 měsíců po operaci se ZO těchto očí za dalších 4,5 roku, tedy 5 let po operaci. Udává, že ZO 5 let po operaci se oproti ZO 6 měsíců po operaci zlepšila jen u 21 očí (13 %), u 87 očí (53 %) se nezměnila a u 56 očí (34 %) se nadále postupně zhoršovala. 6 měsíců po operaci mělo ze 164 očí ZO 6/60 a lepší 78 očí (48 %), 5 let po operaci mělo ZO 6/60 a lepší 73 očí (45 %). Zatímco 6 měsíců po operaci jen 12 očí nemělo světlocit, 5 let po operaci nemělo světlocit 51 očí (4). Rice sledoval 130 očí, které podstoupily PPV pro komplikace PDR a byl

u nich dosažen příznivý funkční výsledek se ZO 6/240 a lepší během prvních 6 měsíců po operaci. Tento funkční výsledek porovnal s výsledky kontrol, které byly učiněny minimálně 18 měsíců po operaci, v průměru 30 měsíců po operaci. Při porovnání výsledků časného pooperačního období s výsledky pozdního pooperačního období uvádí, že u 31 očí (24 %) se ZO nezměnila, u 64 očí (49 %) se ZO dokonce zlepšila, ale u 35 očí (27 %) se ZO zhoršila (11).

Když jsme v našem souboru porovnali ZO pozdního pooperačního období se vstupní ZO, zjistili jsme, že u 28 očí (60 %) se ZO zlepšila, u 11 očí (23 %) se ZO nezměnila a u 8 očí (17%) se ZO zhoršila. ZO 1/60 a lepší mělo v pozdním pooperačním období, tedy minimálně rok po operaci, 33 očí (70 %), ZO 6/60 a lepší 17 očí (36 %) a ZO 6/12 a lepší již jen 2 očí (4 %). ZO horší než 1/60 mělo 14 očí (30 %). V časném pooperačním období nastalo zlepšení ZO u 29 očí (62 %), v pozdním pooperačním období u 28 očí (60 %). Nezměněná ZO byla v časném pooperačním období zjištěna u 16 očí (34 %), v pozdním pooperačním období u 11 očí (23 %). Ke zhoršení ZO došlo v časném pooperačním období u 2 očí (4 %), v pozdním pooperačním období u 8 očí (17 %). PPV, která je indikována a provedena pro komplikace PDR, dává reálnou naději na zlepšení ZO v časném i pozdním pooperačním období.

Když jsme porovnali ZO očí v časném pooperačním období se ZO při poslední kontrole v pozdním pooperačním období, zjistili jsme, že nejčastěji, u 34 očí (72 %), se ZO již v průběhu následujících měsíců života pacienta nezměnila a u 1 oka (2 %) se ZO ještě zlepšila. U 12 očí (26 %) se ZO s postupem měsíců života nadále zhoršovala. Na základě těchto údajů je možné předpokládat, že příznivý výsledek operace dosažený v časném pooperačním období, zůstane s vysokou pravděpodobností uchován i pro nadcházející měsíce a léta života pacienta. Výsledky PPV prováděné pro komplikace PDR jsou vždy zásadním způsobem ovlivněny změnami, které na očích způsobil DM, ale také peroperačními a pooperačními komplikacemi. Úspěch operace ovlivňují patologické změny makuly, která může být již ve stadiu NDR poškozována diabetickým makulárním edémem, ve stadiu PDR hrozí vedle progresu diabetického makulárního edému ještě makulární ischemie. Proliferativní vitreoretinopatií je poškozována i periferní sítnice.

Za prognosticky nepříznivý je považován nálezn, kdy se sdružuje hemoftalmus s TOS či rhegmatogenním odchlípením sítnice (ROS). Prognózu zhoršují AVP, které se mohou stát zdrojem peroperačního a zvláště pooperačního recidivujícího krvácení, rubeóza duhovky s rizikem zvratu v NVG, afakie podporující nástup rubeózy. Naopak LK potlačuje či zpomaluje růst AVP a pokládá se za prognosticky příznivý faktor. Rizikové jsou všechny peroperační komplikace, především krvácení a iatrogenní díry sítnice (1, 2, 3, 5, 6, 9,10).

I v našem souboru jsme se setkali s prognosticky nepříznivými faktory. U 13 očí (28%) byl hemoftalmus sdružen s TOS, u 37 očí (79 %) byly přítomny AVP. Jen 25 očí (53 %) bylo před operací ošetřeno panretinální LK. U 5 očí (11 %) byla předoperačně provedena kryokoagulace sítnice, přičemž na 4 očích byla kryokoagulace provedena společně s panretinální LK. Z peroperačních komplikací je vždy nesmírně závažný vznik iatrogenních trhlin sítnice, které mohou zásadním způsobem ovlivnit výsledek operace, dokonce mohou zapříčinit inoperabilitu nálezu. Přestože každý vitreoretinální chirurg ví, jakou závažnou komplikaci mohou iatrogenní trhliny znamenat a je vždy jeho snahou postupovat šetrně a vzniku těchto trhlin se vyhnout, nelze jejich vznik ani při velmi obezřetném postupu vyloučit. Literárně se frekvence této komplikace udává mezi 7–40 % podle vývojového stadia proliferativní vitreoretinopatie (6). V našem souboru iatrogenní trhlinka sítnice vznikla v průběhu PPV u 18 očí (38 %).

ZÁVĚR

Pacienti u nichž je provedena PPV pro komplikace PDR mají 96% naději na stabilizaci či zlepšení ZO v časném pooperačním období a 83% naději na stabilizaci či zlepšení ZO v pozdním pooperačním období. Potvrdilo se, že je reálné, aby příznivý výsledek PPV pozorovaný v časném pooperačním období zůstal pacientovi uchován i pro následující měsíce a léta života.

Domníváme se, že hlavním faktorem, který předurčuje úspěch operace, je pokročilost a závažnost patologických změn, které v oku přístupujícímu k operaci způsobí samotný DM. Z toho plyne zásadní důležitost pravidelných a pečlivých kontrol očí pacientů s DM s včasnou diagnostikou patologických změn a včasným zahájením adekvátní terapie.

LITERATURA

1. **Aaberg, T.M.:** Pars plana vitrectomy for diabetic traction retinal detachment. *Ophthalmology*, 88, 1981: 639–642.
2. **Barrie, T., Feretis, E., Leaver, P., et al.:** Closed microsurgery for diabetic traction macular detachment. *Brit. J. Ophthalmol.*, 66, 1982: 754–758.
3. **Blankenship, G.W.:** Preoperative prognostic factors in diabetic pars plana vitrectomy. *Ophthalmology*, 89, 1982: 1246–1249.
4. **Blankenship, G.W.:** Stability of Pars Plana Vitrectomy Results for Diabetic Retinopathy Complications. A Comparison of Five-Year and Six-Month Postvitrectomy Findings. *Arch. Ophthalmol.*, 99, 1981: 1009–1012.
5. **Hutton, W.L., Bernstein, I., Fuller, D.:** Diabetic traction retinal detachment. Factors influencing final visual acuity. *Ophthalmology*, 87, 1980: 1071–1077.
6. **Karel, I., Doležalová, J., Kalvodová, B., et al.:** Pars plana vitrektomie u komplikací diabetické retinopatie. *Čs. Oftal.*, 42, 1986: 393–400.
7. **Karel, I., Kalvodová, B.:** Pars plana vitrektomie u proliferativní diabetické retinopatie. Dlouhodobé výsledky a prognostické parametry u diabetiků operovaných v letech 1983–1989. *Čs. Oftal.*, 47, 1991: 353–362.
8. **Karel, I., Kalvodová, B., Doležalová, J., et al.:** Dlouhodobé výsledky a prognóza pars plana vitrektomie u komplikací diabetické retinopatie. *Čs. Oftal.*, 43, 1987: 137–144.
9. **Machemer, R., Blankenship, G.:** Vitrectomy for proliferative diabetic retinopathy associated with vitreous hemorrhage. *Ophthalmology*, 88, 1981: 643–646.
10. **Michels, R., G., Rice, T., A., Rice, E., F.:** Vitrectomy for diabetic vitreous hemorrhage. *Amer. J. Ophthalm.*, 95, 1983, 12–21.
11. **Rice, T., A., Michels, R., G.:** Long-term anatomic and functional results of vitrectomy for diabetic retinopathy. *Amer. J. Ophthalm.*, 90, 1980: 297–303.
12. **Sosna, T., Bouček, P., Fišer, I.:** Diabetická retinopatie, Jiří Cendelín, 2001, 209–229.

*MUDr. Oldřich Chrapek, Ph.D.
Sladkovského 1B
772 00 Olomouc – Hodolany*