

Farebná dopplerovská diagnostika pri glaukóme

Čmelo J.¹, Chynoranský M.², Mičevová K.³, Valášková T.³

¹ Očná – neurooftalmologická ambulancia, Bratislava

² Klinika oftalmológie LF UK, Bratislava

³ Očná ambulancia, Bratislava

Súhrn

Pre vznik glaukómového poškodenia optického nervu (GON) je nevyhnutné zlyhávanie autoregulácie v oblasti hlavy zrakového nervu. Ak je autoregulačný mechanizmus dlhodobo namáhaný, po ďalšej námahe v podobe záťažového testu bude prekročená jeho schopnosť regulácie, čo sa prejaví signifikantnými zmenami indexov rezistencie (RI) v arteria centralis retinae (ACR) a v arteria ciliaris posterior (ACP) pomocou farebnej dopplerovskej ultrasonografie (FDU). Index rezistencie označuje veľkosť periférneho odporu. Býva vyjadrený v absolútnych číslach 0–1, kde 0 predstavuje žiadnu periférnu rezistenciu a 1 predstavuje maximálnu periférnu rezistenciu. Cieľom bolo zistiť rizikovú hodnotu RI v ACR v ACP, ktorá by mohla poukazovať na zvýšené riziko poškodenia GON.

V priebehu 4 rokov boli hodnotené 2 skupiny pacientov. I. skupinu: 72 pacientov (144 očí) s GON s vnútroočným tlakom (VOT) 14torr. – 24torr. II. Skupina: 25 probandov (48 očí) bez diagnózy glaukómu s VOT 14torr. – 20torr. U všetkých pacientov boli hodnotené RI v ACR a v ACP v kludovom štádiu a bezprostredne po štandardizovanom záťažovom teste. Fyzická námaha bola sledovaná počtom pulzov krvného tlaku podľa záťažového zotavovacieho testu (Master test). Fyzická námaha bola realizovaná drepmi. Počas vyšetrení boli vypočítané RI v ACR a v ACP pred a po záťažovom teste. Výsledky boli štatisticky spracované pomocou T testu s určením pravdepodobnosti s hodnotou 0,05. Záver: Pre určenie rizika zhoršenia autoregulačných mechanizmov v hlave optického nervu pri glaukóme je smerodajný rozdiel hodnôt RI: $0,12 \pm 0,03$ v ACR pred záťažovým testom a po záťažovom teste. Pre určenie rizika glaukomatózneho poškodenia zrakového nervu nie sú smerodajné zmeny RI v ACP pred a po záťažovom teste, RI pred záťažovým testom v ACR

Kľúčové slová: farebná dopplerovská ultrasonografia, glaukóm, autoregulácia, záťažový test

Summary

The Color Doppler Ultrasonography in Glaucoma Diagnosis

The insufficiency of the autoregulation at the optic nerve's head may cause the glaucoma optic neuropathy (GON). If the long-term stressing exists and an additional endurance arises, the autoregulation may fail and significant changes of the resistance index (RI) at the central retinal artery (CRA) and at the posterior ciliar artery (PCA) can be detected by color flow ultrasonography. Resistivity index represents peripheral resistance. It is displayed in numerical value 0–1. 0 indicates none peripheral resistance, 1 indicates maximal peripheral resistance. The goal of this paper was to determine a risk value of the RI at the CRA and PCA that could suggest possible damaging of the optic nerve.

Two groups of the patients were evaluated in the course of 4 years duration of the study. In the I. Group were 72 patients (144 eyes) with GON and with intraocular pressure (IOP) 14–24 mm Hg. The II. Group consisted of 25 healthy men (48 eyes) without diagnosis of GON and with IOP values 14 – 20 mm Hg. There were RI measurements at all patients at the CRA and CPA at the idle mode and immediately after ordinary addition endurance (performing squatting – Master test). The statistical analysis by T test was evaluated with value: 0.05. Conclusion: According to our findings, the difference between RI: 0.12 ± 0.03 at the CRA at the idle mode and immediately after ordinary addition endurance is significant for damaging of the autoregulation at the optic nerve's head. For assessment of the insufficiency of the autoregulation at the optic nerve's head RI from PCA is not significant.

Key words: color flow ultrasonography, glaucoma

Čes. a slov. Oftal., 62, 2006, No. 5, p.

ÚVOD

Glaukóm je závažné oftalmologické ochorenie. Základným predpokladom vzniku glaukómového poškodenia zrakového nervu (GON) je dlhodobé poškodenie autoregulácie v uvedenej oblasti. Pod pojmom autoregulácia rozumieme schopnosť tkaniva zabezpečiť relatívne konštantný krvný tok napriek rôznym zmenám perfúzneho tlaku – zmeny krvného tlaku, vnútroočného tlaku (VOT) (19). Vzťah medzi vnútroočným tlakom a hemodynamickými zmenami ciev oka nie je exaktne známy. Autoregulačný mechanizmus oka u pacienta s GON môže byť citlivejší na ďalšie provokačné faktory (napríklad chlad, telesná záťaž). Podobne ako chlad, aj telesná záťaž ovplyvňuje prietokové parametre v cievach oka a očnice.

Farebná dopplerovská ultrasonografia (FDU) umožňuje detekovať aktuálne prietokové parametre – maximálna systolická rýchlosť (MSR), minimálna diastolická rýchlosť (MDR) a Pourcelotov index rezistencie (RI) v cievach pred fyzickou záťažou a hneď po fyzickej záťaži. Index rezistencie označuje veľkosť periférneho odporu. Býva vyjadrený v absolútnych číslach 0–1, kde 0 predstavuje žiadnu periférnu rezistenciu a 1 predstavuje maximálnu periférnu rezistenciu.

Predpokladom je, že ak autoregulačný mechanizmus nie je namáhaný, nebude vykazovať po štandardnej námahe signifikantné zmeny v indexe rezistencie vo vyšetrovaných cievach. Ale ak autoregulačný mechanizmus je dlhodobo namáhaný, tak pri ďalšej námahe v podobe záťažového testu (ZT) bude prekročená jeho schopnosť regulácie, čo sa môže prejaviť signifikantnými zmenami indexov rezistencie vo vyšetrovaných cievach.

CIEĽ PRÁCE

Cieľom tejto práce bolo zistiť, či je možné pomocou FDU stanoviť zvýšené riziko GON na základe detekcie zlyhania autoregulačných mechanizmov v hlave zrakového nervu pri GON. Cieľom bolo kvantifikovať rizikovú hodnotu RI v oblasti hlavy zrakového nervu v kľudovom štádiu a po telesnej záťaži vo vzťahu k prítom-

nosti GON – čo by mohlo umožniť predpokladať možný vznik GON a zabezpečiť tak včasnú terapiu.

MATERIÁL A METODIKA

V období rokov 1999–2005 boli hodnotené 2 základné skupiny pacientov. I. skupinu tvorilo 72 pacientov (144 očí) s glaukómovým poškodením zrakového nervu s vnútroočným tlakom v rozmedzí 14 torr. – 24 torr. II. skupina – kontrolná, pozostávala z 25 pacientov (48 očí) bez diagnózy glaukómu a bez známk poškodenia zrakového nervu s vnútroočným tlakom v rozmedzí 14 torr. – 20 torr. Kritériá pre stanovenie glaukómovej exkavácie okrem štandardného vyšetrenia terča zrakového nervu (TZN) oftalmoskopicky (17) boli: zmeny na terči zrakového nervu – atrofia fokálna, koncentrická, hĺbka a tvar cup disku, bledosť neuronálneho lemu, peripapilárne hemoragie, typ defektu neuronálnych peripapilárnych vlákien a prítomnosť peripapilárnej atrofie (20). II. skupina pozostávala z pacientov bez diagnózy glaukómu a bez známk poškodenia zrakového nervu s vnútroočným tlakom v rozmedzí 14 torr. – 20 torr. Zo súborov boli vylúčení pacienti s vnútroočným tlakom nad 24 torr., pacienti s primárnym glaukómom s uzatvoreným uhlom, pacienti so sekundárnym glaukómom, diabetici a nespoupracujúci pacienti.

Každý pacient bol komplexne oftalmologicky vyšetrený, vrátane vyšetrenia zorného poľa, gonioskopie. V prípade potreby bola realizovaná digitálna planimetria. Súčasne boli sledované krvný tlak, eventuálne Holterovo snímanie 24hod. krvného tlaku, podľa potreby elektrokardiogram. U všetkých pacientov boli hodnotené index rezistencie v arteria centralis retinae (ACR) – v mieste 5–10 mm pod USG zobrazením laminy cribriformis a v arteria ciliaris posterior (ACP) paraopticky. Údaje boli hodnotené pomocou FDU najskôr v kludovom štádiu (po 5 minútach v ľahu na lôžku) a bezprostredne po štandardizovanom záťažovom teste. Samotné snímanie prietokových parametrov trvalo približne 2–4 minúty.

U každého pacienta bol zmeraný krvný tlak, pulz a dopplerovské ultrazvukové vyšetrenie pred záťažovým testom a po záťažovom teste. Fyzická námaha bola sledovaná počtom pulzov krvného tlaku podľa záťažového zotavovacieho testu (Master test) – zmena pulzu, krvného tlaku po dosiahnutí takzvanej „tréningovej záťaže“ (tab. 1.). Fyzická námaha bola realizovaná drepmi (3). Kontraindikácie pre „tréningovú“ záťaž boli: akútna insuficiencia srdca, pulz väčší než 100/min., čerstvý infarkt myokardu, ťažká angína pectoris, vážne arytmie, akútna infekcia, aneurizma srdca a bradykardia pod 50 tepov za minútu. Všetky výsledky boli získané ešte pred eventuálnym nasadením oftalmologickej terapie.

Počas vyšetrení boli vypočítané indexy rezistencie v arteria centralis retinae a arteria ciliaris posterior pred a po záťažovom teste. Bola stanovená stredná hodnota so štandardnou odchýlkou pri jednotlivých rýchlostných parametroch a indexoch rezistencie a následne boli výsledky štatisticky spracované pomocou T testu s určením pravdepodobnosti s hodnotou 0,05.

Tab. 1. Počet pulzov krvného tlaku podľa záťažového zotavovacieho testu (Master test) po dosiahnutí tzv. „tréningovej“ záťaže vzhľadom k veku

VEK	≤19	20-29	30-39	40-49	50-59	≥60
Maximálna záťaž (počet pulzov / min.)	200	190	180	170	160	150
Tréningová záťaž (počet pulzov / min.)	150	140	130	120	110	100

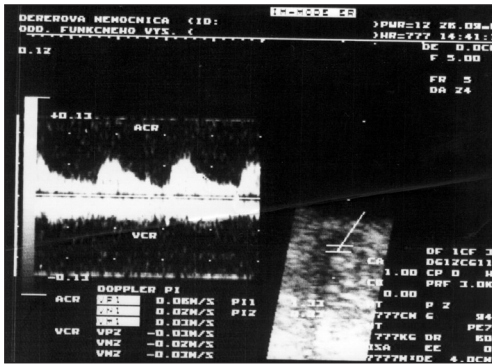
nota so štandardnou odchýlkou pri jednotlivých rýchlostných parametroch a indexoch rezistencie a následne boli výsledky štatisticky spracované pomocou T testu s určením pravdepodobnosti s hodnotou 0,05.

VÝSLEDKY

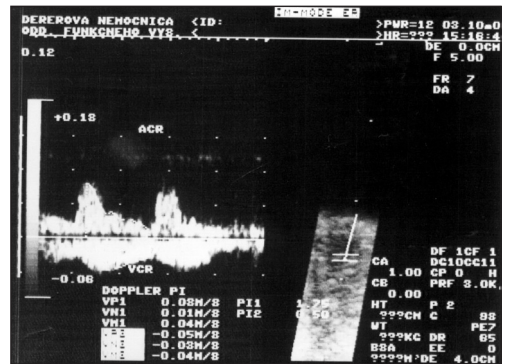
Priemerná hodnota rozdielu indexu rezistencie v arteria centralis retinae pred a po záťažovom teste v I skupine – pacienti s glaukómovým poškodením zrakového nervu bola $0,12 \pm 0,03$ (tab. 2.) (obr. 3., 4.) a priemerná hodnota rozdielu RI v arteria ciliaris posterior pred a po záťažovom teste bola $0,02 \pm 0,02$.

Priemerná hodnota rozdielu RI v arteria centralis retinae pred a po záťažovom teste v II skupine – zdraví probandi bola $0,02 \pm 0,01$ (tab. 3.) (obr. 1., 2.). Priemerná hodnota rozdielu RI v arteria ciliaris posterior pred a po záťažovom teste v II skupine – zdraví probandi bola $0,02 \pm 0,01$.

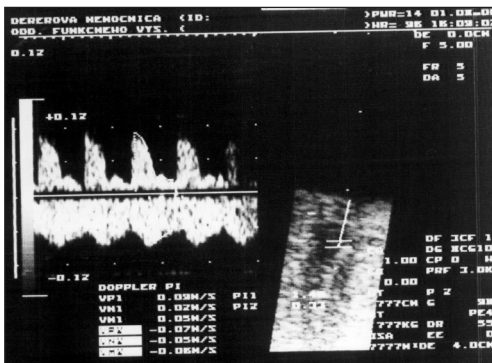
Indexy rezistencie v arteria ciliaris posterior nevykázali signifikantné rozdiely medzi jednotlivými skupinami (I. skupina – pacienti s GON, II. skupina – zdraví probandi) pred a po záťažovom teste. Tak isto neboli zistené signifikantné rozdiely v indexoch rezistencie v porovnaní medzi zdravými probandami a pacientmi s GON v prietokoch arteria ciliaris posterior. Obdobne nebola štatisticky významná odliš-



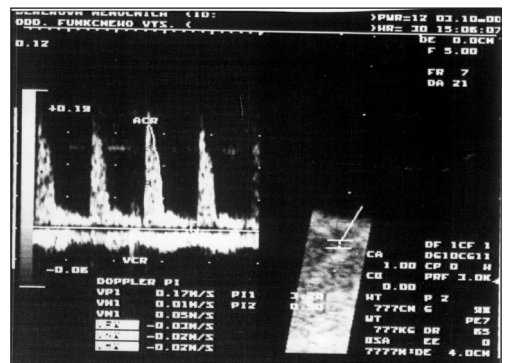
Obr. 1. Krivka spektrálnej analýzy v arteria centralis retinae u zdravého probanda pred záťažovým testom. 29-ročný pacient č. 1 – pravé oko



Obr. 3. Krivka spektrálnej analýzy v arteria centralis retinae u pacienta s glaukomatóznym poškodením zrakového nervu pred záťažovým testom. 36-ročný pacient č. 2 – pravé oko



Obr. 2. Krivka spektrálnej analýzy v arteria centralis retinae u zdravého probanda po záťažovom teste. 29-ročný pacient č. 1 – pravé oko



Obr. 4. Krivky spektrálnej analýzy v arteria centralis retinae u pacientov s glaukomatóznym poškodením zrakového nervu po záťažovom teste. 36-ročný pacient č. 2 – pravé oko

Tab. 2. Hodnoty indexov rezistencie v ACR - arteria centralis retinae a v ACP – arteria ciliaris posterior u pacientov s glaukomatóznym poškodením oka

Pacienti	ACR			ACP		
	G sine ZT	G + ZT	Rozdiel hodnôt rezistencie	G sine ZT	G + ZT	Rozdiel hodnôt rezistencie
Priemerná hodnota RI	0,78	0,88	0,12	0,73	0,75	0,02
Smerodajná odchýlka RI	± 0,07	± 0,06	± 0,03	± 0,03	0,05	0,02

G sine ZT: pacienti s glaukómovým poškodením zrakového nervu pred záťažovým testom, G + ZT: pacienti s glaukómovým poškodením oka po záťažovom teste.

Tab. 3. Hodnoty indexov rezistencie v Arteria centralis retinae a v Arteria ciliaris posterior u zdravých probandov

Pacienti	ACR			ACP		
	N sine ZT	N + ZT	Rozdiel hodnôt rezistencie	N sine ZT	N + ZT	Rozdiel hodnôt rezistencie
Priemerná hodnota RI	0,72	0,73	0,02	0,71	0,72	0,02
Smerodajná odchýlka RI	± 0,01	± 0,02	± 0,01	± 0,01	± 0,02	0,01

N sine ZT: probandi bez glaukómového poškodenia zrakového nervu pred záťažovým testom. N + ZT: probandi bez glaukómového poškodenia zrakového nervu po záťažovom teste.

nosť medzi indexami rezistencie v arteria centralis retinae u probandov bez GON a pacientov s GON v kludovom štádiu.

Štatisticky významná odlišnosť bola zistená medzi indexami rezistencie v arteria centralis retinae u pacientov s GON pred záťažovým testom – v kludovom štádiu a po záťažovom teste (tab. 4.).

Tab. 4. Štatistická významnosť porovnávaných súborov

POROVNÁVANÉ SÚBORY		ŠTATISTICKÁ SIGNIFIKANTNOSŤ	
		ACR	ACP
N sine ZT	N + ZT	> 0,05	> 0,05
G sine ZT	G + ZT	< 0,05	> 0,05
N sine ZT	G sine ZT	> 0,05	> 0,05
N + ZT	G + ZT	< 0,05	> 0,05
Rozdiel RI pred ZT a po ZT - N	Rozdiel RI pred ZT a po ZT - G	< 0,05	> 0,05

N sine ZT: probandi bez glaukómového poškodenia zrakového nervu pred záťažovým testom. N + ZT: probandi bez glaukómového poškodenia zrakového nervu po záťažovom teste. G sine ZT: pacienti s glaukómovým poškodením zrakového nervu pred záťažovým testom, G + ZT: pacienti s glaukómovým poškodením oka po záťažovom teste. ZT: záťažový test. N: zdraví probandi. G: pacienti s GON

Rozbor tab. 4. – pri porovnaní hodnôt indexov rezistencie ACR boli zistené: **nesignifikantné** rozdiely RI v ACR medzi skupinami:

- probandi bez GON a pacienti s GON pred fyzickou záťažou;
- probandi bez GON pred a po záťažovom teste;

signifikantné rozdiely RI v ACR medzi skupinami:

- probandi bez GON po záťažovom teste a pacienti s GON po záťažovom teste;–
- **pacienti s GON pred a po záťažovom teste.**

Hodnoty RI v ACP neboli vo všetkých prípadoch signifikantne rozdielne. Hodnoty nameraného TK pred záťažovým testom v oboch skupinách sú v tab. 5.

Tab. 5. Hodnoty systolického a diastolického tlaku, počet pulzov za minútu v oboch skupinách pred záťažovým testom

SKUPINA	SYSTOLICKÝ TLAK	DIASTOLICKÝ TLAK	POČET PULZOV
I.	70 – 120	40 – 80	56 – 72
II.	75 – 130	50 – 85	48 – 68

DISKUSIA

Glaukóm je v súčasnej dobe hodnotený ako syndróm progresívnej neuropatie zrakového nervu, charakterizovaný exkaváciou terča zrakového nervu, konsekutívnymi defektmi a ďalšími psychofyzikálnymi alteráciami. Jedným z rizikových faktorov glaukómu je zvýšený vnútroočný tlak (5, 9). Veľa pacientov s glaukomatóznym poškodením zrakového nervu nemá zvýšený vnútroočný tlak nad štatistickú normu. Tak isto veľa pacientov s glaukomatóznym poškodením zrakového nervu vykazuje progresiu glaukómu napriek zníženiu vnútroočného tlaku do štatisticky „fyziologického“ rozsahu.

Vzhľadom k tomu, že glaukómové poškodenie vzniká aj pri nízkom VOT, predpokladá sa, že VOT nie je jediným určujúcim faktorom (5, 18). Na základe týchto faktorov možno glaukóm charakterizovať aj ako prejav zvýšenej citlivosti – vulnerability TZN voči VOT. Zvýšená citlivosť je daná faktormi: vaskulárne faktory, myopia, rasa, pohlavie, genetické predispozície, pravidelné kolísanie krvného a vnútroočného tlaku počas 24 hodín. Pre vitalitu zrakového nervu je dôležitý relatívne konštantný krvný tok. To zabezpečuje autoregulácia, ktorej cieľom je zaistiť konštantný krvný tok, kapilárny tlak, nutričné zásobenie na vrchole zmien perfúzneho tlaku. Základným mechanizmom autoregulácie je regulácia tonusu terminálnych arteriol. Keď sa dilatujú – krvný tok stúpa, keď sa zúžia, krvný tok sa redukuje (napríklad pri hypertenzii). Dilatácia a konstriktoria terminálnych arteriol má však svoje hranice. Autoregulácia pracuje v určitom rozsahu. Po kritickom zvýšení alebo znížení perfúzneho tlaku autoregulácia zlyháva (19). Poškodenie autoregulácie môže byť spôsobené rôznymi faktormi: vekom, hypertenziou, diabetes mellitus, hypotenziou, arteriosklerózou, arteriosklerózou, vazospazmom a pravdepodobne lokálnymi vaskulárnymi endoteliálnymi chorobami. Autoregulácia má adaptačný charakter, preto pri dlhodobom zvýšení TK sa autoregulácia adaptuje. Riziko predstavuje práve náhle narušenie – prudké medikamentózne zníženie krvného tlaku, nocturnálna hypotenzia. Alderman (1) preukázal, že pokles TK náhle o viac ako 18 torr. spôsobuje myokardiálnu ischémiu.

Vzťahu výšky VOT a prietokových parametrov sa venovalo viacero autorov. Napríklad Chiou (10) porovnával prietokové parametre: MSR, MDR a RI pacientov s nízkotenzným glaukómom (NTG) pred laser-iridektomiou a po nej oproti zdravým probandom. Preukázal signifikantne vyššie hodnoty RI v ACR, ACP u pacientov s NTG pred operáciou oproti tým istým pacientom s NTG po operácii a zdravými probandami. Prietokové parametre v arteria ophthalmica (AO) sa ukázali ako nesignifikantne zmenené. Joos a kol. (12) stanovili ako základný predpoklad vzniku GON zlyhávanie autoregulácie pri glaukóme. Sledovali prietokové parametre v ACP zdravého oka pri fyziologickom VOT. Arteficiálne zvyšovali vnútroočný tlak tlačením na skléru na hodnotu 20–30–40 až 50 torr., a zároveň sledovali signifikantné zvýšenie RI v ACP pomocou FDU. Záver bol – neschopnosť zdravého oka zabezpečiť autoreguláciu krvného toku v ACP pri výraznom akútnom zvýšení VOT. Zlyhávaníu autoregulácie pri GON sa venovali aj Evans kol. (4). Sledovali u 20 pacientov s primárnym glaukómom s otvoreným uhlom a 20 zdravých probandov zmeny VOT, krvného tlaku a prietokové parametre – MSR, MDR a RI v ACR a v AO po 30 minútach sedenia a po 30 minútach ležania. Výsledkom bol signifikantný pokles RI v AO a v ACR u zdravých probandov. U pacientov s primárnym glaukómom s otvoreným uhlom (PGOU) došlo k signifikantnému poklesu RI iba v AO, nie v ACR. Výsledky autori prezentujú ako prejav zlyhávania autoregulácie v ACR počas zmien polohy tela a hlavy. Kaiser a kol. (14) sledovali distribúciu hodnôt prietokových parametrov v ACR, ACP, AO u zdravých probandov. Ich výsledky poukazujú na nerovnomerné rozdelenie prietokových parametrov podľa Gausovej krivky v populácii. Mnohé práce (2, 6, 7, 8, 11, 14, 15, 16) preukázali signifikantné zmeny prietokových parametrov v ACP a v ACR pri GON oproti fyziologickým hodnotám. Neboli však stanovené kritériá, podľa ktorých by bolo možné predpokladať, alebo priamo stanoviť diagnózu GON v iníciaálnom štádiu, kedy príznaky GON nie sú ešte klinicky prítomné.

Vzťah medzi VOT, krvným tlakom a hemodynamickými zmenami oka je veľmi obtiažne exaktné stanoviť, pretože pri FDU očnom vyšetrení nemôžeme zmerať lumen – preto z krvnej rýchlosti nemôžeme hodnotiť veľkosť krvného toku. Môžeme zaznamenať len aktuálnu prietokovú rýchlosť. Zvýšenie rýchlosti neznamená zvýšenie krvného toku (napríklad ak sa zúži lúmen cievy, zvýši sa rýchlosť, ale krvný tok sa nezmení alebo dokonca klesne). Iba v jednom bode môžeme vzájomne hodnotiť rýchlosť a veľkosť krvného toku – v mieste zúženia lúmenu, alebo tesne distálne od konstriktie. Preto samotné hodnotenie rýchlostných parametrov by pri tak multifaktoriálnom ochorení akým je glaukóm, nemalo signifikantný význam. Ale pokiaľ sa porovnávajú relatívne hodnoty u toho istého človeka v danom čase pred a po záťaži, je možné stanoviť rizikovú hodnotu, ktorá by mohla označovať zhoršenie autoregulačných mechanizmov. Vychádza sa z predpokladu, že ak autoregulačný mechanizmus nie je namáhaný, nebude vykazovať po štandardnej námahe signifikantné zmeny v indexu rezistencie vo vyšetrovaných cievach. Naopak, v prípade dlhodobého atakovania autoregulačného mechanizmu bude mať autoregulácia menšiu, alebo žiadnu rezervu pre ďalšiu záťaž. To sa môže prejavíť rozdielom indexov rezistencie v niektorých orbitálnych cievach pred a po štandardizovanej záťaži.

V našom súbore hodnoty prietokových parametrov v arteria ciliaris posterior pri nízkotenznom glaukóme neboli štatisticky významne odlišné od fyziologických noriem pred záťažovým testom. Tak isto neboli signifikantne odlišné hodnoty pred a po záťažovom teste u zdravých probandov. Niektoré práce popisujú signifikantné rozdiely indexov rezistencie v arteria ciliaris posterior pri arteficiálne, alebo patologicke zvýšenom vnútroočnom tlaku nad 26 torr. S lineárnym zvyšovaním vnútroočného tlaku sa lineárne zvyšuje aj index rezistencie v arteria ciliaris posterior (12, 13).

Námahové testy patria k dôležitým vyšetreniam pri kardiovaskulárnych ochoreniach. Podľa účelu ich možno deliť na námahové – sledovanie jednotlivých parametrov počas záťaže a zotavovacie – zmeny telesných funkcií po telesnej záťaži (Masterov test – schodový námahový test), pri ktorých sa hodnotí pulz, krvný tlak a elektrokardiogram. Kontraindikáciami sú insuficiencia srdca, pulz väčší než 100/min., čerstvý infarkt myokardu, ťažká angina pectoris, vážne arytmie, akútny infekt a aneurizmy veľkých ciev a bradykardia pod 50/min. Vplyv telesnej záťaže sa hodnotí po dosiahnutí tzv. „tréningovej frekvencie srdca“ – pulz v pokoji + 60 % (frekvencia srdca počas maximálnej námahy mínus pulz v pokoji – vzhľadom k veku). Z tejto hodnoty sa určuje 75 % maximálnej frekvencie pre určitý vek.

Z dôvodu multifaktoriálnosti glaukomatózneho poškodenia zrakového nervu sa v tejto práci venovala pozornosť iba glaukomatóznemu poškodeniu zrakového nervu pri vnútroočnom tlaku v rozmedzí 14–24 torr.

ZÁVER

Pre určenie rizika glaukomatózneho poškodenia zrakového nervu podľa našich doterajších výsledkov **nie sú smerodajné:**

- index rezistencie v arteria ciliaris posterior pred a po záťažovom teste
- index rezistencie pred záťažovým testom v arteria centralis retinae

Pre určenie rizika glaukomatózneho poškodenia zrakového nervu podľa našich doterajších výsledkov **je smerodajný:**

- **Rozdiel hodnôt** indexu rezistencie v arteria centralis retinae pred záťažovým testom a po záťažovom teste.

LITERATÚRA

1. Alderman, M.H., Ooi, W.L., Madharan, S.: Treatment induced blood pressure reduction and the risk of myocardial infarction. *JAMA*, 262, 1989: 920–924.
2. Bresson-Dumont, H., de Bray, J.M., B'echetoille, A.: Color Doppler ultrasonography of short para-optic ciliary arteries in vascular glaucoma. *J Fr Ophthalmol*, 22, 1999, 7: 743–748.
3. Dieška, D. a kol.: Vnútročné lekárstvo 4. Osveta, Martin, 1990, 489 s.
4. Evans, D.W., Harris, A., Garrett, M., et al.: Glaucoma patients demonstrate faulty autoregulation of ocular blood flow during posture change. *Br J Ophthalmol*, 83, 1999, 7: 809–813.
5. Flammer, J.: To What Extend Are Vascular Factors Involved in the Pathogenesis of glaucoma? Ocular blood flow Glaucoma Meeting, Karger, Basel, 1996, s. 12–39.
6. Galasi, F., Nuzzaci, G., Sodi, A., et al.: Possible correlations of ocular blood flow parameters with intraocular pressure and visual-field alterations in glaucoma; a study by means of color doppler imaging. *Ophthalmologica*, 208, 1994, 6: 304–308.
7. Gherghel, D., Orgul, S., Gugleta, K., et al.: Relationship between ocular perfusion pressure and retrobulbar blood flow in patients with glaucoma with progressive damage. *Am J Ophthalmol*, 130, 2000, 4: 454–460.
8. Gillies, W.E., Brooks, A.M., Scott, M., et al.: Comparison of colour Doppler imaging of orbital vessels in elderly compared with young adult patients. *N Z J Ophthalmol*, 27, 1999, 3-4: 173–175.
9. Greve, E. L., Duijijm, F.A., Geijssen, H.C.: Risk Factors in glaucoma. Nitric Oxide and Endothelin in the Pathogenesis of glaucoma. Lippincott-Raven, Philadelphia, 1998, 263 s.
10. Chiou, H.J. et al.: Ultrasound of perioptic vessels in glaucoma. *J Ultrasound Med*, 18, 1999: 295–302.

11. **Chung, H.S., Harris, A., Evans, D.W., et al.:** Vascular aspects in the pathophysiology of glaucomatous optic neuropathy. *Surv Ophthalmol.*, 43, 1999, Suppl. 1: 43–50.
12. **Joos, K.M., Kay, M.D., Pillunat, L.E., et al.:** Effect of acute intraocular pressure changes on short posterior ciliary artery. *Br. J. Ophthalmol.*, 83, 1999, 1: 33–38.
13. **Kaiser, H.J., Schoetzau, A., Flammer, J.:** Blood-flow Velocities of the Extraocular Vessels in Normal Volunteers. *Am. J. Ophthalmol.*, 122, 1996, 3: 364–370.
14. **Kaiser, H.J., Schoetzau, A., Stumpfig, D., et al.:** Blood-flow Velocities of the Extraocular Vessels in Patients with High-tension and Normal-tension Primary Open-angle Glaucoma. *Am. J. Ophthalmol.*, 123, 1997, 3: 320–327.
15. **Kondo, Y., Niwa, Y., Yamamoto, T., et al.:** Retrobulbar hemodynamics in normal-tension glaucoma with asymmetric visual field change and asymmetric ocular perfusion pressure, *Am. J. Ophthalmol.*, 129, 2000, 6: 728–733.
16. **Nicolela, M.T., Drance, S.M., Rankin, S.J., et al.:** Color Doppler imaging in patients with asymmetric glaucoma and unilateral visual field loss. *Am. J. Ophthalmol.*, 121, 1996, 5: 502–510.
17. **Oláh, Z.:** Prehľad oftalmológie v tabuľkách so slovníkom. Impro, Bratislava, 1996, 143 s.
18. **Pillunat, L.E.:** Vasoactive Stimuli and Visual Field Modulations. Oxide and Endothelin in the Pathogenesis of glaucoma. Lippincott-Raven, Philadelphia, 1998, 263 s.
19. **Pournaras, C.J.:** Autoregulation of Oculars Blood Flow. Ocular blood flow Glaucoma Meeting, Karger, Basel, 1996, 226 s.
20. **Shields, M.B.:** Textbook of Glaucoma. Williams & Wilkins, 1992, Baltimore, 682 s.

MUDr. Jozef Čmelo, PhD, MPH
Očná – neurooftalmologická ambulancia
Limbova 5
833 05 Bratislava
Slovenská republika

OZNÁMENÍ

Apelujeme na všetky prispievatele časopisu Česká a slovenská oftalmologie, aby ve svých publikáciách **neopomíjeli citovať domáci autory**. Prispívá to k mezinárodnému hodnotení českej odbornej literatúry.

Redakce

OZNÁMENÍ

Prof. MUDr. Rozsival, CSc., byl jmenován členem redakční rady časopisu **Ocular Surgery News Europe/Asia – Pacific Edition**, který má k dispozici 34 200 oftalmologů v 24 zemích. Je to další příležitost pro naše oftalmology, kde publikovat své výsledky.

Blahopřejeme!