

---

# Chirurgické řešení submakulární hemoragie v kombinaci s tkáňovým aktivátorem plazminogenu (kazuistické sdělení)

---

Korda V., Dúbravská Z., Hejčmanová D., Rozsival P.

Oční klinika FN, Hradec Králové,  
přednosta prof. MUDr. Pavel Rozsival, CSc.

---

## Souhrn

Autoři prezentují možnosti operace rozsáhlé submakulární hemoragie u pacienta po těžkém úrazu oka s krvácením do sklivce a pod sítnici. Kombinace vitrektomie s aplikací tkáňového aktivátoru plazminogenu do subretinálního prostoru umožní lépe rozpustit koagulovanou krev a tak usnadnit její odstranění. Tento způsob řešení při správném postupu sníží poškození retinální tkáně a tím zachová funkce fotoreceptorů. Ve sdělení je prezentován výsledek operačního zákroku u 22letého muže, kdy při hemoftalmu a submakulární hemoragii byl během vitrektomie použit tkáňový aktivátor plazminogenu, který během několika minut rozpustil koagulovanou hemoragii, a tak usnadnil její úplné odstranění ze subretinálního prostoru.

**Klíčová slova:** subretinální hemoragie, tkáňový aktivátor plazminogenu, subretinální chirurgie

## Summary

**Surgical Treatment of Submacular Hemorrhage Combined with Tissue Plasminogen Activator (a Case Report)**

Authors present the possibilities of extensive submacular hemorrhage surgery in a patient after serious eye injury with bleeding into the vitreous and underneath the retina. The combination of vitrectomy with tissue plasminogen activator application into the subretinal space allows better to dissolve the coagulated blood and facilitates its removal. This procedure with correct operation technique decreases the damage of the retinal tissue and consequently preserves the photoreceptors' function. In this report, a result of surgical treatment in a 22 years old man is presented. In the presence of intravitreal bleeding and submacular hemorrhage, during the vitrectomy the tissue plasminogen activator was used, which during few minutes dissolved the already coagulated hemorrhage and facilitated its whole removal from the subretinal space.

**Key words:** subretinal hemorrhage, tissue plasminogen activator, subretinal surgery

*Čes. a slov. Oftal., 62, 2006, No. 4, p. 275–279*

---

---

## ÚVOD

---

Subretinální hemoragie se vyskytuje v souvislosti s různými očními chorobami včetně věkem podmíněné makulární degenerace, očního histoplasmózového syndromu, ale i úrazu oka nebo jako komplikace vitreoretinální chirurgie [2]. Ačkoliv u většiny pacientů se spontánně zlepší zraková ostrost a submakulární hemoragie se vstřebává, řada studií uvádí, že prognóza neléčené submakulární hemoragie je velmi špatná [1]. Histologická vyšetření na zvířatech prokázala, že subretinální krvácení způsobí ireversibilní poškození sítnice již během 24 hodin po vzniku hemoragie. Poznatky o toxickém účinku subretinálního krvácení vedly výzkumníky k většímu zájmu v hledání metod, které by zaručily navrácení či záchranu zraku u pacientů s tímto typem postižení. Pokusy léčit masivní subretinální hemoragii v souvislosti s věkem podmíněnou makulární degenerací se soustředily hlavně na subretinální chirurgii [11]. Výsledky těchto operací však byly neuspokojivé. Chirurgické odstranění sražené subretinální hemoragie přes velkou retinotomii může způsobit následné odchlípení sítnice a proliferativní vitreoretinopatii [13]. Při odstraňování sraženiny adheující k okolním fotoreceptorům dochází dále k jejich poškození trakcí při pásaži sraženiny ze subretinálního prostoru. Výsledná zraková ostrost je pak při této technice často velmi nízká [15].

Současné studie se zabývají účinkem předoperačního či peroperačního použití fibrinolytické látky – lidského tkáňového aktivátoru plazminogenu (TPA) u těchto stavů, avšak definitivní rozhodnutí o léčebném účinku těchto látek zůstává ve stadiu výzkumů [6]. Samotné chirurgické řešení je indikováno vzhledem k vysokému procentu peroperačních a pooperačních komplikací pouze u pacientů s malou subretinální hemoragií. Stále více je doporučována kombinace peroperační fibrinolysy sražené subretinální krve lidským tkáňovým aktivátorem a následně chirurgická drenáž těchto hemoragií [8].

---

## VLASTNÍ POZOROVÁNÍ

---

Jedná se o 22letého muže, který byl v březnu 2005 odeslán na Oční kliniku v Hradci Králové ze spádového očního oddělení k chirurgickému ošetření tržné rány bulbární spojivky a semipenetrující rány skléry pravého oka. Pacient byl v práci v den přijetí uhozen silikonovým „jezdcem“ (k navádění nití) do pravého oka, nevěděl, jak byl velký vlastní úlomek, udával bolestivost a náhlou ztrátu vidění. V OP světelná projekce správná, pohyb, korekce nelepší. V OL 6/6 naturálně, NT OP 12 torrů, NT OL 14 torrů. Klinicky: OP edém a hyperémie horního víčka, exkoriace kůže horního víčka, bulbus volně pohyblivý všemi směry, ve středním postavení, temporálně penetrující rána spojivky a semipenetrující rána skléry, není patrná penetrace, na rohovce se temporálně barví fluoresceinem defekt epitelu, rohovka zasedlá, striáta, na dně přední komory krev a rozptýlené krevní elementy, duhovka překrvená, zornice užší, čočka in situ. Dále pro nález na předním segmentu nelze diferencovat.

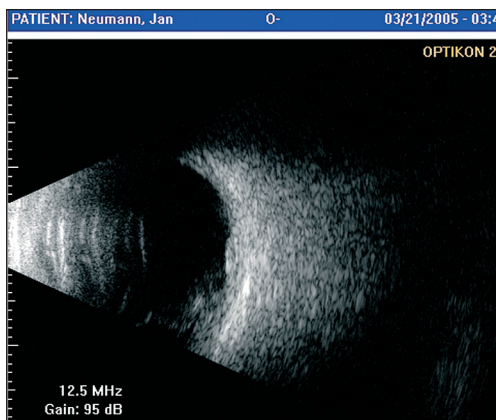
V den přijetí byla provedena revize sklerární rány a sutura tržně zhmožděné rány bulbární spojivky. Po zklidnění nálezu na předním segmentu byl druhý den vyšetřen fundus s nálezem parciálního hemoftalmu a rozsáhlé submakulární hemoragie zasahující až zevně od arkád (obr. 1). Na B scanu zadního pólu byla patrná ele-

vace sítnice v makule na podkladě krvácení v subretinálním prostoru (obr. 2). O týden později pacient podstoupil vitrektomii, retinotomii temporálně od makuly a aplikaci TPA (Actilyse®) do subretinálního prostoru. Po vstříknutí naředěného TPA přes retinotomii jsme pozorovali bezprostřední rozpuštění koagulované hemoragie. Poté jsme Charlesovým odsávačem vypláchli subretinální prostor od zbytků rozpuštěné hemoragie, plošně elevovanou sítnici přiložili dekalinem, okraje retinotomie ošetřili laserovou baráží a vyměnili za vzduch a za expanzivní plyn.

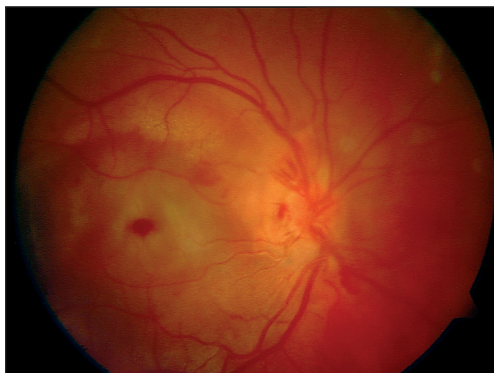Tři měsíce po operaci byl nález na předním segmentu bez patologického nálezu, sklivcová dutina čirá, sítnice ležela v celém rozsahu, v centrální krajině subretinálně uložený jizevnatý pruh z ruptury choroidey (obr. 3).

Nejlepší korigovaná zraková ostrost 6/60, NT 18 torr. Pacient subjektivně spokojen.

## DISKUSE

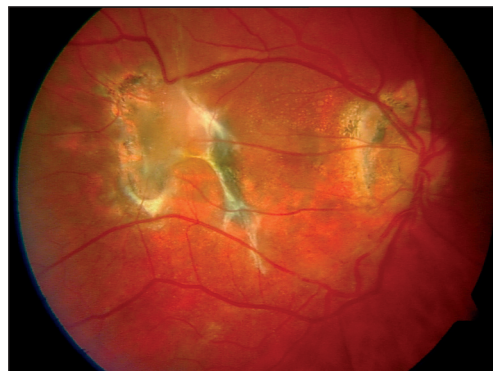


Obr. 1. B scan subretinální hemoragie s elevací sítnice



Obr. 2. Barevné foto submakulární hemoragie po traumatu před operací

Průběh onemocnění při submakulární hemoragii, zvláště takové, která je spojena s věkem podmíněnou makulární degenerací nebo s traumatem oka je velmi závažný stav [1, 2]. Glatt [6] popisoval ireverzibilní poškození sítnice králíků 24 hodin po vzniku subretinální hemoragie. Na druhé straně sítnice kočky se zdá být podstatně odolnější, subretinální hemoragie způsobila těžkou degeneraci vnitřní a zevní vrstvy sítnice během 7 až 14 dnů [12]. Fibrin se zdá být hlavním faktorem v přímém a časném poškození sítnice. Avšak první publikace o mechanickém odstranění subretinálního koagula u lidí vykazovaly velmi špatné výsledky zrakové ostrosti [3, 14, 15].



Obr. 3. Barevné foto fundu po operaci

V současné době použití TPA se zdá být užitečným pomocníkem při chirurgické drenáži těchto hemoragií [8, 11, 13]. Lewis [10] informoval ve své práci o způsobu peroperační fibrinolýzy submakulární hemoragie pomocí TPA a chirurgické drenáži nesražené krve. V jeho skupině 24 očí mělo zlepšení zrakové ostrosti po chirurgickém zákroku 20 očí (83 %), 8 očí (33 %) dosáhlo zrakovou ostrost 6/60 nebo lepší. V podskupině 16 očí se submakulární hemoragií, která trvala kratší dobu než 7 dnů, 8 očí (50 %) dosáhlo zrakovou ostrost 6/60 a lepší. Kamei s spol. [8] publikovali podobné výsledky, kdy z 22 léčených očí mělo 15 (68 %) zrakovou ostrost 6/60 a lepší. Autoři zdůrazňují význam použití perfluorokarbonu pro zlepšení drenáže liquifikované subretinální krve. Na druhé straně Ibanez [7] informoval o neúspěšných výsledcích chirurgické intervence v případech subretinální hemoragie u věkem podmíněné makulární degenerace. Přidání TPA se nezdá být významné pro zlepšení zrakových funkcí při chirurgické intervenci. Podobně Lewis [10] současně ukázal, že použití TPA před chirurgickou excizí subfoveolární membrány nemá funkční ani anatomický vliv na výsledek u očí s věkem podmíněnou makulární degenerací. Nicméně, oči se subretinální hemoragií větší než 50 % velikosti léze nebo postihující centrum fovey byly ze studie vyřazeny.

Je všeobecně známo, že pacienti s masivní submakulární hemoragií mají těžkou ztrátu zraku [2]. Na výslednou zrakovou ostrost má větší vliv tloušťka hemoragie než její průměr. Čím větší je tloušťka hemoragie, tím horší jsou výsledky léčby. Je známo, že mechanické poškození neurosenzorické sítnice a retinálního pigmentového epitelu během manipulace při odstraňování subretinální hemoragie zvyšuje neúspěch vitreoretinální chirurgie [8, 10]. Peroperační použití TPA má několik výhod, hlavně zkracuje dobu trvání operace a to tím, že způsobí okamžitou fibrinolýzu. Rozpuštěné krevní koagulum se podstatně lépe odstraní ze subretinálního prostoru a tím se zmenší mechanické poranění fotoreceptorů během chirurgické drenáže. Nicméně neexistují zatím studie, které by určily, jak dlouho má zůstat TPA v subretinálním prostoru, aby byla dosažena optimální fibrinolýza. V současné době na vitreoretinálních pracovištích stoupá zájem o intravitreální injekci TPA k provedení fibrinolýzy subretinální hemoragie. Coll a spol. [4] informovali ve své práci o urychlení vstřebání subretinální hemoragie na králíčích modelech po aplikaci intravitreální injekce TPA. Kimura a spol. [9] použili tuto techniku u 6 pacientů s věkem podmíněnou makulární degenerací a dosáhli u všech pacientů úplnou fibrinolýzu.

---

## ZÁVĚR

---

Aplikace TPA do subretinálního prostoru při vitrektomii pro hemoftalmus a koagulovanou submakulární hemoragii je účinná metoda, která zajistí rychlé zlepšení zrakových funkcí.

---

## LITERATURA

---

1. **Avery, R., L., Fekrat, S., Hawkins, B.S., et al.:** Natural history of subfoveal subretinal hemorrhage in age-related macular degeneration. *Retina*, 16, 1996: 183–189.
  2. **Bennett, S. R., Blodi, C. F., Folk, J. C., et al.:** Factors prognostic of visual outcomes in patients with subretinal hemorrhage. *Am. J. Ophthalmol.*, 109, 1990: 33–37.
-

3. **De Juan, E., Machamer, R.:** Vitreous surgery for hemorrhagic and fibrous complications of age-related macular degeneration. *Am. J. Ophthalmol.*, 105, 1988: 25–29.
4. **Coll, G. E., Sparrow, J. R., Marinovic, A., et al.:** Effect of intravitreal tissue plasminogen activator on experimental subretinal hemorrhage. *Retina*, 15, 1995: 319–326.
5. **Glatt, H., Machamer, R.:** Experimental subretinal hemorrhage in rabbits. *Am. J. Ophthalmol.*, 94, 1982: 762–773.
6. **Chaudhry, N. A., Mieler, W. F., Han, D. P., K. et al.:** Preoperative use of tissue plasminogen activator for large submacular hemorrhage. *Ophthalmic Surg Lasers*, 30, 1999: 176–180.
7. **Ibanez, H. E., Williams, D. F., Thomas, M. A., et al.:** Surgical management of submacular hemorrhage. *Am. J. Ophthalmol.*, 113, 1995: 62–69.
8. **Kamei, M., Tano, Y., Maeno, T., et al.:** Surgical removal of submacular hemorrhage using tissue plasminogen activator and perfluorocarbon liquid. *Am. J. Ophthalmol.*, 121, 1996: 267–275.
9. **Kimura, A. E., Reddy, C. V., Folk, J. C., et al.:** Removal of subretinal hemorrhage facilitated by preoperative intravitreal tissue plasminogen activator. *Retina*, 14, 1994: 83–84.
10. **Lewis, H., Resnick, S. C., Flannery, J. G., et al.:** Tissue plasminogen activator treatment of experimental subretinal hemorrhage. *Am. J. Ophthalmol.*, 111, 1991: 197–204.
11. **Lim, J. I., Drews-Botsch, C., Sternberg, P. J., et al.:** Submacular hemorrhage removal. *Ophthalmology*, 102, 1995: 1393–1399.
12. **Toth, C. A., Morse, L. S., Hjelmand, L. M., et al.:** Fibrin directs early retinal damage after experimental subretinal hemorrhage. *Arch. Ophthalmol.*, 109, 1991: 723–729.
13. **Vander, J. F.:** Tissue plasminogen activator irrigation to facilitate removal of subretinal hemorrhage during vitrectomy. *Ophthalmic Surg., Lasers*, 23, 1992: 361–363.
14. **Vander, J. F., Federman, J. L., Greven, C., et al.:** Surgical removal of massive subretinal hemorrhage associated with age-related macular degeneration. *Ophthalmology*, 98, 1991: 23–27.
15. **Wade, E. C., Flynn, H. W., Olsen, K. R., et al.:** Subretinal hemorrhage management by pars plana vitrectomy and internal drainage. *Arch. Ophthalmol.*, 108, 1990: 973–978.

*MUDr. Vladimír Korda, Ph.D.*  
*Oční klinika FN*  
*Sokolská 581*  
*500 05 Hradec Králové*  
*e-mail: kordav@lfhk.cuni.cz*

## **Nabídka práce ve Švédsku**

Hledáme lékařské specialisty v oboru oftalmologie pro práci ve švédském veřejném zdravotnictví.

### **Nabízíme:**

Smlouvu na dobu neurčitou, intenzivní kurz jazyka hrazený a honorovaný zaměstnavatelem, kurz také pro partnera/ku, zorganizujeme a zaplatíme přestěhování, pomoc při shánění ubytování a škol pro děti.

***Pro více informací se obračejte na e-mail***

***info@medicarrera.com***

***nebo volejte na +34 933173715***