

Makulární oblast u pacientů s glaukomem

Hrnčířová K., Hornová J., Cihelková I.

Oční klinika FN Královské Vinohrady a 3. LF UK, Praha,
přednosta prof. MUDr. P. Kuchynka, CSc.

Souhrn

Cíl: posoudit možné využití HRT II a OCT 3 pro detekci a monitorování glaukomových změn v makulární oblasti

Metodika: v retrospektivní studii jsme sledovali soubor 65 očí (13 zdravých a 52 s primárním glaukomem otevřeného úhlu) u 36 pacientů. Všichni pacienti prošli kompletním oftalmologickým vyšetřením zahrnujícím vyšetření vizu, biomikroskopii fundu, počítačovou perimetrii, HRT II a jedenáct pacientů bylo vyšetřeno také pomocí OCT 3. Zorné pole jsme testovali na HFA (Humphrey Field Analyzer) perimetru pomocí „full threshold test“ (30-2). U zorného pole jsme hodnotili foveolární citlivost a foveolární citlivost vztaženou k věku. Hlavu optického nervu jsme vyšetřili a následně hodnotili pomocí HRT II. V temporální oblasti jsme sledovali vrstvu retinálních nervových vláken (t-RNFL) a Cup Shape Measurement (t-CSM). Vyšetření makuly jsme provedli na OCT 3. Sledovali jsme tloušťku fovey, tloušťku vnitřní a vnější makuly, průměrnou tloušťku makuly a celkový objem makuly.

Výsledky: se zhoršováním zorného pole jsme zaznamenali pokles vizu i foveolární citlivosti. Z výsledků vyšetření na HRT II jsme dále pozorovali celkové snižování hodnot t-RNFL a zvyšování koeficientu t-CSM, což odpovídá úbytku nervových vláken a prohlubování exkavace v temporální oblasti hlavy optického nervu. Průměrná tloušťka makuly a celkový objem makuly na OCT 3 vykazují celkový pokles hodnot s progresí změn v zorném poli.

Závěr: s progresí změn zorného pole u pacientů s primárním glaukomem otevřeného úhlu dochází i ke zhoršování nálezu v makulární oblasti. Změny zjištěné při subjektivním vyšetření a projevující se jako mírný pokles vizu při vyšetření na Snellenových optotypech či jako pokles foveolární citlivosti na HFA lze objektivně prokázat na HRT II i OCT 3.

Klíčová slova: foveolární citlivost, glaukom otevřeného úhlu, HRT II, makulární oblast, OCT 3

Summary

Macular Area with the Glaucoma Patients

Purpose: to evaluate the possible use of HRT II and OCT 3 for detection and monitoring of glaucoma changes in the macular area.

Methods: in the retrospective study 65 eyes (13 healthy and 52 with primary open angle glaucoma) of 36 patients have been monitored. All patients underwent complete ophthalmologic examination including visual acuity testing, biomicroscopy of fundus, computer perimetry, HRT II and eleven patients were examined using OCT 3. The visual field has been tested on HFA (Humphrey Field Analyzer) using the full threshold test 30-2. Foveolar sensitivity and foveolar sensitivity compared to the age have been evaluated. The optic nerve head has been examined and subsequently evaluated using HRT

II. The retinal nerve fiber layer (t-RNFL) and Cup Shape Measurement (t-CSM) in the temporal area have been monitored. The macula has been examined on OCT 3. Foveolar thickness, inner and outer macular thickness, average macular thickness and aggregate macular volume have been monitored.

Results: decrease of the visual acuity and foveolar sensitivity have been registered with the deterioration of the visual field. Further general decrease of the value of t-RNFL and increase of the t-CSM index have been registered from the results of the HRT II examinations. This corresponds to decrease of the nerve fibers and excavation deepening in the temporal area. Average macular thickness and total macular volume examined on OCT 3 demonstrate aggregate decrease of values with the progressive changes in the visual field.

Conclusion: with the progressive visual field changes with the open angle glaucoma patients occurs also deterioration of finding in the macular area. Changes discovered using the subjective examination and expressed as a slight decrease of the visual acuity as well as decrease of the foveolar sensitivity on HFA can be objectively proved using HRT II and OCT 3.

Key words: foveolar sensitivity, open angle glaucoma, HRT II, macular area, OCT 3

Čes. a slov. Oftal., 62, 2006, No. 3, p. 224–229

ÚVOD

Glaukom je chronická, progresivní a ireverzibilní neuropatie optiku, jejímž hlavním patologickým procesem je ztráta retinálních gangliových buněk a jejich vláken [6]. Funkční vyšetření makuly prokázalo snižování centrální adaptace nejen s věkem, ale i akceleraci těchto změn u pacientů s glaukomem [3]. Mnohé studie ukazují, že funkční ztráty předcházejí někdy až o 5 let gangliové poškození retinální vrstvy nervových vláken [1]. Jak uvádí Zeimer et al., ke ztrátě retinálních gangliových buněk dochází také na zadním pólu, kde se tyto buňky mohou podílet z 30–35 % na retinální tloušťce v makulární oblasti. Zeimer také uvádí, že mezi ztrátou retinální tloušťky zadního pólu a zrakovými funkcemi existuje významná souvislost [7].

Velikost a anatomické rozložení retinálních gangliových buněk se mění v celém zadním pólu. Přibližně 50 % retinálních gangliových buněk se nachází v makulární oblasti, ve vzdálenosti 4–5 mm od fovey [1].

Cílem naší práce je funkčně i morfologicky prokázat, že u pacientů s primárním glaukomem otevřeného úhlu dochází současně jak ke zhoršování zorného pole tak i nálezu v makulární oblasti, a zároveň i zjistit jaké jsou možnosti hodnocení makulární oblasti na přístrojích Heidelberg Retinal Tomograph II (HRT II) a Optical Coherence Tomography 3 (OCT 3) a jaká je možnost objektivně diagnostikovat glaukom v této oblasti.

METODIKA A SLEDOVANÁ SKUPINA

Naše studie zahrnovala 65 očí dospělých, dobře spolupracujících lidí (23 mužů a 13 žen). Průměrný věk vyšetřované skupiny byl 52,9 let. Vyšetřovaní jedinci

byli zdraví, bez závažnějších celkových onemocnění. Sledované oči byly dosud zdravé, nebo se stabilním primárním glaukomem otevřeného úhlu. Všichni pacienti prošli kompletním oftalmologickým vyšetřením zahrnujícím vyšetření vizu, biomikroskopii fundu, počítačovou perimetrii, HRT II. Jedenáct pacientů bylo vyšetřeno také pomocí OCT 3.

Zorné pole bylo testováno na HFA (Humphrey Field Analyzer) perimetru pomocí „full threshold test“ (30–2). Hodnotili jsme foveolární citlivost a foveolární citlivost vztaženou k věku. Sledované oči byly rozděleny vzhledem ke změnám zorného pole (Aulhornové klasifikace) do šesti skupin označených 0–V. Skupinu 0, dále užívanou jako referenční, tvořilo

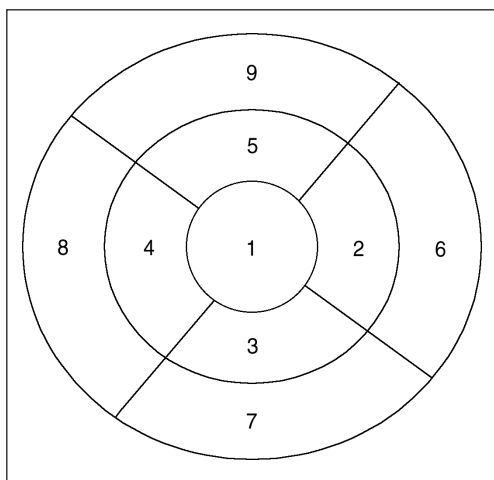
Tab. 1

Skupina	0	I	II	III	IV	V
Počet očí	13	13	13	13	12	1
Vizus	1	1	0,95	0,92	0,68	0,028
Foveol. citlivost v dB	36,2	35,85	32,8	33,46	29,83	0

13 zdravých očí. Zastoupení v dalších skupinách je patrné z tabulky 1, přičemž do skupiny V bylo zařazeno pouze jedno oko. Všichni vyšetřovaní měli stabilní a adekvátní výsledky vyšetření zorného pole, bez kvalitativních chyb.

Hlava optického nervu byla vyšetřena a následně hodnocena pomocí HRT II. V temporální oblasti jsme sledovali parametry vrstvy retinálních nervových vláken (t-RNFL) a Cup Shape Measurement (t-CSM).

Vyšetření makuly bylo provedeno na OCT 3. Námi sledované parametry byly tloušťka fovey, tloušťka vnitřní a vnější makuly, průměrná tloušťka makuly a celkový objem makuly. Výpočet těchto parametrů je založen na 6mm retinální mapové analýze makuly. Mapa je složená z devíti sektorových měření tloušťky ve třech koncentrických kruzích s poloměrem 1, 3 a 6 mm. Plochu vznikající mezi vnějším (6 mm) a středním (3 mm) kruhem označujeme jako vnější kruh, resp. vnější makulu, plochu



Obr. 1 Mapa makulární tloušťky – tři koncentrické kruhy o poloměru 1, 3 a 6 mm. Plochu 1 tvoří fovea, plochy 2 až 5 tvoří vnitřní makulu, plochy 6 až 9 tvoří vnější makulu.

mezi středním (3 mm) a vnitřním (1 mm) kruhem označujeme jako vnitřní kruh, resp. vnitřní makulu. Každý kruh je rozdělený na čtyři kvadranty: superiorní, inferiorní, nazální a temporální. Centrální plocha ohraničená vnitřním kruhem tvoří foveu (obr. 1).

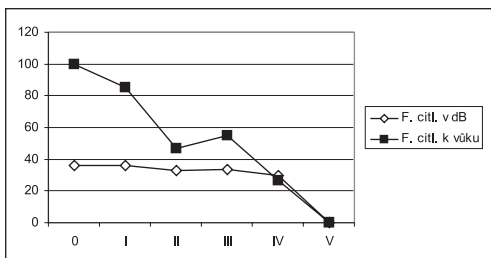
Vyšetření provedená na HRT II a na OCT 3 nebyla ovlivněna změnami v optických médiích ani jiným poškozením terče zrakového nervu (TZN) ani makuly. Všechna vyšetření na HFA, HRT II a OCT 3 byla provedena ve stejném časovém období, tj. během jednoho měsíce.

VÝSLEDKY

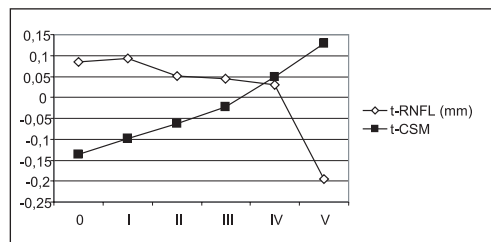
Jak je vidět z tabulky 1, se zhoršováním zorného pole klesá jak vizus, tak

i foveolární citlivost. Zatímco mezi referenční skupinou a skupinou I není patrný žádný pokles vizu a pokles foveolární citlivosti je pouze nepatrný, mezi stadii I-II jsou již rozdíly patrné a mezi stadii III-IV je pokles vizu a foveolární citlivosti nejvýraznější. Graf 1 zobrazuje snižování foveolární citlivosti a zejména statistickou analýzu foveolární citlivosti vztažené k věku.

Z výsledků vyšetření na HRT II (graf 2) je zřejmý úbytek nervových vláken v temporální oblasti papily, kde se nachází i makulární svazeček.



Graf 1. Foveolární citlivost a statistická analýza foveolární citlivosti vztažené k věku

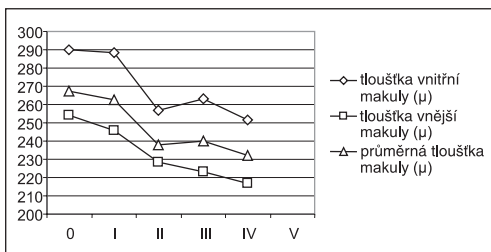


Graf 2. Vrstva retinálních nervových vláken a cup shape measurement v temporální oblasti papily měřené na HRT II

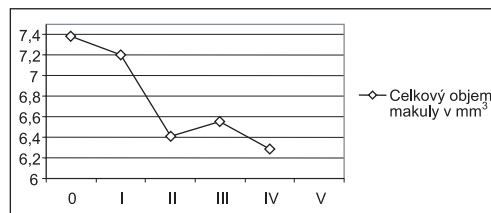
Hodnoty parametru t-RNFL se celkově snižují, přestože mezi referenční skupinou a stadiem I je zřejmý nepatrný nárůst. Mezi stadii I-II dochází k výraznějšímu poklesu a tento trend zůstává zachován i v následných stadiích. Ve stadiu V pak dosahuje dokonce i výrazné záporné hodnoty. Nutno podotknout, že tato poslední hodnota nemusí mít všeobecně vypovídající charakter, protože v této skupině bylo vyšetřeno pouze jedno oko.

Zvyšování koeficientu CSM v temporální oblasti odpovídá prohlubování exkavace a postižení makulárního svazečku. Tento index má pro TZN u zdravých očí vyšší zápornou hodnotu (graf 2), postupně s progresí změn na TZN i v zorném poli se hodnota zvětšuje (snižuje se záporná hodnota) a ve stadiu III se blíží k nule. Z grafu je patrné progredující zhoršování (zvyšování) koeficientu CSM s postupujícími změnami zorného pole. V pokročilých stadiích IV a V dosahuje tento koeficient pak hodnoty kladné.

Průměrná tloušťka makuly (graf 3) a celkový objem makuly (graf 4) na OCT 3 vykazuje celkový pokles hodnot s progresí změn v zorném poli. Nejmarkantnější úbytek je zaznamenán mezi stadiem I–II.



Graf 3. Tloušťka makuly měřená na OCT 3



Graf 4. Objem makuly měřený na OCT 3

DISKUSE

Glaukom je komplexní multifaktoriální onemocnění charakterizované typickým poškozením terče zrakového nervu a změnami zorného pole, které je obvykle, ale ne vždy, spojeno s elevací nitroočního tlaku [1]. Početné experimentální a klinické studie ukázaly, že vrstva retinálních nervových vláken u glaukomu atrofuje. Poškození této vrstvy a papily zrakového nervu často předchází změnám zorného pole. Existují mnohé moderní zobrazovací techniky vytvořené za účelem snímání terče zrakového nervu. Použití OCT 3 pro diagnostiku glaukomu je zatím na počátku zkoumání, nicméně dle Leunga se optická koherentní tomografie pro hodnocení tloušťky vláken ukázala být reprodukovatelná a spolehlivá jak u zdravých, tak i u glaukomových očí [5].

Makula je charakteristická nejvyšší hustotou gangliových buněk s maximem 750–1100 μm od centra fovey. Ztráta gangliových buněk u glaukomu může vyústit ve snížení makulární buněčnosti a makulární tloušťky [5]. U onemocnění glaukomem Zeimer pozoroval úbytek gangliových buněk a tloušťky nervových vláken na zadním pólu [7]. Z našich výsledků je také patrný pokles průměrné tloušťky makuly, tloušťky vnější i vnitřní makuly s progresí glaukomu. Vzhledem k tomu, že přibližně 50 % retinálních gangliových buněk se nachází v makulární oblasti ve vzdálenosti 4–5 mm od fovey [1], zdá se být nejspolehlivější sledování tloušťky vnější makuly. U tohoto parametru je zřejmá prakticky lineární závislost, zatímco u zbylých dvou parametrů tomu tak není (graf 3). Podle Leunga mohou měření provedená za využití skenu o poloměru 6 mm centrovaného na foveu dobře pokrýt superiorní a inferiorní arkuátní vlákna směřující k temporální části papily zrakového nervu. Blízká vzdálenost k temporální peripapilární oblasti by mohla vést k vyšší senzitivitě detekce glaukomu v 6milimetrové oblasti [5]. Z našeho vyšetření na HRT II je patrný pokles RNFL a nárůst CSM hodnot v temporální oblasti terče zrakového nervu s progresí změn ZP, což odpovídá snižování tloušťky makuly, zejména pak její vnější části. I Greenfield et al. již demonstrovali, že makulární tloušťka byla výrazně nižší ve skupině glaukomových očí než ve skupině očí zdravých. Dále tvrdí, že měření makulární tloušťky by mohlo mít klinický význam pro diagnostiku glaukomu a detekci změn [1].

Lederer et al. i Zeimer et al. se shodují, že hodnoty makulárního objemu klesají s pokročilostí glaukomu [7, 4]. Lederer et al. poukazují na významné snížení makulárního objemu měřeného pomocí OCT 3 u časného a pokročilého glaukomu, nikoli však u suspektního [4]. Naše výsledky shodně demonstrovají jak významnou korelaci mezi makulárním objemem a jeho úbytkem v časných stádiích (I–II) a pokročilých stádiích glaukomu, kdy makulární objem klesá nejradikálněji, tak i minimální rozdíly makulárního objemu mezi referenční skupinou a iniciálními časnými změnami u glaukomu. Lederer dále tvrdí, že makulární objem by mohl představovat hodnotný ukazatel pokročilosti glaukomu a stát se tak objektivním, kvantitativním parametrem pro hodnocení glaukomu [4].

Někteří autoři však upozorňují i na možné nevýhody diagnostiky glaukomu za použití OCT 3 a HRT II. Velikost sklerálního kanálu, tvar terče zrakového nervu a počet nervových vláken a jejich uspořádání vedou k tomu, že normální konfigurace terče zrakového nervu se široce mění v normální populaci, což může ztížit detekci časných glaukomových změn [7]. Zeimer et al. také upozorňují na nedostatečnou korelaci mezi glaukomovým poškozením zadního pólu a ztrátou nervových vláken na

terči zrakového nervu [7]. V neposlední řadě je při vyšetření makuly pomocí OCT 3 pro diagnostiku glaukomu nutné vzít v úvahu nejen věk, ale i jiná onemocnění, která postihují nebo se manifestují na makule, resp. mění tloušťku makuly (např. diabetes mellitus či makulární degenerace) [2].

Mapování retinální tloušťky může představovat jedinečnou metodu pro detekci a monitorování časných změn na zadním pólu v případě, že testování zorného pole tyto změny neprokázalo [7].

ZÁVĚR

Z našich výsledků je patrné, že s progresí změn zorného pole u pacientů s primárním glaukomem otevřeného úhlu dochází i ke zhoršování nálezu v makulární oblasti. K určení jeho rozsahu lze využít různé metody. Změny zjištěné při subjektivním vyšetření a projevující se jako mírný pokles vizu při vyšetření na Snellenových optotypech či jako pokles foveolární citlivosti na HFA lze objektivně prokázat na HRT II i OCT 3.

LITERATURA

1. **Greenfield, D., Bagga, H., Knighton, R.:** Macular thickness changes in glaucomatous optic neuropathy detected using optical coherence tomography. *Arch. Ophthalmol.*, 121, 2003: 41–46.
2. **Guedes, V., Schuman, J. S., Hertzmark, E. et al.:** Optical coherence tomography measurement of macular and nerve fiber layer thickness in normal and glaucomatous human eyes. *Ophthalmol.*, 110, 2003: 177–189.
3. **Hornová, J.:** Centrální adaptace u pacientů s glaukomem. *Čs Oftalmol.*, 41, 1985, 2: 70–75.
4. **Lederer, D. E., Schuman, J. S., Hertzmark, E. et al.:** Analysis of macular volume in normal and glaucomatous eyes using optical coherence tomography. *Am. J. Ophthalmol.*, 135, 2003 : 838–843.
5. **Leung, Ch., Chan, W., Jung, W. et al.:** Comparison of Macular and Peripapillary Measurements for the Detection of Glaucoma. *Ophthalmol.*, 112, 2005: 391–400.
6. **Quigley, H. A., Dunkelberger, G. R., Green, W. R.:** Retinal ganglion cell atrophy correlated with automated perimetry in human eyes with glaucoma. *Am. J. Ophthalmol.*, 107, 1989: 453–464.
7. **Zeimer, R., Asrami, S., Zou, S. et al.:** Quantitative detection of glaucomatous damage at the posterior pole by retinal thickness mapping. *Ophthalmol.*, 105, 1998: 224–231.

*MUDr. Klára Hrnčířová
Oční klinika FNKV a 3. LF UK
Šrobárova 50
100 34 Praha 10*