

Radiální neurotomie optiku u kmenové okluze vena centralis retinae (kazuistiky)

Kolář P., Vlková E., Vysloužilová D.

Oční klinika Fakultní nemocnice a Lékařské fakulty
Masarykovy univerzity, Brno, přednosta prof. MUDr. Eva Vlková, CSc.

Souhrn

Základním cílem této práce je představit kazuistické sdělení 2 pacientů s prognosticky velmi nepříznivou ischemickou formou centrální venózní okluze s velmi nízkou předoperační nejlepší korigovanou zrakovou ostrostí, u kterých byla provedena radiální neurotomie optiku cestou pars plana vitrektomie.

Radiální neurotomie optiku (RNO) byla provedena u 2 pacientů s prognosticky velmi nepříznivou ischemickou formou centrální venózní okluze (CVO) cestou pars plana vitrektomie (PPV) v nazálním okraji terče mezi nazálními retinálními cévními arkádami speciálně designovaným nožem (Spaide CRVO knife) ve shodě s metodikou popsanou Opremcakem. Operace byla doplněna peelingem epiretinálních membrán a vnitřní limitující membrány za pomoci barvení trypanovou modří (Membrane blue). Obě oči byly vzhledem k nekomplikovanému průběhu operace ponechány bez vnitřní tamponády.

RNO představuje chirurgickou léčebnou metodu vyhrazenou pro prognosticky nepříznivé ischemické CVO. Klíčovou roli v patofyziologii vlastní RNO hraje nejen zrušení kompartmentového syndromu, ale i urychlení tvorby kolaterálního chorioretinálního oběhu, což jsme pozorovali i u našich dvou pacientů.

Nejlepší korigovaná zraková ostrost (NKZO) se u prvního pacienta zlepšila z hodnoty 1/50 na hodnotu 3/50, u druhé pacientky z hodnoty 1/50 na hodnotu 5/30. U obou pacientů se výrazně resorbovaly retinální hemoragie a edém, vymizela dilatace venózního řečiště a resorboval se edém zrakového nervu. Oblast jizvy po neurotomii zůstala klidná bez známek retinální a choroidální neovaskularizace.

Autoři prezentují na vlastním kazuistickém sdělení efektivitu RNO u 2 pacientů postižených prognosticky nepříznivou ischemickou formou CVO. RNO se zdá být nadějnou metodou vhodnou k léčbě prognosticky nepříznivých ischemických forem CVO.

Klíčová slova: centrální venózní okluze, radiální neurotomie optiku

Summary

Radial Neurotomy of the Optic Nerve Disc in Central Retinal Vein Occlusion (Case Reports)

The basic aim of this paper is to introduce the case reports of two patients with the ischaemic form of the central vein occlusion with very low preoperative best-corrected visual acuity (BCVA) and with very unfavorable prognosis, treated by means of radial neurotomy of the optic nerve disc (RNO) during the pars plana vitrectomy (PPV).

Radial neurotomy of the optic nerve disc (RNO) was performed in two patients with ischaemic form of the central vein occlusion with very unfavorable

prognosis during the pars plana vitrectomy in the nasal part of the rim of the optic nerve disc between nasal retinal vascular arcades with specially designed knife (Spaide CRVO knife), as described by Opremcak. The surgery was supplemented with the peeling of the epiretinal membranes and inner limiting membrane, using the Membrane blue. Both eyes were due to uncomplicated course of the operations left without the inner tamponade.

RNO represents surgical treating method reserved for ischaemic CRVO with unfavorable prognosis. The key role in the pathological physiology of the RNO plays not only the breaking of the compartment system, but also acceleration of the collateral chorioretinal circulation, as we observed in both of our patients.

The BCVA in the first patient improved from 1/50 (0.02 or 3/150) to 3/50 (0.06 or 20/333), and in the second one from 1/50 (0.02 or 3/150) to 5/30 (0.17 or 20/120). In both patients, the retinal hemorrhages and the edema markedly resorbed, the dilatation of the venous vessels disappeared as well as the edema of the optic nerve disc. The region of the scar after the neurotomy remained quiet without signs of retinal or choroidal neovascularizations.

The authors demonstrate on their own case reports the efficacy of the RNO in two patients with prognostically unfavorable ischaemic form of the BRVO. The RNO seems to be a promising method suitable for the treatment in prognostically unfavorable ischaemic forms of the BRVO.

Key words: central retinal venous occlusion, radial neurotomy of the optic nerve disc.

Čes. a Slov. Oftal., 61, 2005, No. 5, p. 321–329

ÚVOD

Retinální venózní okluzivní choroba je poměrně častým retinálním cévním onemocněním. Incidence onemocnění velmi kolísá, zejména ve vztahu k úrovni terapie celkových chorob, které mají úzký patofyziologický vztah ke vzniku venózních okluzí. Podle publikovaných údajů je incidence okluzí 2/1000 osob starších 40 let. U osob starších 65 let je to pak 5/1000 [6]. Z těchto údajů zcela jasně vyplývá význam věkového faktoru, tak jako je tomu u většiny vaskulárních onemocnění [5]. Centrální venózní okluze (CVO) je považována za jednu z častých příčin ztráty zraku u pacientů starších 50 let [5, 31, 32].

Základními rizikovými faktory, které vedou ke vzniku retinální venózní okluze, jsou především systémová hypertenze, diabetes mellitus, glaukom otevřeného úhlu, přidavnými faktory mohou být zvýšená hodnota hematokritu a viskozity krevní plazmy. Méně častými celkovými onemocněními, která bývají asociována s venózní okluzí, jsou srpkovitá anémie, homocystinémie, stenóza arterie carotis, karotido-kavernózní píštěl, užívání orálních kontraceptiv, kokainu a amfetaminu [9, 33].

Podle charakteristického klinického obrazu se dají rozlišit dva základní typy venózních okluzí: 1. větвовá, kdy je postižena jedna, nebo dvě větve retinálního cévního systému a za 2. kmenová (centrální) retinální venózní okluze, kdy je postižen přímo kmen centrální žíly.

Pro klinický obraz větвовé venózní okluze (VVO) je charakteristický výskyt proměnlivého množství retinálních hemoragií a vatovitých ložisek podél postižených cévních arkád s doprovodným edémem neuroretiny. Pokud jsou postiženy nazální cévní arkády, onemocnění probíhá asymptomaticky a může se projevit až vznikem

sekundárního neovaskulárního glaukomu nebo hemoftalmu. Pokud jsou postiženy temporální cévní arkády, dochází podle lokalizace k většímu či menšímu snížení zrakové ostrosti na základě retinálního edému a hemoragií. Velmi důležitým faktem je rozlišení, zda se jedná o ischemickou, nebo non-ischemickou formu VVO. Rozlišení mezi nimi je možné za použití fluorescenční angiografie (FA). Pokud je zóna non-perfuze na FA menší než 5 papilárních diametrů (PD), hovoříme o non-ischemické formě VVO [3].

Pro klinický obraz CVO je charakteristický výskyt povrchových a hlubokých retinálních hemoragií a vatovitých exsudátů, které vybíhají od zrakového nervu směrem do periferie. Zrakový nerv je neostře ohraničen s větším či menším prosáknutím a dilatací cévních kmenů na jeho povrchu. Dále je přítomen makulární edém různého stupně. Správná diagnóza této základní klinické jednotky nečiní zpravidla problémy.

Co se týká stupně závažnosti nálezu můžeme CVO rozdělit na 3 podjednotky [9]: 1. hrozící či počínající CVO. Pro tuto jednotku jsou charakteristické tranzientní poruchy vizu. Na retině můžeme diferencovat dilataci venózního cévního systému s málo četnými izolovanými retinálními hemoragiemi a mírným prodloužením retinálního cirkulačního času na FA. 2. Středně rozvinutá CVO je charakteristická větší poruchou zrakové ostrosti většinou na hodnotě 5/50, do periferie se vyskytujícími retinálními hemoragiemi, prodloužením retinálního cirkulačního času na FA. V makule bývá přítomen cystoidní makulární edém a je vyjádřen i edém zrakového nervu. Nitrooční tlak (NT) postiženého oka je většinou nižší než oka druhého na podkladě váznoucí perfuze řasnatého tělesa. 3. Těžká venózní okluze je charakteristická těžkou poruchou zrakové ostrosti většinou pod hodnotu 5/50. Bývá přítomen relativní aferentní pupilární defekt, splývající povrchové a hluboké retinální hemoragie, neostře ohraničení s prominencí okrajů terče zrakového nervu a vysoký cystoidní makulární edém (CME). Charakteristickým znakem je taktéž ztráta retinální transparence na podkladě splývajících hemoragií a retinálního edému. Je významně prodloužen retinální cirkulační čas a jsou přítomny obrovské zóny non-perfuze. Pokud jsou tyto oblasti podle FA větší než 5 PD, hovoříme o ischemické formě CVO [31, 32]. Na FA jsou přítomny známky průsaku barviva kolem velkých retinálních cévních svazků charakteristickým pro CME. Makulární krajina bývá na OCT řezech až nekolicanasobně ztlustělá s charakteristickými cystoidními prostory.

Přirozený vývoj CVO je variabilní, ale víceméně koreluje se stupněm okluze, který je patrný iniciálně [23, 24, 34]. Někteří z pacientů s lehkou, či středně těžkou CVO vykazují kompletní regresi zrakových funkcí s normalizací retinálního nálezu v průběhu několika měsíců [32,36]. Pacienti se závažnějším nálezem vykazují velmi pozvolný ústup retinálního postižení a nekompletní regresi ztracených zrakových funkcí [32, 36]. Prognosticky příznivější je z tohoto hlediska výskyt kolaterálních cév v oblasti hlavy zrakového nervu, který progresi všech forem CVO zlepšuje [28]. K progresi z non-ischemické do ischemické formy CVO dochází asi v 10–20 % případů [15]. Po kompletním vstřebání retinálních hemoragií bývá v makulární krajině u pacientů s CVO přítomen většinou zbytkový edém s dilatací kapilárního řečiště. Tento může mít až charakter chronického CME s formací lamelárních, nebo kompletních makulárních děr, případně epiretinálních membrán. Často bývá přítomen různý stupeň atrofie pigmentového epitelu sítnice (PE), která je další příčinou nekompletní zrakové restituace při CVO. Pouze asi 20 % nemocných dospěje ke vzniku duhovkových neovaskularizací a sekundárního neovaskulárního glaukomu. Tato komplikace se většinou vyvine do 3–4 měsíců od vzniku ischemické CVO [20, 26].

Riziko vzniku CVO na druhém oku je asi 10–15 % a je více pravděpodobná

u pacientů s diabetes mellitus, polycytémií, či makroglobulinémií. Prognóza výsledné zrakové ostrosti u pacientů mladších 50 let je lepší, než u starších pacientů [5, 34, 36].

Základními patofyziologickými mechanismy, které vedou obecně ke vzniku venózní okluze, jsou: 1. zpomalení krevního toku cévou, 2. porucha systému hemokoagulace ve smyslu zvýšené pohotovosti ke koagulaci a za 3. porušení cévní stěny.

Přestože se předpokládá při vzniku větrové okluze patofyziologický podíl atreriální insuficience, nebyl pokusy na zvířatech potvrzen [22]. VVO je možno vyvolat pouhým zúžením venózního segmentu v místě arterio-venózního (A-V) křížení [12, 25]. Na základě histologických vyšetření byl shledán jako kauzální příčina VVO venózní trombus v místě A-V křížení. Primárním postižením u VVO je tedy na základě těchto údajů tvorba venózního trombu se sekundární kapilární a arteriální manifestací. Je prokázána taktéž role společné adventicie v místě A-V křížení, která může vést k redukci venózního lumen až o 33 % [8].

Patofyziologie CVO není zcela objasněna. Za základní patofyziologický moment vzniku CVO byl považován vznik venózního trombu v oblasti lamina cribrosa [10, 11]. Podle novějších poznatků je z patofyziologického hlediska nejrizikovější oblast těsně přiléhající k lamina cribrosa. Tato oblast má charakter síta, které neposkytuje pouze oporu strukturám zrakového nervu, ale limituje taktéž pohyby a posunu optiku s cílem chránit struktury nervových svazků.

Základním rizikovým faktorem je zde především společná adventicie obou cév. Taktéž předozadní posuny lamina cribrosa společně s aterosklerotickými změnami ve stěně cév vedou k zúžení žilního lumen a vzniku trombu na podkladě výrazně turbulentního toku postihujícího endoteliální cévní výstelku.

U mladších pacientů se zdá být venózní okluze způsobena primárním postižením optického nervu a změny na venózního systému jsou proto sekundární. Pro toto postižení se vžil termín papiloflebitida. CVO může být v těchto případech spojena i s celkovými stavy jako jsou gravidita, užívání perorálních kotraceptiv, neuritida optiku a ulcerující kolitida [7, 16, 17, 18].

Pokud se týká medikamentózní terapie CVO, neexistují přesvědčivé publikace o její efektivitě ve smyslu ovlivnění přirozeného průběhu onemocnění. Pilotní studie s antiagregancii nebo hemodilucí neprokázaly statisticky významný efekt [13, 35]. Intravenózní aplikace streptokinázy vede ke zvýšení rizika intravitreálního krvácení, a proto není již dnes používána [25]. Role systémové aplikace steroidů u mladých pacientů je taktéž kontroverzní, protože mnoho z nich mělo dobrý výsledek i bez jejich aplikace. Někteří autoři doporučují panretinální fotokoagulaci zejména pro oči s ischemickou formou CVO, zatímco jiní neshledali pozitivní efekt ve smyslu prevence retinálních neovaskularizací a sekundárního neovaskulárního glaukomu [4, 14, 19, 29]. Výsledky Central Vein Occlusion Study (CVOS) přesvědčivě neprokázaly efekt ve smyslu zamezení vzniku duhovkových a retinálních neovaskularizací při použití časně panretinální laserové fotokoagulace (PLK). Tato studie identifikovala 4 základní rizikové faktory spojené s vyšším výskytem neovaskularizací: 1. velké zóny non-perfuze na FA, 2. velké množství retinálních hemoragií, 3. krátkou dobu trvání CVO, 4. mužské pohlaví sledovaného subjektu [29, 30]. Studie CVOS neprokázala příznivý efekt PLK před vznikem duhovkových a retinálních neovaskularizací. U 20 % časně léčených pacientů došlo po PLK ke vzniku neovaskularizací na duhovce a v úhlu. Dále studie CVOS neprokázala statisticky významný efekt mřížkové fotokoagulace pro CME ve smyslu zachování, nebo zlepšení ZO [1, 3, 4, 29, 30].

V roce 2001 byla Opremcakem a kol. publikována práce o chirurgické terapii

prognosticky nepříznivých ischemických CVO metodou radiální neurotomie optiku (RNO) [21]. RNO byla zpočátku přijímána se skepsí a rozpaky, ale během doby si na odborném fóru vydobyla své místo a nyní si s postupem času a dalšími příznivými publikovanými výsledky [27, 28] získává stále více zastánců.

Nervová vlákna a tepenné zásobené prochází v oblasti výstupu z očního bulbu velmi úzkým sklerálním kanálem. Tato oblast má charakter síta s pevnou vazivovou kostrou a funguje podle Opremcaka jako kompartment, který zabraňuje druhotné dilataci centrální sítnicové žíly při rozvoji CVO. Radiální incize sklerálního okraje zrakový nerv uvolňuje ze sevření a dekomprese centrální sítnicové věny poté umožňuje snazší uvolnění trombu doprovázené rekanalizací centrální žíly a zlepšuje a urychluje tím krevní průtok [21, 27, 28].

Alterace krevního toku ve zrakovém nervu jsou velmi obtížně vyšetřitelné. Spaide a kol. uvádějí, že pouze samotná FA nepřináší dostatek informací o krevním zásobení hlavy zrakového nervu a doporučují její kombinaci s indocyaninovou angiografií [28].

Základním patofyziologickým mechanismem, kterým RNO funguje, není pouze uvolnění výše uvedeného kompartmentu, ale i umožnění vzniku chorioretinálního kolaterálního oběhu. Zde spatřují výše jmenovaní autoři kardinální význam RNO [28].

Předmětem sdělení je kazuistika 2 pacientů s prognosticky velmi nepříznivou ischemickou formou CVO s velmi nízkou předoperační ZO, u kterých byla provedena RNO cestou PPV.

MATERIÁL A METODIKA

Po komplexním oftalmologickém vyšetření zahrnujícím stanovení nejlepší korigované zrakové ostroty (NKZO), měření NT, vyšetření fundu v arteficiální mydriáze, OCT vyšetření makuly a FA podstoupili oba nemocní RNO.

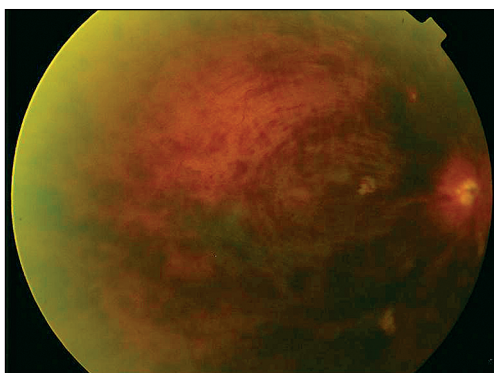
RNO byla provedena cestou PPV v nazálním okraji terče mezi nazálními retinálními cévními arkádami speciálně designovaným nožem (Spaide CRVO knife) ve shodě s metodikou popsanou Opremcakem [21]. Operace byla doplněna peelingem epiretinálních membrán (EM) a vnitřní limitující membrány (VLM) po předchozím obarvení trypanovou modří (Membrane blue). Obě oči byly vzhledem k nekomplikovanému průběhu operace ponechány bez vnitřní tamponády.

Na konci sledovacího období byl každý z pacientů vyšetřen stejnou metodikou jako při vstupním vyšetření (hodnota NKZO, NT, vyšetření fundu v arteficiální mydriáze, OCT makuly a FA).

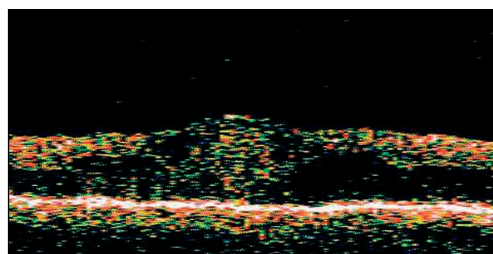
KAZUISTIKY

Prvním pacientem byl 61letý muž, léčený hypertonik, udávající asi 2 měsíce trvající výrazný pokles vizu pravého oka. Osobní anamnéza byla kromě esenciální arteriální hypertenze bezvýznamná. V oční anamnéze dominovala pouze lehká hypermetropie.

Při iniciálním vyšetření na našem pracovišti byla NKZO pravého oka 1/50, levého oka 5/5. NT byl v normě. Na fundu pravého oka byla patrna ischemická CVO s množstvím splývajících retinálních hemoragií, výrazným retinálním edémem a ojedinělými měkkými vatovitými exsudáty. Předoperační nález pravého oka dokumentuje obr. 1. OCT nález z makuly pravého oka dokumentoval vysoký edém neuroretiny (800 μ m) s mnohočetnými intraretinálními hemoragiemi, jak je patrné z obr. 2. Na FA jsme prokazovali rozsáhlé zóny non-perfuze zasahující téměř celou plochu fundu s výrazným průsakem barviva v pozdních fázích. Na fundu levého oka byl fyziologický nález, vyjma hypertenzního postižení cév s výrazně pozitivními fenomény křížení a aterosklerotickými změnami ve stěně tepen.

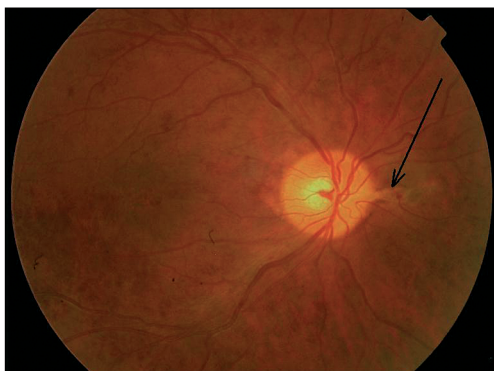

Obr. 1. Předoperační nález prvního pacienta

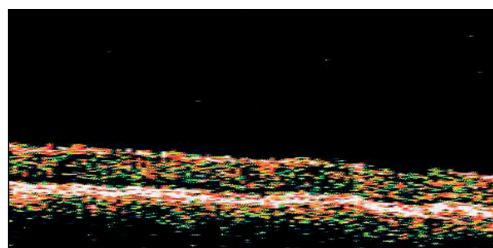


Obr. 2. Předoperační OCT nález prvního pacienta

Pacient podstoupil na pravém oku nekomplikovanou RNO za pomoci Spaideho nože při nazálních okraji disku doplněnou peelingem EM a VLM. Již v prvních pooperačních dnech byl pozorován ústup retinálního edému a hemoragií v makule. Za 6 měsíců byla hodnota NKZO pravého oka 3/50, retina byla pouze s ojedinělými hemoragiemi, makula bez edému a retina kompletně přiložena. Pooperační nález pravého oka 6 měsíců po RNO dokumentuje obr. 3. Pacient subjektivně velmi kladně hodnotil zlepšení NKZO na pravém oku. NT byl korigován pomocí lokálně aplikovaného B-blokátoru. Makulární tloušťka na OCT vyšetření byla 300 μ m, jak je vidět na obr. 4. FA již neprokazovala zóny non-perfuze a nebyl již patrný průsak barviva stěnami retinálních cév.



Obr. 3. Pooperační nález prvního pacienta, šipka znázorňuje místo neurotomie



Obr. 4. Pooperační OCT nález prvního pacienta

Druhou pacientkou byla 65letá žena, léčená hypertonička, udávající pokles vizu levého oka v délce trvání asi 6 měsíců. V osobní anamnéze byl kromě esenciální arteriální hypertenze zjištěn i diabetes mellitus 2. typu kompenzovaný pouze dietou. Oční anamnéza byla kromě lehké hypermetropie bezvýznamná.

Při iniciálním vyšetření na našem pracovišti byla NKZO pravého oka 5/5, levého oka 1/50. NT byl v normě. Na fundu levého oka byla patrna ischemická CVO s množstvím splývajících retinálních hemoragií, výrazným retinálním edémem a ojedinělými měkkými vatovitými exsudáty. OCT nález z makuly levého oka dokumentoval vysoký edém neuroretiny (650 μm) s mnohočetnými intraretinálními hemoragiemi. Na FA jsme prokazovali rozsáhlé zóny non-perfuze zasahující oblast přesahující svou velikostí daleko 5 PD s výrazným průsakem barviva v pozdních fázích. Na fundu pravého oka byl fyziologický nález, vyjma hypertenzního postižení cév.

Pacientka podstoupila na levém oku nekomplikovanou RNO za pomoci Spaideho nože s peelingem EM a VLM. Již v průběhu prvního pooperačního týdne byl pozorován ústup retinálního edému a hemoragií v makule. Za 6 měsíců byla hodnota NKZO levého oka 5/30, na retině byly přítomny pouze málo četné retinální hemoragie a makula byla prosta edému. Pacientka subjektivně velmi kladně hodnotila zlepšení NKZO a vymizení rušivých skotomů v zorném poli. NT byl v normě. Makulární tloušťka na OCT vyšetření byla 240 μm . FA již neprokazovala zóny non-perfuze a byl patrný zbytkový průsak barviva stěnami retinálních cév.

DISKUSE

RNO představuje chirurgickou léčebnou metodu vyhrazenou pro prognosticky nepříznivé ischemické CVO. Velmi důležitou roli v patofyziologii RNO nehraje pouze uvolnění sklerálního tunelu, kterým prochází zrakový nerv (zrušení kompartmentového efektu) [21], ale podle posledních sdělení v odborné literatuře i vznik chorioretinálních kolaterál v oblasti neurotomie optiku [27, 28]. Tyto mají poté zásadní podíl na vytvoření kolaterálního venózního oběhu v oblasti výstupu zrakového nervu.

Ve shodě s těmito sděleními jsme u našich pacientů pozorovali již během prvních pooperačních dnů a týdnů výrazné zlepšení klinického nálezu doprovázené také zlepšením NKZO. Tento průběh by se při ponechání stavu přirozené reparaci nedal předpokládat.

Klíčovou roli v patofyziologii vlastní RNO hraje jednak zrušení kompartmentového syndromu, ale i urychlení tvorby kolaterálního chorioretinálního oběhu, což jsme pozorovali i u našich dvou pacientů.

Základní pooperační komplikací, která je v odborné literatuře u RNO popisována, je tvorba subretinální choroidální neovaskulární membrány (SNM) v místě RNO popisovaná Bakrim a kol. [2]. Výskyt SNM byl popsán u jednoho pacienta 8 měsíců po RNO nazálně v oblasti neurotomie. Membrána byla úspěšně léčena argonovým laserem klasickou splývavou laserovou fotokoagulací [2]. Další popisovanou komplikací je časně či pozdně sklivcové krvácení. Má obvykle dobrou prognózu a spontánně se během několika týdnů resorbuje [2]. U našich dvou pacientů jsme žádnou z výše jmenovaných komplikací v průběhu jejich sledovacího období neznamenali.

ZÁVĚR

Autoři prezentují na vlastním kazuistickém sdělení efektivitu RNO u 2 svých pacientů postižených prognosticky nepříznivou ischemickou formou CVO.

RNO se zdá být nadějnou metodou vhodnou k léčbě prognosticky nepříznivých ischemických forem CVO, u kterých nelze očekávat při přirozeném průběhu uspokojivý klinický nálezn. RNO umožňuje pacientům stabilizaci či lehké zlepšení NKZO a brání vzniku pozdních komplikací jako jsou sekundární neovaskulární glaukom a neresorbující se sklivcové krvácení doprovázené v mnoha případech trakční amocí sítnice.

Podpořeno grantem IGA NK 7730-3

LITERATURA

1. **Akiba, J., Kado, M., Kakehashi, A., et al.:** Role of the vitreous in posterior segment neovascularization in central retinal vein occlusion. *Ophthalmic Surg.*, 22, 1991: 498–502.
2. **Bakri, S. J., Beer, P. M.:** Choroidal neovascularization after radial optic neurotomy for central retinal vein occlusion. *Retina*, 24, 2004: 610–611.
3. Branch Vein Occlusion Study Group: Argon laser scatter photocoagulation for prevention of neovascularization and vitreous hemorrhage in branch vein occlusion. A randomized clinical trial. *Arch. Ophthalmol.*, 104, 1986: 34–41.
4. **Clarkson, J. G.:** Photocoagulation for ischemic central retinal vein occlusion; Central Vein Occlusion Study. *Arch. Ophthalmol.*, 109, 1991: 1218–1219.
5. **D'Amato, R. J., Miller, N. R., Fine, S. L. et al.:** The effect of age and ininitial visual acuity on the systemic and visual prognosis of central retinal vein occlusion. *Aust. NZ. J. Ophthalmol.*, 19, 1991: 119–122.
6. **David, R., Zangwill, L., Badarna, M. et al.:** Epidemiology of retinal vein occlusion and its association with glaucoma and increased intraocular pressure. *Ophthalmologica*, 197, 1988: 69–74
7. **Duker, J. S., Sergot, R. C., Savino, P. J., et al.:** Optic neuritis with secondary retinal venous stasis. *Ophthalmology*, 96, 1989: 475–480
8. **Frangieh, G. T., Green W. R., Barraquer-Sommers, E. et al.:** Histopathologic study of nine branch retinal vein occlusions. *Arch. Ophthalmol.*, 100, 1982: 1132–1140.
9. **Gass, J. D. M.:** Stereoscopic atlas of macular diseases: diagnosis and treatment. 4th edition. St. Louis, CV Mosby, 1997, 1061 s.
10. **Green, W. R.:** Retina, s. 589. In Spencer W. H.: *Ophthalmic Pathology, an Atlas and Textbook*, 3rd edition, Philadelphia, Saunders, 1985.
11. **Green, W. R., Chan, C. C., Hutchins, G. M. et al.:** Central retinal vein occlusion: a prospective histopathological study of 29 eyes in 28 cases. *Retina*, 1, 1981: 27–55.
12. **Hamilton, A. M., Kohner, E. M., Rosen, D. et al.:** Experimental retinal branch vein occlusion in rhesus monkeys. I. Clinical appearances. *Br. J. Ophthalmol.*, 63, 1979: 377–387.
13. **Hansen, L. L., Wiek, J., Wiederhold, M.:** A randomised prospective study of treatment of non-ischemic central retinal vein occlusion by isovolemic haemodilution. *Br. J. Ophthalmol.*, 73, 1989: 895–899.
14. **Hayreh, S. S., Klugman, M. R., Podhajsky, P. et al.:** Argon laser panretinal photocoagulation in ischemic central retinal vein occlusion; a 10-year prospective study. *Graefes Arch. Clin. Exp. Ophthalmol.*, 228, 1990: 281–296.
15. **Hayreh, S. S., Zimmerman, M. B., Podhajsky, P.:** Incidence of various types of retinal vein occlusion and their recurrence and demographic characteristics. *Am. J. Ophthalmol.*, 117, 1994: 429–441.
16. **Hill, D. W., Griffiths, J. D.:** The prognosis in retinal vein thrombosis. *Trans. Ophthalmol. Soc. UK*, 90, 1970: 309–322.

17. **Humayun, M., Kattah, J., Cupps, T. R. et al.:** Papillophlebitis and arteriolar occlusion in a pregnant woman. *J. Clin. Neuro-Ophthalmol.*;12, 1992: 226–229.
18. **Keyser, B. J., Hass, A. N.:** Retinal vascular disease in ulcerative colitis. *Am. J. Ophthalmol.*, 118, 1994: 395–396.
19. **Krill, A. E., Archer, D., Newell, F. W.:** Photocoagulation in complication secondary to branch vein occlusion. *Arch. Ophthalmol.*, 85, 1971: 48–60.
20. **Magargal, L. E., Brown, G.C., Augsburger, J. J. et al.:** Neovascular glaucoma following central retinal vein obstruction. *Ophthalmology*, 88, 1981: 1095–1101.
21. **Opremcak, E. M., Bruce, R. A., Lomeo, M. D. et al.:** Radial optic neurotomy for central retinal vein occlusion: A retrospective pilot study of 11 consecutive cases. *Retina*, 21, 2001: 408–415.
22. **Patton, A., Rubenstein, K., Smith, V. H.:** Arterial insufficiency in retinal venous occlusion. *Trans. Ophthalmol. Soc. U. K.*, 84, 1964: 559–595.
23. **Priluck, I. A., Robertson, D. M., Hollenhorst, R. W.:** Long-term follow-up of occlusion of the central retinal vein in young adults. *Am. J. Ophthalmol.*, 90, 1980: 190–202.
24. **Quinlan, P. M., Elman, M. J., Bhatt, A. K. et al.:** The natural course of central retina vein occlusion. *Am. J. Ophthalmol.*, 110, 1990: 118–123.
25. **Rosen, D. A., Marshall, J., Kohner, E. M. et al.:** Experimental retinal branch vein occlusion in rhesus monkeys. II. Retinal blood flow studies. *Br. J. Ophthalmol.*, 63, 1979: 388–392.
26. **Sinclair, S. H., Gragoudas, E. S.:** Prognosis for rubeosis iridis following central vein occlusion. *Br. J. Ophthalmol.*, 63, 1979: 735–743.
27. **Singh, H. S., Opremcak, E. M., Bruce, R. A. et al.:** Radial optic neurotomy for central vein occlusion. *Retina*, 22, 2002: 374–377.
28. **Spaide, R. F., Klancnik, Jr., J. M., Gross, N. E.:** Retinal choroidal collateral circulation after radial optic neurotomy correlated with the lessening of macular edema. *Retina*, 24, 2004: 356–359.
29. The Central Vein Occlusion Study Group: Baseline and early natural history report. *The Central Retinal Vein Occlusion Study. Arch. Ophthalmol.*, 111, 1993: 1087–1095.
30. The Central Vein Occlusion Study Group: Evaluation of grid pattern photocoagulation for macular edema in central vein occlusion. *The Central Retinal Vein Occlusion Study Group M Report. Ophthalmology*, 102, 1995: 1425–1433.
31. The Central Vein Occlusion Study Group: A randomized clinical trial of early panretinal photocoagulation for ischemic central vein occlusion. *The Central Retinal Vein Occlusion Study Group N report. Ophthalmology*, 102, 1995: 1434–1444.
32. The Central Vein Occlusion Study Group: Natural history and clinical management of central vein occlusion. *Arch. Ophthalmol.*, 115, 1997: 486–491.
33. The Eye Disease Case-Control Study Group: Risk factors for central retinal vein occlusion. *Arch. Ophthalmol.*, 114, 1996: 545–554.
34. **Walters, R.F., Spalton, D. J.:** Central retinal vein occlusion in people aged 40 years or less: a review of 17 patients. *Br. J. Ophthalmol.*, 74, 1990: 30–35.
35. **Wolf, S., Arend, O., Bertram, B. et al.:** Hemodilution therapy in central vein occlusion; one year results of a prospective randomized study. *Graefes Arch. Clin. Exp. Ophthalmol.*, 232 1994: 33–39.
36. **Zegarra, H., Gutman, F. A., Zakov, N., et al.:** The natural course of central retinal vein occlusion. *Ophthalmology*, 86, 1979: 1931–1939.

MUDr. Petr Kolář, Ph.D.

Oční klinika FN Brno

Jihlavská 20

625 00 Brno

tel. +4205 4719 3362, fax +4205 4719 2378

e-mail: pekolar@quick.cz