

Uveitida a roztroušená skleróza mozkomíšní

Šišková A., Říhová E., *Havrdová E.

Oční klinika 1. LF UK a VFN, Praha, přednosta doc. MUDr. B. Kalvodová, CSc.

*Neurologická klinika 1. LF UK a VFN, Praha,
přednosta prof. MUDr. S. Nevšimalová, DrSc.

Souhrn

Cíl: Zhodnotit typ uveitidy, interval mezi prvními očními příznaky a stanovením diagnózy roztroušené sklerózy mozkomíšní (RS), efekt léčby, konečnou centrální zrakovou ostrost (CZO).

Metody: V retrospektivní studii byly hodnoceny záznamy 41 pacientů (82 očí) z celkového množství 1267 pacientů s uveitidou, kteří byli léčeni v Centru pro diagnostiku a léčbu uveitid na Oční klinice VFN a 1. LF UK v letech 1986 až 2003. Soubor tvořilo 32 žen a 9 mužů průměrného věku 27 let (8-46 let). Průměrná sledovací doba byla 8 let (1-17 let).

Výsledky: Soubor tvořilo 41 pacientů (82 očí), 32 žen a 9 mužů. Průměrný věk pacientů v době počátku uveitidy byl 27 let, v době diagnózy RS 29, 5 let. U 19 pacientů předcházela počátek uveitidy manifestací systémové choroby. U 23 pacientů byla uveitida první manifestací RS. Nejčastějším typem uveitidy zastoupené u pacientů s RS byla intermediální uveitida (IMU) a vaskulitida síťnicových cév. U 82 % pacientů se nám během sledovací doby podařilo udržet nebo zlepšit CZO. Systémová imunosupresivní léčba byla nutná u 83 % pacientů.

Závěr: RS byla druhou nejčastější systémovou chorobou, se kterou se uveitida pojila. Vzhledem k možnému rozvoji systémového onemocnění i několik let po manifestaci uveitidy je nutná dispenzarizace mladých pacientů s nejasnou etiologií IMU či vaskulitidy. Spolupráce neurologa a oftalmologa je velmi důležitá.

Klíčová slova: roztroušená skleróza mozkomíšní, demyelinizace, uveitida, vaskulitida

Summary

Uveitis and Multiple Sclerosis

Aim: To evaluate the type of uveitis, the time of the duration between the first ocular signs and establishing of the diagnosis of multiple sclerosis (MS), effect of the treatment, and the final visual acuity (VA).

Methods: In a retrospective study, medical records of 41 patients (82 eyes) from the total of 1267 patients with uveitis treated at the Center for uveitis diagnosis and treatment at the Department of Ophthalmology of the Faculty Hospital and 1st Medical faculty, Charles University in Prague, Czech republic, during the period 1986–2003 were evaluated. The cohort consisted of 32 females and 9 males, mean age of 27 years (8–46 years). The mean follow-up period was 8 years (1–17 years).

Results: The cohort consisted of 41 patients (82 eyes), 32 females and 9 males. The mean age at the beginning of the uveitis was 27 years, at the time of the diagnosis of the MS 29.5 years. In 19 patients the starting of the uveitis preceded the manifestation of the systemic disease. In 23 patients, the uveitis

was the first manifestation of MS. The most common type of uveitis in patients with MS was the intermediate uveitis (IMU) and vasculitis of retinal vessels. In 82 % of patients, we were able during the follow-up period to stabilize the VA, or even to improve it. The systemic immunosuppressive treatment was necessary in 83 % of patients.

Summary: The MS was the second most common systemic disease in uveitis patients. It is necessary to follow-up young patients with unclear etiology of IMU or vasculitis, because the systemic disease may develop even few years after the first signs of uveitis. The collaboration between the neurologist and the ophthalmologist is of a great importance.

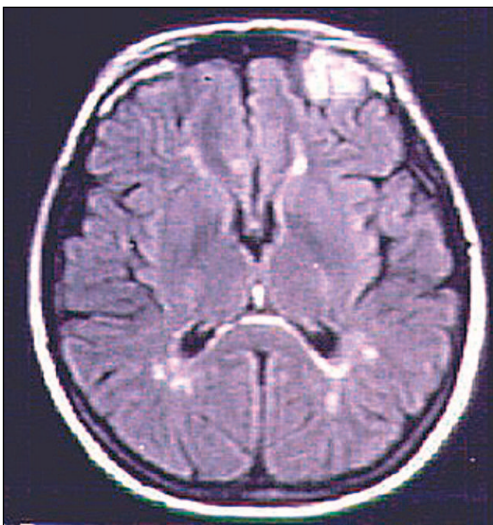Key words: multiple sclerosis, demyelization, uveitis, vasculitis.

Čes. a slov. Oftal., 61, 2005, No. 4, p. 235–244

ÚVOD

Roztroušená skleróza mozkomíšní (RS) je chronické, primárně demyelinizační onemocnění centrální nervové soustavy [17, 18, 21, 28]. Následkem demyelinizace vznikají plakety v mozku nebo v míše, které jsou v 90 % lokalizovány periventrikulárně (obr. 1).

Patogeneze onemocnění není známa. Je zřejmé, že na rozvoji onemocnění se podílí více faktorů [12, 20, 21]. Předpokládá se spoluúčast virové infekce. Několik studií poukázalo na lehce zvýšené hladiny protilátek v séru a mozkomíšním moku (MMM) proti spalničkám, příušnicím, herpes simplex viru, rubeole [3, 5, 28]. Přesná



Obr. 1. Typický nálezn demyelinizačních plaket paraventriculárně a ve frontálním laloku na MRI mozku u 31leté pacientky s RS. (Obrázky laskavě zapůjčila doc. MUDr. E. Havrdová, CSc., Neurologická klinika 1. LF UK a VFN)

spojitost s virovými infekcemi ovšem není stále zřejmá. Na rozvoji RS se podílí, jak vyplývá z některých studií [4, 5, 6, 12, 13, 21, 24, 28], i imunogenetika [15]. Podle některých studií je zvýšený výskyt RS u lidí s haplotypem HLA-A3, HLA-B7 a HLA-D2, DR15, D6, Dw2 [5, 6, 13, 15, 28].

K očním projevům RS patří neuritida optiku, uveitida, vaskulitida retinálních cév a internukleární oftalmoplegie [5, 6, 12, 13, 21, 28]. Spojitost uveitidy a RS popsali v roce 1900 Breger a Leopold, [3] když v souboru 52 pacientů s roztroušenou sklerózou mozkomíšní pozorovali u 14 z nich výskyt uveitidy. Uveitida se vyskytuje častěji u pacientů s roztroušenou sklerózou mozkomíšní oproti ostatní populaci [6, 12, 28]. Podle statistických dat mezinárodní studijní skupiny pro uveitidy (IUSG) je incidence uveitidy 0,17 %. Incidence uveitidy u pacientů s RS se pohybuje od 2,4 % do 27 % podle geografické rozlohy, použitých vyšetřovacích metod

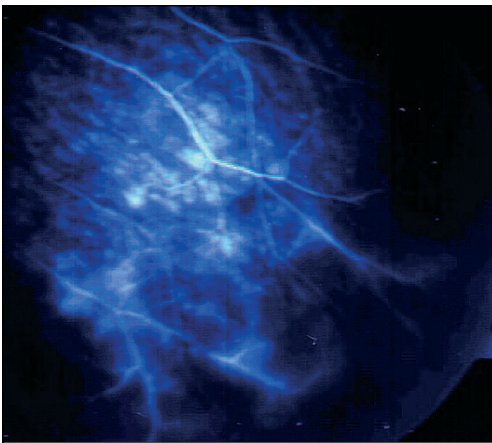
a diagnostických kritérií [12, 28]. Intermediální uveitida (IMU) a vaskulitida retinálních cév jsou nejčastější typy očního zánětu u pacientů s RS [5, 6, 12, 13, 14, 28]. Izolovaná přední uveitida, bez známek IMU nebo vaskulitidy, je u pacientů s RS vzácná [1, 5, 6, 28]. Etiopatogeneze uveitidy není zcela známá. Oghuro et al. [19] pokázali na zvýšení hladiny protilátek proti arrestinu (S-antigenu) sítnice u 8 ze 14 pacientů s RS. Zvýšené hladiny protilátek proti S-antigenu, což je jeden z hlavních antigenů experimentální autoimunitní uveitidy, mohou částečně vysvětlit spojitost uveitidy a RS.

RS se vyvine u 5–10 % všech pacientů s intermediální uveitidou. Dle mnohých autorů [5, 15, 26, 28] je u pacientů s IMU a RS výrazně zvýšená přítomnost haplotypu HLA-DR2.

Vaskulitida retinálních cév (periflebitida), popsána poprvé v roce 1922 Ruckerem [26], je přítomna u 10–36 % pacientů s roztroušenou sklerózou mozkomíšní [5, 12, 13, 18, 28,]. U pacientů s RS se převážně vyskytuje neokluzivní vaskulitida, která je většinou mírná a nevede ke vzniku CME [12, 13, 28]. Vazookluzivní forma vaskulitidy retinálních cév je u pacientů s RS vzácná [12, 13, 18, 20, 28].

Uveitida i vaskulitida se může rozvinout před rozvojem systémového onemocnění, a to i několik let, nebo až v průběhu systémového onemocnění [5, 6, 10, 12, 13, 21, 23, 28].

Diagnóza RS je stanovena na základě výsledků neurologického vyšetření, magnetické rezonance (MRI) mozku, event. míchy a vyšetření mozkomíšního moku [28]. Neurologické vyšetření, hlavně v počátečních fázích onemocnění, může být zcela fyziologické [18, 30]. Patognomické pro RS jsou demyelinizační plaky lokalizované převážně periventrikulárně [18, 21, 28]. V MMM bývá přítomna u 32–60 % případů pleocytóza ($> 5 \text{ bb./mm}^3$), u 24–29 % pacientů zvýšení celkové koncentrace proteinů, u 16–36 % pacientů zvýšení relativní koncentrace IgG a u 24–46 % pacientů tzv. oligoklonální proužky (OCB) [7, 16, 18, 21, 28]. Do budoucna se zdá být velmi slibné vyšetřování nitroočních tekutin u pacientů se suspektní spojitostí nitroočního zánětu a RS [7, 16]. Důkaz oligoklonálních proužků v předněkomorové (PK) tekutině by mohl pomoci podpořit diagnózu RS v době, kdy systémové onemocnění není ještě rozvinuto.



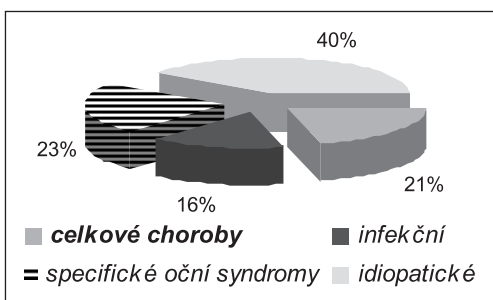
Obr. 2. Fluorescenční angiografie ukazuje prosakování kolem cév v periférii sítnice u 32leté pacientky s vaskulitidou. Vaskulitida i RS byly diagnostikovány v roce 1996

PACIENTI A METODIKA

V retrospektivní studii byly hodnoceny záznamy 41 pacientů (82 očí) z celkového množství 1267 pacientů s uveitidou, kteří byli léčeni v Centru pro diagnostiku a léčbu uveitid na Oční klinice VFN a 1. LF UK v letech 1986 až 2003. Soubor tvořilo 32 žen a 9 mužů průměrného věku 27 let (8–46 let). Průměrná sledovací doba byla 8 let (1–17 let). U všech pacientů byla odebrána pečlivá a detailní anamnéza. Všichni pacienti byli vyšetřeni standardními očními vyšetřeními: vyšetření cen-

trální zrakové ostrosti (CZO), vyšetření předního segmentu na štěrbínové lampě, vyšetření fundu nepřímou oftalmoskopií, vyšetření nitroočního tlaku aplanační tonometrií. Oční vyšetření bylo dle klinického nálezu doplněno vyšetřením fluorescenční angiografií (FAG), ultrasonografickým vyšetřením (UZ), vyšetřením zorného pole, evokovanými zrakovými potenciály (VEP). Všichni pacienti podstoupili neurologické vyšetření, které bylo doplněno o řadu specializovaných paraklinických vyšetřovacích metod jako je MRI mozku, lumbální punkce s odběrem mozkomíšního moku. Typ uveitidy byl klasifikován podle kritérií IUSG. Diagnóza RS byla stanovena na základě spolupráce s neurologem podle neurologického nálezu, charakteristických změn na MRI mozku a nálezů v MM.

Hodnotili jsme typ uveitidy, interval mezi prvními očními příznaky a stanovením diagnózy RS (doba latence), efekt léčby, konečnou CZO. Za zlepšení CZO jsme pokládali zlepšení vízu o dva a více řádků Snellenových optotypů.



Graf 1. Zastoupení uveitidy a celkových chorob v souboru všech pacientů s uveitidou

Tab. 1. Zastoupení jednotlivých systémových chorob, které se spojily s uveitidou

Celková choroba	Počet (%)
spondylitis ankylosans	78 (29.1)
RS	41 (15.3)
sarkoidóza	22 (8.2)
JIA	19 (7.1)
Behcetova choroba	14 (5.2)
RA	14 (5.2)
idiopatické záněty střevní	13 (4.9)
Reiterův syndrom	12 (4.5)
psoriáza	8 (3.0)
TINU syndrom	5 (1.9)
antifosfolipidový syndrom	5 (1.9)
SLE	4 (1.5)
monoklonální gamapatie	3 (1.1)
Wegenerova granulomatóza	2 (0.7)
maligní maskující syndromy	28 (10.4)
Celkem	268 (100)

JIA – juvenilní idiopatická artritida, SLE – systémový lupus erythematoses
TINU – tubulointersticiální nefritida a uveitida

VÝSLEDKY

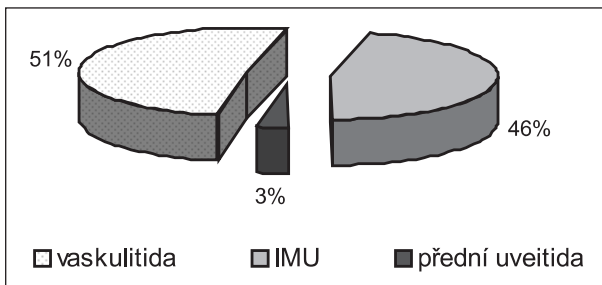
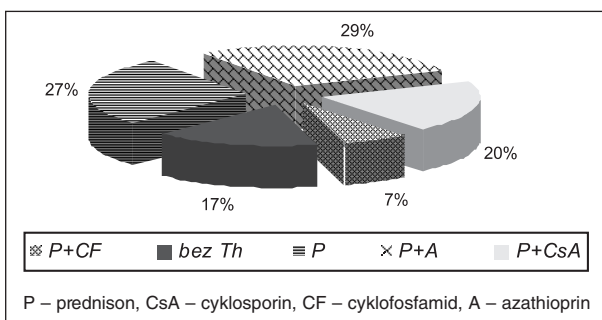
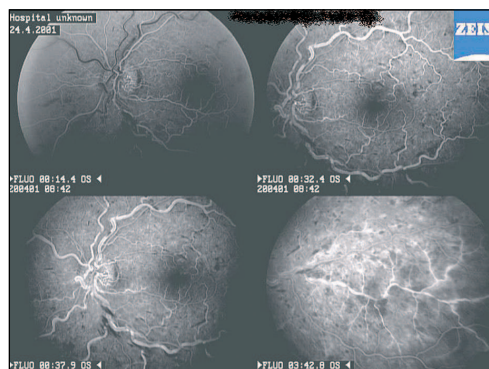
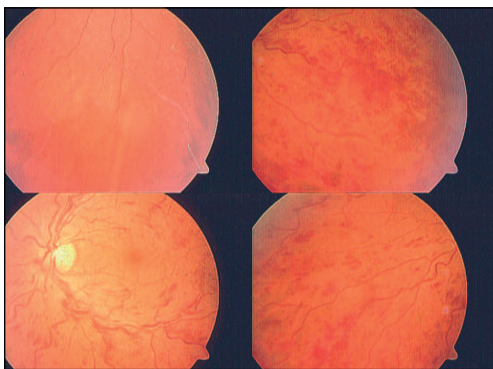
Pacienti, u kterých jsme prokázali spojení uveitidy s některou ze systémových chorob, tvořili 21 % všech 1267 pacientů s uveitidou (graf 1). RS byla druhou nejčastější systémovou chorobou, se kterou se uveitida spojila (tab. 1).

Soubor tvořilo 41 pacientů (82 očí), 32 žen a 9 mužů. Průměrný věk pacientů v době počátku uveitidy byl 27 let (v rozmezí od 8–46 let), v době diagnózy RS 29,5 let (v rozmezí 14–50 let). U 19 pacientů předcházel počátek uveitidy manifestaci systémové choroby. Interval mezi počátkem uveitidy a rozvojem RS byl v průměru 9 let (v rozmezí 2–24 let). U 14 pacientů byla diagnóza uveitidy a RS stanovena ve stejnou dobu, u 8 pacientů se uveitida rozvinula až během systémového onemocnění. Průměrná doba latence v této skupině pacientů byla 2,6 let (v rozmezí 1–7 let, tab. 2). Vaskulitida sítnice byla přítomna u 21 (51%) pacientů. Většinou se jednalo o vaskulitidu neokluzivní – 16 pacientů (obr. 2). Okluzivní vaskulitidu (obr. 3, 4) jsme zaznamenali jen u 5 pacientů. Dalším typem uveitidy byla IMU (obr. 6), přítomna u 19 (46 %) pacientů. Přední granulomatózní uveitidu (obr. 7) jsme zaznamenali jen u jednoho pacienta (graf 2).

Čtyřicet pacientů ze souboru mělo pozitivní nález na MRI mozku ve smyslu demyelinizačních plaků v typické peri-

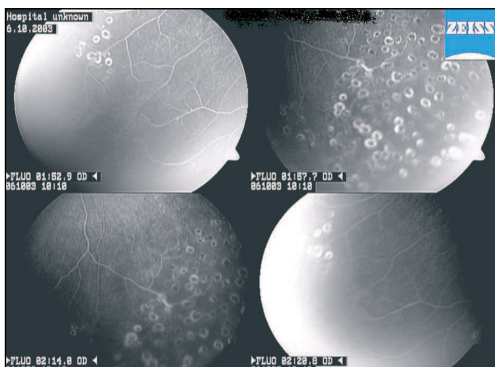
Tab. 2. Doba latence rozvoje uveitidy/RS

	Počet pacientů	Perioda latence
Uveitida → RS	19	9 let (2-24)
Uveitida ↔ RS	14	–
RS → Uveitida	8	2.6 let (1-7)

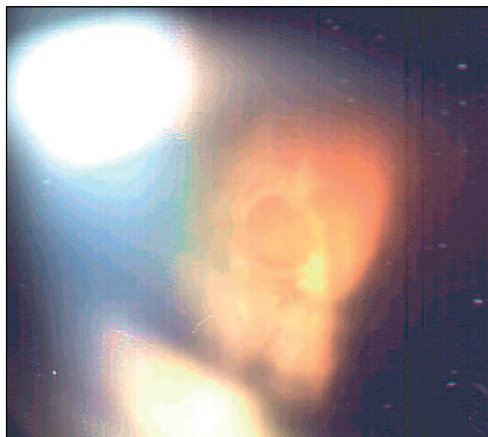
**Graf 2.** Typ uveitidy podle IUSG u pacientů s RS**Graf 3.** Léčba u pacientů s uveitidou spojenou s RS

Obr. 3, 4. 33letý pacient s okluzivní vaskulitidou a RS. Vaskulitida byla diagnostikována v roce 1997, RS v roce 2002. Na obr. 3 je klinický obraz okluzivní vaskulitidy. Jsou přítomny četné hemoragie, prosáknutí centrální krajiny očního pozadí, kolaterály terče zrakového nervu, v periférii cévní okluze a zóny nonperfuze. Zóny nonperfuze jsou lépe patrné na snímcích FAG (obr. 4), také je přítomno masivní prosakování fluoresceinu kolem cév

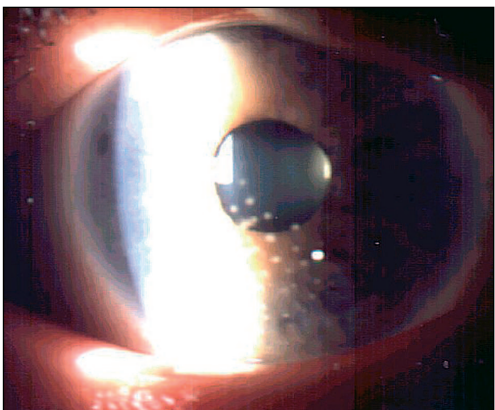
ventrikulární lokalizaci. OCB v mozkomíšním moku byly přítomny u 36 pacientů, u ostatních nebyl MMM z různých příčin vyšetřován. Jedna pacientka měla negativní nález na MRI mozku, ale vzhledem k pozitivitě OCB v mozkomíšním moku a neurologickému nálezu uzavřeli neurologové onemocnění jako počínající RS. U tří pacientů z našeho souboru jsme odebrali PK tekutinu na vyšetření OCB, které byly u všech přítomny. V kontrolní skupině 5 pacientů, u kterých byla PK tekutina odebrána při operaci katarakty, přítomnost OCB prokázána nebyla. U 7 pacientů (17 %) nebyla vzhledem k velice mírnému průběhu uveitidy i aktivitě systémového onemocnění systémová léčba potřebná. Ostatní pacienti byli léčeni systémově imunosupresí. Jedenáct pacientů (27 %) bylo léčeno monoterapií prednisonem. Někteří z dvojkombinací imunosupresiv bylo léčených 23 (56 %) pacientů. Tři pacienti (7 %) byli léčeni prednisonem a cyklofosfamidem (CF), 8 pacientů (20 %) bylo lé-



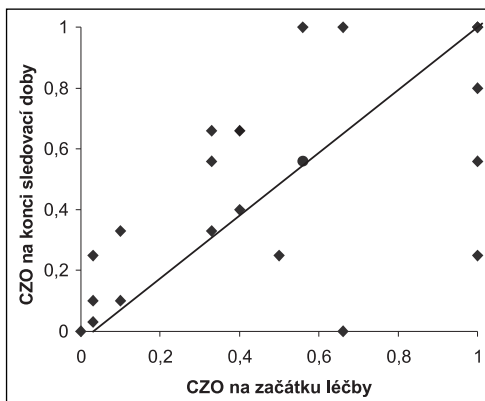
Obr. 5. Tentýž pacient na konci sledovací doby. Hemoragie zcela vymizely. Zóny non-perfuze na pravém oku byly ošetřeny laserovou fotokoagulací



Obr. 6. Obraz intermediální uveitidy u 25leté pacientky. Uveitida byla diagnostikována v roce 1990, roztroušená skleróza v roce 1999



Obr. 7. Obraz přední granulomatózní uveitidy u 41leté pacientky s panuveitidou. Uveitida byla diagnostikována v roce 1998, roztroušená skleróza mozkomíšní v roce 1999.



Graf 4. CZO před léčbou a na konci sledovací doby

čeno prednisonem a cyklosporinem A, prednisonem a azathioprinem bylo léčeno 12 (29 %) pacientů (graf 3). U 7 (17 %) pacientů (7 očí) jsme provedli laserovou fotokoagulaci sítnice (obr. 5), u jednoho pacienta kryopexi sítnice pro exsudativní amoci v periferii. Tři pacienti (3 očí) podstoupili pars plana vitrektomii (PPV) (jeden pro hemoftalmus, dva pro trakční odchlípení sítnice). Operace katarakty byla provedena u 5 pacientů (8 očí).

Konečná CZO se zlepšila u 38 očí (46 %), stabilizovala u 30 očí (37 %) a zhoršila u 14 očí (17 %) vzhledem k ireverzibilním pozánětlivým změnám na očním pozadí. CZO před a po léčbě je uvedena v grafu 4.

DISKUSE

RS je chronické onemocnění, převážně remitujícího charakteru, u kterého se střídají akutní ataky (dříve tzv. „poussé“) s různě dlouhými (měsíce i léta) a různě hlubokými remisemi. RS začíná většinou ve 2. a 3. decenniu a je častější u žen než u mužů (3 : 2) [30]. Diagnosticky je významný nálezn demyelinizačních plak CNS při vyšetření MRI mozku (obr. 1) a zejména vyšetření likvoru (zvýšení bílkovin – gamaglobulinu, IgG a průkaz oligoklonálních páسů) [21]. V současné době jsou publikovány i první výsledky přítomnosti OCB v předněkomorové tekutině u pacientů s RS a uveitidou [7, 16]. Vztah mezi RS a uveitidou byl poprvé popsán roce 1900 Bregerem a Leopoldem [3]. Od té doby bylo publikováno mnoho studií [4, 5, 8, 12, 13, 18, 23] o spojení RS a uveitidy. Jednotlivé procentuální zastoupení uveitidy u pacientů s RS se liší u jednotlivých autorů, podle geografického pásma, klinicko-diagnostických kritérií a také podle velikosti souborů pacientů.

Průměrný věk našich pacientů v době diagnózy uveitidy byl 27 let, v době diagnózy RS 29,5 let. Čtyřicet pacientů mělo nálezn typických demyelinizačních plak na MRI mozku. Přítomnost OCB v likvoru mělo 36 pacientů, u ostatních likvor nebyl vyšetřován. Jedna pacientka měla nálezn na MRI mozku negativní, nicméně v MMM měla signifikantně přítomny OCB. U třech pacientů z našeho souboru jsme odebrali PK tekutinu na vyšetření OCB. U všech byly OCB přítomny. V kontrolní skupině 5 pacientů, u kterých byla PK tekutina odebrána při operaci katarakty, OCB prokázány nebyly. Studie jiných autorů [7, 16] o průkazu OCB v PK tekutině stále nedávají jednoznačně signifikantně pozitivní nálezy OCB v PK tekutině u pacientů s RS. Výsledky mohou být zkresleny různými faktory; samotným odběrem a laboratorním zpracováním PK tekutiny, ale také aktivitou RS a aktivitou uveitidy v době odběru PK tekutiny, dále jestli byl pacient léčen imunosupresivy, a jak dlouho.

RS byla druhou nejčastější celkovou chorobou, která se pojila s uveitidou v souboru 1267 pacientů s nitroočním zánětem léčených v Centru pro diagnostiku a léčbu uveitid na naší klinice. Ve většině studií jiných autorů [2, 4, 5, 6, 8] je zastoupení RS ve spojení s uveitidou méně časté. V pracích citovaných autorů jsou mnohem více zastoupeny jiné systémové choroby, jako např. sarkoidóza, Behcetova choroba, revmatoidní artritida. Naše poměrně vysoké procento zastoupení je dáno pravděpodobně geografickou rozlohou, ale také velice dobrou spoluprací s neurologem a podrobným neurologickým vyšetřením u každého pacienta s nejasnou příčinou IMU či vaskulitidy. Z celkového počtu našich pacientů tvoří skupina pacientů s uveitidou spojenou s RS 3,2 %. Toto číslo je oproti jiným studiím opět poměrně vysoké. Podobné výsledky zaznamenala Rothova a kol. [24] ve studii o epidemiologii uveitid, která udává počet uveitid a RS 2,7 %.

Ve většině prací jiných autorů [2, 4, 5, 6, 12, 13, 14, 24] jsou IMU a vaskulitida sítnice nejčastějšími typy očního zánětu u pacientů s RS. Vaskulitida je přítomna u 10–36 % pacientů s RS [18, 28]. Birch a kol. [2] diagnostikovali z celkového počtu 26 pacientů s RS vaskulitidu u 6 z nich (23 %), u všech neokluzivní. Vzácnější, okluzivní formu vaskulitidy, zaznamenali Vine a kol. [30] u dvou pacientů. Podle výsledku velkých studií se RS rozvine u 5–10 % všech pacientů s IMU. Izolovaná přední uveitida, bez známk IMU nebo vaskulitidy, je u pacientů s RS popsána vzácně [1].

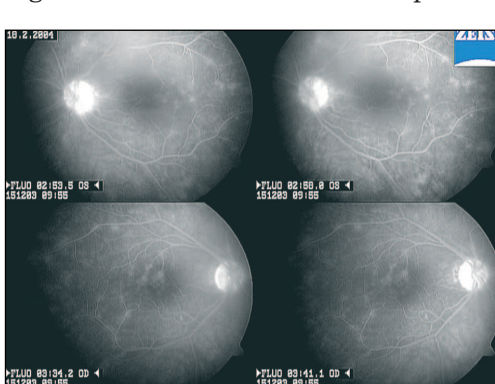
V souladu se světovou literaturou jsme zaznamenali u 21 (51%) pacientů vaskulitidu sítnice a u 19 (46 %) pacientů IMU. U většiny pacientů se jednalo

o neokluzivní formu vakulitidy (15 pacientů, 71 %). U 6 (29 %) pacientů měla vaskulitida okluzivní charakter, u jedné pacientky dokonce s rozvojem hemoftalmu. IMU byla u všech pacientů oboustranná. Světová literatura udává 80% oboustrannost IMU u pacientů s RS. Náš soubor 19 pacientů s IMU spojenou s RS není pravděpodobně dostatečně veliký, aby tato statistická fakta zcela podložil. Zajímavé bylo zjištění, že ze všech pacientů s IMU (116) registrovaných v našem Centru pro diagnostiku a léčbu uveitid se RS rozvinula u 19 z nich, což je 16 % (19/116). Toto procento je vyšší oproti literárním údajům (5–10 %) [12, 42], což je pravděpodobně dáno maximální koncentrací a centralizací pacientů s uveitidou v našem Centru pro diagnostiku a léčbu uveitidy, a také včasným záchytem celkového onemocnění na základě velice dobré spolupráce s neurologem. Izolovanou přední granulomatózní uveitidu jsme zaznamenali jen u jednoho pacienta. Korelaci mezi aktivitou základního onemocnění a očními projevy RS se nám nepodařilo prokázat. U většiny pacientů aktivita systémové RS nekorelovala s exacerbacemi či remisemi nitroočního zánětu.

Uveitida i vaskulitida může předcházet rozvoji systémového onemocnění, a to i několik let, nebo vzniknout až v průběhu systémového onemocnění [8, 12, 13, 21, 28]. Jordan a kol. [8] publikovali případ 8letého dítěte s oboustrannou IMU, u kterého se RS rozvinula v 21 letech, tj. 13 let po vzniku IMU.

U 19 pacientů v našem souboru se RS rozvinula v průměru za 9 let (v rozmezí 2–24 let) od začátku uveitidy. Není zcela zřejmé, zda se systémové onemocnění rozvinulo s takovým odstupem nebo zda bylo, vzhledem k celkové imunopresivní léčbě nitroočního zánětu, po celou dobu tlumeno a rozvinulo se až po ukončení celkové léčby z očního hlediska. U 14 pacientů byla diagnóza RS stanovená v době nástupu uveitidy při screeningovém neurologickém vyšetření, které jsme indikovali u pacientů s nejasnou etiologií vaskulitidy či IMU. U 8 pacientů se uveitida manifestovala až během onemocnění RS, v průměru 2,6 let (v rozmezí 1–7 let) od stanovení diagnózy RS.

Většina pacientů s RS vyžaduje celkovou imunopresivní léčbu, a to z neurologické i z oční indikace. Léčba pacientů s RS musí být komplexní [5, 18, 21, 28].



Obr. 8. Obrázek aktivní vaskulitidy sítnice s rozvojem CME na snímku FAG u 53leté pacientky s RS. RS byla diagnostikována v roce 1987, uveitida v roce 2003. Celkový neurologický stav pacientky nevyžadoval léčbu. Vzhledem k pokročilým zánětlivým změnám sítnicových cév, které vedly až k rozvoji CME, jsme zahájili systémovou imunopresi

Důležitá je vzájemná spolupráce oftalmologa a neurologa. Neurolog řídí léčbu systémových projevů RS, oftalmolog očních projevů RS. Prvním lékem volby v protizánětlivé léčbě jsou kortikosteroidy, které se většinou používají v kombinaci s jinými imunopresivy: cyklofosfamidem, azathioprinem, cyklosporinem A, methotrexatem. [18, 28] Léčba uveitidy u pacientů s roztroušenou sklerózou mozkomíšní je přísně individuální. Závisí jak na typu uveitidy, tak na stupni očního postižení. Cílem léčby je zabránit poklesu CZO a zlepšit subjektivní potíže pacienta [18, 24, 28]. V poslední době se upouští od periokulárně podávaných preparátů a je doporučováno podávat imunopresi systémově i z oční indikace [18, 24, 28]. Pokles CZO je nejčastěji na podkladě CME (obr. 8), katarakty a vzácně hemoftalmu či odchlípení sítnice. K ošetření

nonperfuzních okrsků sítnice u okluzivních vaskulitid je doporučována laserová koagulace sítnice, která by se měla provádět ve stadiu zklidnění aktivity zánětu. Ovlivnit CME je v praxi velice obtížné. Důležitá je dobrá kontrola aktivity zánětu. Stavrou a kol. [29] publikoval práci o pozitivním vlivu PPV u 5 pacientů s RS a IMU, u kterých pooperačně CME ustoupil a CZO se zlepšila. Ronzani a kol. [26] publikovali ojedinělé případy těžké okluzivní vaskulitidy s rozvojem hemoftalmu, u kterých byla provedena PPV s následnou stabilizací CZO.

U 17 pacientů nebyla systémová léčba nutná vzhledem k inaktivitě systémového i očního onemocnění. U 83 % si oční nález nebo celkový stav pacienta vyžadoval léčbu systémovou imunosupresí, a to monoterapií prednisonem nebo kombinovanou imunosupresí, jak je uvedeno ve výsledcích. U 6 pacientů (7 očí) jsme provedli laserovou koagulaci sítnice vzhledem k nonperfuzním zónám sítnice. Tři pacienti podstoupili PPV (jeden pro hemoftalmus, dva pro trakční odchlípení sítnice). PPV k ovlivnění CME jsme neindikovali u žádného pacienta.

Při vhodné léčbě mají pacienti s IMU i vaskulitidou [18, 24, 28, 29] dobrou prognózu. U 82 % pacientů se nám během sledovací doby podařilo udržet nebo zlepšit CZO.

ZÁVĚR

Roztroušená skleróza mozkomíšní byla druhou nejvíce zastoupenou systémovou chorobou, která se pojila s uveitidou. IMU a vaskulitida byly nejčastějším typem uveitidy u pacientů s RS v našem souboru. U 82 % pacientů se nám během sledovací doby podařilo udržet nebo zlepšit CZO. U 23 pacientů byla uveitida první manifestací RS. U 19 pacientů se RS rozvinula s časovým odstupem v průměru 9 let. U jedné pacientky byla dokonce doba latence 24 let, proto je velmi důležitá dispenzarizace mladých pacientů s nejasnou etiologií IMU či vaskulitidy. Je nutné opakovaně u těchto pacientů indikovat neurologické vyšetření včetně magnetické rezonance mozku. V celé diagnosticko-terapeutické práci s pacienty s uveitidou a RS, je velmi důležitá spolupráce s neurologem.

LITERATURA

1. **Acar M.A., Birch M.K., Abbott R., et al.:** Chronic granulomatous anterior uveitis associated with multiple sclerosis. *Grefe's Arch. Ophthalmol.*, 231, 1993: 169–174.
 2. **Birch M.K., Barbosa S., Blumhard B.:** Retinal Venous Sheathing, and the Blood-Retinal Barrier in Multiple Sclerosis. *Arch. Ophthalmol.*, 114, 1996: 34–39.
 3. **Breger B.C., Leopold I.H.:** The incidence of uveitis in multiple sclerosis. *Am. J. Ophthalmol.*, 62, 1966; 3: 540–545.
 4. **George R.K., Walton Ch., Whitcup S.M., et al.:** Primary retinal vasculitis. Systemic associations and diagnostic evaluation. *Ophthalmology*, 103, 1996: s. 384–389.
 5. **Graham E., Stanford M.R., Whitcup S.M.:** Retinal vasculitis. In *Ocular Infection and Immunity*, Pepose, Jay S., ed., Mosby-Year book INC, 1996, chapter: Immune-mediated ocular disease, part 2, p. 538–551.
 6. **Graham E.M et al:** Ocular inflammatory changes in multiple sclerosis. *J. Neurol. Neurosurg. Psychiatry*, 52, 1984: 1360–1363.
-

7. **Hawkes C.H., Thomson E.J., Keir G., et al.:** Iso-electric focusing of aqueous humor IgG in multiple sclerosis. *J. Neurol.*, 241, 1994: 436–438.
8. **Jordan J.F., Walter P., Ayertey H.D., et al.:** Intermediate uveitis in childhood preceding the diagnosis of multiple sclerosis: a 13-year follow-up. *Am. J. Ophthalmol.*, 135, 2003; 6: 885–886.
9. **Kalman B., Lublin F.D.:** The genetics of multiple sclerosis. A review. *Biomed Pharmacother.*, 53(8), 1999: 358–370.
10. **Kanski J.J.:** *Clinical Ophthalmology.* Publisher: Butterworth Heinemann, 2nd edition, 1989.
11. **Kasp E., Phil D., Whiston R., et al.:** Antibody affinity to retinal S-antigen in patients with retinal vasculitis. *Am. J. Ophthalmol.*, 113, 1992: 697–701.
12. **Kerrison J.B., Flynn T., Green W.R.:** Retinal pathologic changes in multiple sclerosis. *Retina*, 14, 1994; 5: 445–450.
13. **Lightman S et al.:** Retinal venous sheathing in optic neuritis. *Brain*, 110, 1987; s. 405-414.
14. **Lim J.I., Tessler H.H., Godwin J.A.:** Uveitis in Patients with Multiple Sclerosis. *Ophthalmology*, 98, 1991: 142–145.
15. **Malinowski S.M., Pulido J.S., Goeken N.E., et al.:** The association of HLA –B8, B51, DR2, and multiple sclerosis in pars planitis. *Ophthalmology*, 100, 1993; 8: 1199–1205.
16. **Murray P.I., Hoekzema R., Luyendijk L., et al.:** Analysis of aqueous humor immunoglobulin G in uveitis by enzyme-linked immunosorbent assay, isoelectric focusing, and immunoblotting. *IOVS*, 31, 1990; 10: 2129–2135.
17. **Narayana K.M., Agrawal R., Biswas J., et al.:** Recurrent anterior uveitis and healed retinal vasculitis associated with multiple sclerosis. *Indian J. Ophthalmol.*, 51, 2003; 1: 77–79.
18. **Nussenblatt R.B., Whitcup S.M., Palestine A.G.:** Uveitis and multiple sclerosis in: Uveitis. *Fundamental and clinical Practice.* Mosby-Year Book, Inc., St. Louis, 1996, s. 392.
19. **Oghuro H., Chiba S., Igarashi Z., et al.:** bbbeta-arrestin and arrestin are recognised by autoantibodies in sera from multiple sclerosis patients. *Proc. Natl. Acad. Sci. USA*, 90, 1993: 3241–3245.
20. **Otradovec J.:** Sheathing of the retinal veins in Multiple sclerosis. *Čs. Oftal.*, 20, 1964: 187–193.
21. **Otradovec J.:** Roztroušená skleróza mozkomíšní. In *Klinická neurooftalmologie.* Grada publishing, a.s., Praha, 2003, s. 413-420.
22. **Pericak-Vance M.A., Rimmler J.B., Haines J.L., et al.:** Investigation of seven proposed region of linkage in multiple sclerosis: an American and French collaborative study. *Neurogenetics*, 2003.
23. **Prieto J.F., Dios E., Gutierrez J.M., et al.:** Pars planitis: epidemiology, treatment, and association with multiple sclerosis. *Ocul. Immunol. Inflamm.*, 9, 2001; 2: 93–102.
24. **Rothova A., Buitenhuis J., Meenken Ch., et al.:** Uveitis and systemic disease. *Br. J. Ophthalmol.*, 76, 1992: 137–141.
25. **Ronzani M., Lang G.E., Wagner P., et al.:** Severe occlusive retinal periphlebitis with vitreous hemorrhage in multiple sclerosis. *Ger. J. Ophthalmol.*, 4, 1995; 6: 328–331.
26. **Rucker C.W.:** Sheathing of retinal veins in multiple sclerosis. *Proc Staff Mtg Mayo Clin.*, 19, 1944: 176-179.
27. **Schmidt S., Wessels L., Augustin A., et al.:** Patients with multiple sclerosis and concomitant uveitis/periphlebitis retinae are not distinct from those without intraocular inflammation. *Neurol. Sci.*, 15, 187(1–2), 2001: 49–53.
28. **Sergott R.C., Beck R.W., Lisak R.P., et al.:** Multiple Sclerosis. In *Ocular Infection and Immunity*, Pepose, Jay S., ed., Mosby-Year book INC, 1996, chapter: Immune-mediated ocular disease, p. 694–715.
29. **Stavrou P., Baltatzis S., Letko E., Samson C.M., Christen W., Foster C.S.:** Pars plana vitrectomy in patients with intermediate uveitis. *Ocul. Immunol. Inflamm.*, 9, 2001; 3: 141–51.
30. **Vine A.K.:** Severe periphlebitis, peripheral retinal ischaemia and preretinal neovascularization in patients with multiple sclerosis. *Am. J. Ophthalmol.*, 113, 1992: 28–32.

*MUDr. A. Šišková,
Oční klinika VFN a 1. LF UK
U Nemocnice 2
120 28 Praha 2*