
Specifická chorioretinitis – kazuistické sdělení

Feuermannová A., Rencová E.

Oční klinika LF a FN, Hradec Králové, přednosta prof. MUDr. P. Rozsíval, CSc.

Souhrn

Autorky prezentují vzácný případ očního postižení u mimoplicní formy tuberkulózy s kožními projevy. Ve sdělení je prezentován případ pacientky, která se několik měsíců léčila na kožní ambulanci pro efflorescence na dolních končetinách. Po vyšetření na oční klinice byla stanovena diagnóza chorioretinitidy nejspíše tuberkulózního původu. Po nasazení příslušné terapie došlo k rychlému zhojení kožních projevů nemoci i stabilizaci nálezů na sítnici. Zdůrazňují, že je nutné na tuto infekční etiologii myslet v diferenciální diagnostické rozvaze uveitid.

Klíčová slova: tuberkulózní chorioretinitida, tuberkulóza, fluorescenční angiografie, indocyaninová angiografie

Summary

Tuberculous Retinochoroiditis – a Case Report

The authors present an uncommon case of ocular involvement in extrapulmonary form of tuberculosis with cutaneous manifestation. A case of a patient who was treated for skin efflorescences on legs for several months is demonstrated. The eye examination showed the picture of chorioretinitis of suspicious tuberculous etiology. A prompt healing of cutaneous lesions occurred and retinal finding stabilized under the specific therapy.

The authors emphasize that this infectious etiology should not be omitted in differential diagnostic considerations of uveitis.

Key words: tuberculous chorioretinitis, tuberculosis, fluorescein angiography, indocyanine green angiography.

Čes. a slov. Oftal., 61, 2005, No. 4, p. 253–259

ÚVOD

Tuberkulóza (tbc) je onemocnění, jehož incidence v ČR podle statistických údajů trvale klesá [2]. Ve vyspělých zemích včetně České republiky je tato nemoc pod kontrolou. Přesto existuje v rámci naší populace skupina, která je hrozbou pro další šíření nemoci a v níž je její výskyt velmi obtížně zachytitelný. Při vyšetření praž-

Předneseno na pracovním dni České oftalmologické společnosti 1. prosince 2001

ských bezdomovců na jaře 2003 byl zjištěn vysoký počet lidí s podezřením na aktivní tbc [12]. Tato skutečnost může způsobit, že se s oční formou tohoto onemocnění budeme setkávat stále častěji. Stanovení diagnózy oční formy tbc může být složité a interval od prvních příznaků po zahájení adekvátní léčby může trvat týdny až měsíce. V našem sdělení si dovolíme demonstrovat případ pacientky s mimoplicní formou tbc.

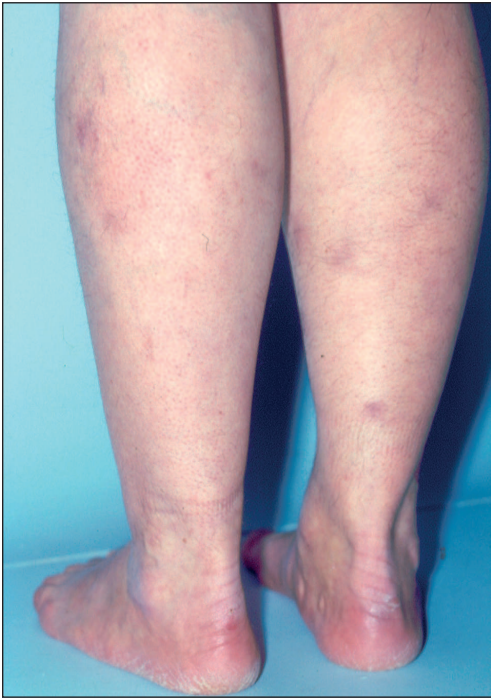VLASTNÍ POZOROVÁNÍ

Koncem roku 1999 byla na naší ambulanci odeslána pacientka s nálezem mnohočetných ložisek na sítnici obou očí. Jednalo se o 54letou ženu, která byla vždy celkově zdráva, do doby prvních začátků potíží se s ničím neléčila, rodinná anamnéza byla bezvýznamná. Pracovní anamnéza – pacientka pracovala 17 let jako tkadlena, nyní u řezání buničité vaty.

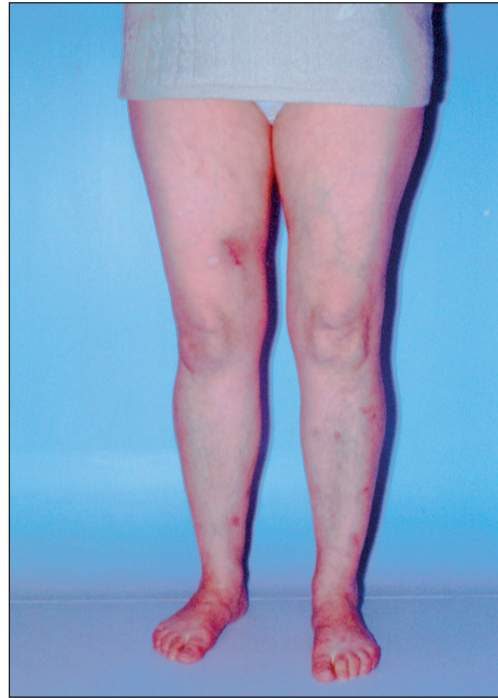
Její první potíže začaly v únoru 1999, kdy se objevily teploty, bolest v krku, byl nasazen Paralen tbl. Po týdnu nález neustoupil, proto byl proveden snímek plic, na základě kterého byla stanovena diagnóza zápal plic. Dostala Klacid po dobu 10 dní, po dvou týdnech došlo ke zlepšení, byl proveden kontrolní snímek plic se závěrem: zhojeno. Koncem března roku 1999 se u pacientky objevilo na bérkách a lýtkách 5–7 tužších, červených až nafialovělých ložisek, která byla nebolestivá, nesvědící (obr. 1). Zpočátku byla léčena obvodní lékařkou, když však ložiska stále přibývala, byla předána do péče spádové kožní ambulance. Na kožní afekce aplikovala lokální preparáty, od června jí byl nasazen tetracyklin celkově. Vzhledem k trvalé progresi nálezu – ložiska byla mnohočetná na bérkách, lýtkách a začala se objevovat i na stehnech, byla dne 16. 7. 1999 provedena probatorní excize jednoho ložiska (obr. 2). Při kontrole po 2 týdnech bylo konstatováno, že se jizva nehojí a pacientka byla odeslána ke konzultaci na vyšší pracoviště, kde byla okamžitě hospitalizována pro diagnózu: jizva po excizi. Hospitalizace probíhala od 12. 8. do 27. 8. 99. Z vyšetření: KO, diff, minerály, ASLO, CRP, CIK negativní, bilirubin, ALT, AST – zvýšené hodnoty, Mantoux II – 30 mm!!! Výsledek histologického vyšetření: erythema induratum Bazin (obr. 3).

Erythema induratum Bazin (tuberculosis indurativa) představuje hyperergickou formu tuberkulózy. Afekce se vyskytuje většinou u mladých žen se silnými promodralými lýtky. Infekce je hematogenní. Klinicky nacházíme na bérkách, zvláště vzadu, podkožní uzly různé velikosti a tuhé, ostře ohraničené infiltráty. Ty se mohou resorbovat nebo se zvětšují a přichytávají se ke kůži, kterou zbarvují červenofialově. Diagnóza se stanovuje hlavně z histologického obrazu. V podkoží dominují granulomy na cévách a rozsáhlé nekrózy, nález BK je vždy negativní [11, 3]. Tuberkulózní původ může potvrdit současný nález jiných forem tuberkulózy nebo kladná odpověď na antituberkulózní léčbu.

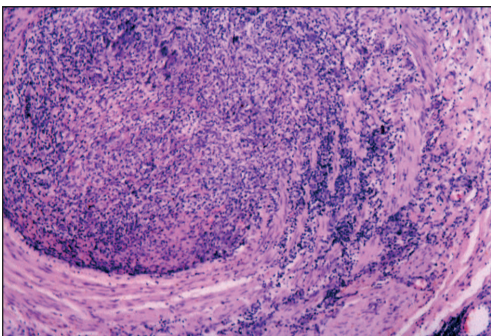
Pacientku vyšetřil pneumolog s negativním závěrem a doporučil nasadit Nidrazid 4 tbl denně. Vzhledem ke zvýšeným hodnotám jaterních testů bylo od realizace tohoto doporučení upuštěno. Pacientka byla propuštěna se závěrem, že se jizva po laseru oploštila, nová ložiska nepřibývají (!), na TRN sledovat rtg plic a sputum na BK. Pacientce bylo sděleno, že má kožní formu tuberkulózy, léčba nasazena nebyla. Po propuštění byla pacientka sledována pneumologem, rtg plic i kultivace na BK byla opakovaně negativní, a internistou – jaterní testy v normě. Celkově se však stále cítila unavená, slabá, potila se na hlavě a na očích víčkách.



Obr. 1. Ložiska na lýtkách



Obr. 2. Ložiska na bérkách dolních končetin, na stehně vpravo zhojená jizva po kožní excizi



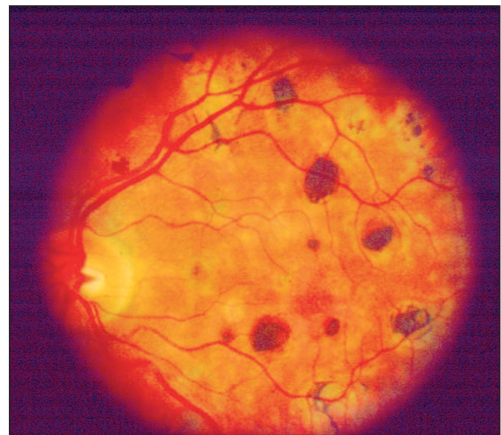
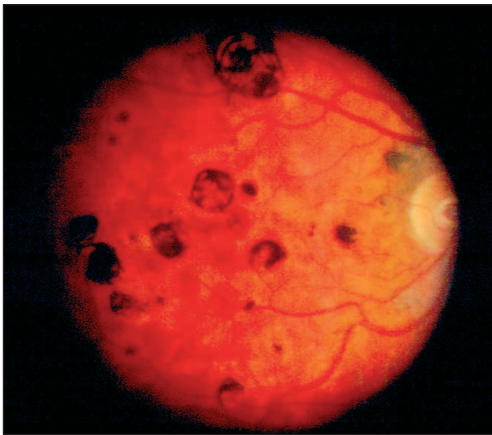
Obr. 3. Na histologickém preparátu je zachycena tepna středního až většího kalibru, jejíž lumen je obturováno zánětlivým infiltrátem s lymfocyty, histiocyty a ojedinělými obrovskými mnohояadernými buňkami. Infiltrát vstupuje i do svaloviny stěny cévní. Barvení hematoxylin-eosin, původní zvětšení mikroskopu 200krát

(Doc. MUDr. L. Pock, CSc.,
Dermatohistopatologická laboratoř,
Praha 8)

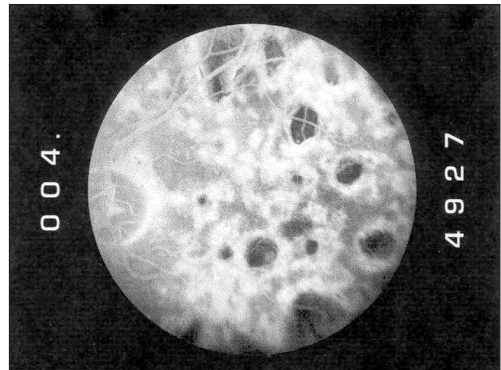
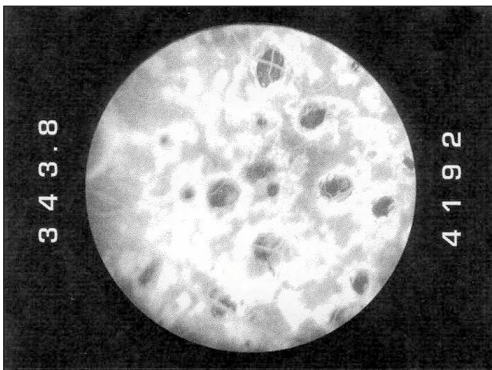
OČNÍ VYŠETŘENÍ

K očnímu lékaři byla odeslána pro pálení OPL – do očí jí stékal pot z víček. Vzhledem k nálezů mnohočetných ložisek na sítnici OPL byla odeslána na naši kliniku.

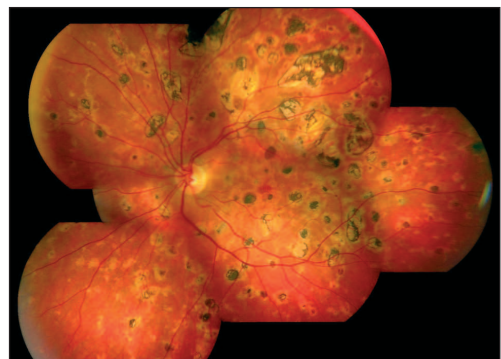
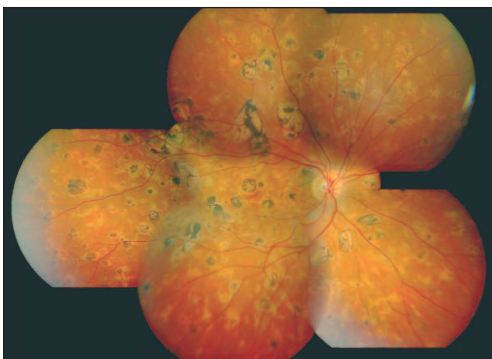
Z vyšetření: VOPL 6/6, na předním segmentu nález fyziologický. Fundus – papila ZN ohraničená, na sítnici roztroušeno množství oblých ložisek s různým stupněm pigmentace s maximem na zadním pólu a podél cévních arkád (obr. 4a, b).



Obr. 4. Nález na OPL při prvním vyšetření u nás: mnohočetná okrouhlá, ostře, ohraničená ložiska s různým stupněm pigmentace. Mezi nimi jsou neohraničené světlejší plošky.
a) OP, b) OL



Obr. 5. FAG OL: a) před léčbou: splývající, výrazně hyperfluoreskující choroidální infiltrace mezi okrouhlými shluky pigmentu.
b) po léčbě: plocha fluorescence mezi pigmentovými ložisky se zmenšuje, „drtí se“ do menších útvarů



Obr. 6. Nález na sítnici při poslední kontrole a) OP, b) OL.

Směrem do periferie ložisek ubývalo a jejich velikost se zmenšovala. Některá ložiska splývala, některá byla lehce prominující. Vzhledem k nálezu těchto mírně prominujících, ještě nepigmentovaných infiltrátů, dle fluorescenční angiografie (FAG) aktivních, jsme nález uzavřeli jako diseminovaná oční forma tuberkulózy a doporučili jsme okamžitě zahájit antituberkulózní léčbu. FAG odhalila blokádu fluorescence odpovídající tvaru pigmentovaných ložisek. Mezi nimi byla splývající hyperfluorescence gradující v pozdní fázi (obr. 5). Tu považujeme za infiltraci cévnatky, jejímž následkem byla reakce ve smyslu tvorby ohraničených chorioretinálních ložisek. Stupeň jejich pigmentace odpovídal stáří vytvořeného ložiska. Pacientka byla hospitalizovaná v Odborném léčebném ústavu Jevíčko ve dnech 15. 11. 1999 – 21. 1. 2000. Z vyšetření – KO, dif, minerály, JT, urea, kreatinin, kys. močová – v normě, protilátky proti toxoplasmě, EBV, CMV, borelie, chlamydie negat. ANF, ANCA, CRP, RF negat., ASLO 300 IU/ML, FW 24/33 – 35/70. Pacientce byl ihned nasazen Nidrazid (INH) + rifampicin (RIF) + pyrazinamid (PZA), pyridoxin, Cilkanol po dobu 3 měsíců. Již po 2 týdnech terapie se začaly velmi rychle hojit kožní granulomy, které byly v té době již přítomné i na pažích. Po měsíci léčby byl oční nález stabilizován a nezjistili jsme čerstvá granulomatózní ložiska. Domů byla pacientka propuštěna s terapií Arficin 600 mg, INH 350 mg, Pyridoxin, Cilkanol, kterou užívala další 3 měsíce.

Na kontroly na naši kliniku dochází 2krát ročně. VOPL 6/6, přední segment klidný, sklivec čistý, papila ZN ohraničená, v úrovni, na sítnici množství starých pigmentovaných ložisek (obr. 6a, b). Zevní i nitrooční nález je dlouhodobě stabilní.

DISKUSE

Tuberkulóza je infekční onemocnění způsobené *Mycobacterium tuberculosis hominis*. Zdrojem nákazy je obvykle nemocný člověk vylučující mykobakteria. Přenos nákazy se uskutečňuje nejčastěji cestou inhalační při osobním kontaktu s nemocným (kapénková forma) nebo přímým kontaktem (inokulační forma tbc) – obvykle profesionálního původu [1]. Branou vstupu, resp. nejčastější orgánovou lokalizací tbc u člověka, jsou plicе (80–90%). Mimoplicní formy tbc jsou podstatně méně časté, oční forma je považovaná za vzácnou [7].

Primární oční tuberkulózou je nazýván stav, kdy je oko vstupní branou mykobakteriální infekce. Tou se může stát jen spojivka a rohovka a projeví se to jejich postižením. Přesto, že existují práce dokumentující postižení předního segmentu, je tato forma onemocnění extrémně vzácná [10]. Sekundární oční tbc je definována jako infekce, která se šíří z okolních tkání nebo hematogenní cestou z primárního ložiska např. v plicích. Postižena může být orbita, přední segment, choroidea či sítnice [4, 5, 8, 10, 13]. Běžnou manifestací je přední granulomatózní i negranulomatózní uveitida, chorioretinitida a retinální vaskulitida, zatímco tuberkulomy, skleritida, keratitida nebo orbitální tbc jsou vzácné [5]. Klasický tuberkulom cévnatky bývá unilaterální prominující bělavé ložisko velikosti 1/4 až několik PD v počtu 1–5 [5]. Pro jeho diagnózu je rozhodující histologické vyšetření: jde o kaseifikovanou nekrózu obklopenou epiteloidními buňkami, lymfocyty a obrovskými buňkami Langerhansova typu. Běžnější je choroiditida tbc původu, která může probíhat jako infiltrace cévnatky zcela bez viditelných změn sítnice nebo se projeví chorioretinálními ložisky s různým stupněm pigmentace. Jsou známy i případy, kdy onemocnění probíhalo pod

obrazem serpiginózní choroiditidy [4]. Sheu a kol. a Saini a kol. ve svých pracích prezentují několik případů panoftalmitidy, kdy teprve na základě oční diagnózy byla zjištěna aktivní nebo zhojená plicní tbc [10, 8]. Stanovení diagnózy může být velmi obtížné. Je nezbytné pneumologické vyšetření včetně snímku plic, které však může být negativní jako v případě naší pacientky [10]. Velkou cenu má tuberkulinový test, který bývá pozitivní [6] a vyšetření vzorku tkáně na PCR [5, 9, 10]. V případě postižení zadního segmentu oka je vhodná fluorescenční angiografie (FAG) a indocyaninová angiografie (ICG). Wolfensberger ve své práci uvádí, že ICG angiografie odhalila choroidální subklinické léze nedetekovatelné ani přímou či nepřímou oftalmoskopií ani při FAG [13]. Udává 4 typy ICG projevů tuberkulózního postižení cévnatky: 1. nepravidelné zóny hypofluorescence v časně a střední fázi, 2. četné malé fokální hyperfluorescentní skvrny, 3. prosakování choroidálních cév vedoucích v pozdní fázi k 4. difuzní choroidální hyperfluorescenci. Tento poslední projev jsme v našem případě potvrdili fluorescenční angiografií, protože jsme tehdy ICG neprováděli. U naší pacientky jsme viděli jak kožní postižení, tak oční formu choroby, která se manifestovala infiltrací choroidey se vznikem okrouhlých chorioretinálních ložisek s výsevem pigmentu. Aktivní infiltraci cévnatky odhalil právě fluoroangiogram nálezem vmezeřené splývající hyperfluorescence v pozdní fázi FAG. Následně pozorované zmenšování plochy hyperfluorescence po antituberkulózní léčbě považujeme za pozitivní terapeutický test. Výrazně pozitivní tuberkulinový test naznačil možnou a pravděpodobnou příčinu kožních problémů i přes opakovaně negativní pneumologické vyšetření (vč. rtg a kultivace sputa na BK), přesto trvalo ještě několik měsíců než byla zahájena adekvátní terapie. Mnohočetným ložiskům na sítnici odpovídá perimetr OPL difuzně četné drobné defekty v zorném poli, sama pacientka je však nevnímá a s vizem 6/6 na OPL je spokojená.

ZÁVĚR

Oční postižení u tbc může být velmi rozmanité. Od postižení spojivky až po těžkou panoftalmitidu. Za očním postižením se však může skrývat do té doby nepoznaná zákeřná infekční choroba, která může být nejen zrak, ale i život ohrožující. Při diferenciální rozvaze u uveitid bychom měli myslet i na tuto možnou příčinu.

LITERATURA

1. Lékařské repetitorium. Galén Praha, 2003, 650–655.
2. Zdravotnická ročenka České republiky 2001, ÚZIS ČR, 2002, 68–71.
3. **Braun-Falco, O., Plewig, G., et al.:** Bacterial diseases. 127–298. In: Braun-Falco, O., Plewig, G., Wolf, H.H.: Dermatology, Springer-Verlag Berlin Heidelberg New York, 2000, p. 1853.
4. **Gupta, V., Gupta, A., Arora, S., et al:** Presumed tubercular serpiginouslike choroiditis. Ophthalmology, 108, 2003, 1744–1749.
5. **Helm, C. J., Holland, G. N.:** Ocular tuberculosis, Survey Ophth, 38 (3), 1993, 229–256.2.
6. **Ness, T., Virchow, J.C.:** Posterior uveitis: sarcoidosis or tuberculosis. Ophthalmology, 98, 2001, 2: 207–211.
7. **Ni, C., Papale, J. J., Robinson, N. L., Wu, et al.:** Uveal tuberculosis. Int Ophthalmol Clin, 22, 1982: 103–24.

8. **Saini, J. S., Mukherjee, A. K., Nadkarni, N.:** Primary tuberculosis of the retina. *Brit J Ophthalmol*, 70, 1986, 533–35.
9. **Samson, C. M., Foster, C. S.:** Tuberculosis, 264–271. In: Foster, C. S., Vitale, A. T.: *Diagnosis and treatment of uveitis*. Saunders company, 2002, 900.
10. **Sheu, S. J., Shyu, J. S., Chen, L. M., et al.:** Ocular manifestations oftuberculosis. *Ophthalmology*, 108, 2001: 1580–1585.
11. **Štáva, Z., Jirásek, L., Schwank, R. et al.:** Kožní choroby vyvolané baktériemi. In: Štáva, Z., Jirásek, L., Schwank, R. et al.: *Dermatovenerologie*. Avicenum, 1977: 120–130.
12. **Vaněk, M.:** Na Bulovce byly zveřejněny první výsledky preventivního vyšetřování bezdomovců. *Zdravotnické noviny*, 15, 2003, 8.
13. **Wolfensberger, T. J., Pinzet, B., Herbort, C. P.:** Indocyanine green angiographic features in tuberculous chorioretinitis. *Am. J. Ophthalmol.*, 127, 1999: 350–353.

MUDr. Alena Feuermannová
Oční klinika LF a FN
Sokolská 581
500 05 Hradec Králové
e-mail: feuerale@fnhk.cz

RISUS OPHTHALMOLOGICUS

Rada primáře Moráně, kde hledat presbyopické brýle

Po večeri nám manželka připomene, že by se mělo začít se psaním vánočních a novoročních přání. Připravíme si psací potřeby a sháníme se po brýlích. Hledáme je na psacím stole, kam je obvykle ukládáme, ale tam nejsou. Jdeme do ložnice, nejsou ani na nočním stolku. Běžíme do dětského pokoje, kde občas pomáháme s domácími úkoly, ale tam je také nikde nevidíme, ani na televizoru neleží, hledáme v knihovně, v kuchyni na stole, na okně, na ledničce, prohledáme kapsy obleků, ale po brýlích jakoby se země slehla. Proběhneme tak dvakrát třikrát celý byt a po tomto tělesném tréninku zapojíme paměť: kdypak a kdepak jsem brýle naposledy použil? Projdeme celý dnešní den, vzpomínáme, co jsme všechno dělali a vybaví se nám různé záležitosti, které bychom bez brýlí nebyli mohli vyřídit. Když nepomohla ani paměť, začneme přemýšlet v širších rovinách, co se s brýlemi mohlo stát. Do knihy jsem brýle nezaložil, to bych ji pak nemohl zavřít, ani jinde jsem je nenašel. A vtom nám svitne v hlavě: jak to vím, že tam všude ty brýle nejsou? Vždyť bez nich nemohu vidět, že tam nejsou, ty zatracené brýle přece musím mít na očích! Sáhnu si na čelo a ony tam skutečně jsou!

Dol