zlom Oftal 8.8.1904 9:18 Str‡nka 123
proLékaře.cz | 20.8.2025

Transmisní elektronová mikroskopie vnitřní limitující membrány a epiretinální tkáně u idiopatické makulární díry

Synek S.[1], Páč L.[2]
[1]Klinika nemocí očních a optometrie FN u sv. Anny a LF MU, Brno, přednosta doc. MUDr. S. Synek, CSc.
[2]Anatomický ústav LF MU, Brno, přednosta prof. MUDr. L. Páč, CSc.

Souhrn

Autoři vyšetřili transmisní elektronovou mikroskopií vzorky epimakulární tkáně získané při chirurgii idiopatické makulární díry v různém stadiu onemocnění. V počátečních stadiích onemocnění byla přítomna jen vnitřní limitující membrána s ojedinělými buňkami na vitreální straně, v pozdějších stadiích onemocnění na ILM nasedala vazivová membrána. Ojediněle nalezli v pokročilejších stadiích onemocnění retinální pigmentový epitel. Domnívají se, že RPE má významnou úlohu v regeneraci defektů sítnice.

Klíčová slova: peeling vnitřní limitující membrány (ILM), makulární díra, transmisní elektronová mikroskopie

Summary

Transmission Electronic Microscopy of the Inner Limiting Membrane and Epiretinal Tissue in Idiopathic Macular Hole
The authors examined samples of epimacular tissue obtained during the surgeries of the idiopathic macular hole in different stages of the disease by means of transmission electronic microscopy. In the early stages of the disease only the inner limiting membrane with isolated cells on the vitreous side was present, in later ones of the disease the connective tissue membrane was attached. In rare cases of the later stages of the disease they found the presence of the retinal pigment epithelium (RPE). They suppose the RPE plays an important role in the regeneration of the defects of the retina.

Key words: peeling of the inner limiting membrane (ILM), macular hole, transmission electronic microscopy

Čes. a slov. Oftal., 61, 2005, No. 2, p. 123–126

Na patogenezi idiopatické makulární díry se podílí mnoho faktorů, nejvýznamnější jsou pravděpodobně involuční změny sklivce, sítnice a cévnatky ve stáří, vznikající sníženým cévním zásobením, které vedou až ke vzniku pravé makulární díry. Optická koherentní tomografie prokázala, že onemocnění je způsobeno předozadní sklivcovou trakcí a probíhá v několika fázích, od prostého oploštění foveolární jamky až ke vzniku klasické makulární díry. Obarvení vnitřní limitující membrány (ILM) a epimakulární vazivové membrány vitálním barvivem MembraneBlue® umožnilo jejich selektivní a bezpečné odstranění. Dá se předpokládat, že různá stadia onemocnění jsou provázena odlišnými morfologickými nálezy. Cílem studie bylo analyzovat ultrastrukturu epimakulární tkáně transmisní elektronovou mikroskopií v různých stadiích idiopatické makulární díry.

proLékaře.cz | 20.8.2025

MATERIÁL A METODIKA

Vyšetřili jsme části ILM a epimakulární tkáně, kterou jsme získali při operaci různých stadií makulární díry u 3 nemocných ve věku 62–70 let. U jednoho nemocného se jednalo o makulární díru ve druhém stadiu dle Gasse, u zbývajících dvou ve třetím stadiu. V prvním případě byla výchozí zraková ostrost 6/12, v druhém a třetím případě 6/24. Tkáně jsme fixovali ihned po odebrání v 2,5% roztoku glutaral dehydu ve fosfátovém pufru po dobu 3 hodin a postfixovali v 1% roztoku kyseliny osmičelé. Po dehydrataci ve vzestupné koncentraci etylalkoholu jsme vzorky zalili do Durcupanu ACM Fluca. Tenké a ultratenké řezy byly zhotoveny na ultramikrotomu Reichert, Jung Ultracut E. Ultratenké řezy jsme po fixaci uranylacetátem a citrátem olovnatým vyšetřili transmisním elektronovým mikroskopem FEI Morgagni.

VÝSLEDKY

Při menším zvětšení okolo 2–7 tisíc je dobře patrný proužek odstraněné vnitřní limitující membrány sítnice (obr. 1). Povrch ILM otočené směrem ke sklivci je relativně hladký, s ojedinělými kolagenními vlákny, na povrchu, který byl otočený k sítnici se nacházejí části buněčné cytoplazmy. U prvého nemocného v druhém stadiu onemocnění dle Gasse nebyla přítomná epimakulární vazivová membrána. U druhého a třetího nemocného (třetí stadium onemocnění dle Gasse) jsme v některých místech ILM nalezli vazivovou membránu s četnými gliovými buňkami (obr. 2), ojediněle byly přítomné i pigmentové buňky sítnice, v jejichž cytoplazmě kromě melanosomů různé velikosti a zralosti jsme nalezli i lyzosomy (obr. 3). Některé pigmentové buňky vykazovaly známky mechanického poškození.

DISKUSE

Za fyziologických stavů ILM funguje jako semipermeabilní membrána mezi sítnicí a sklivcem. Nishihara (2) studoval ultrastrukturu rastrovací elektronovou mikroskopií ILM u králíka. Nalezl, že je složena z jemné třírozměrné sítě s mnohočetnými póry, jejichž průměr je mezi 10–25 nm. V periferii sítnice nejsou tyto póry zjistitelné pro překrytí hustou sklivcovou sítí. Tvar pórů na periferii je jiný než v centru. Je pravděpodobné, že idiopatická makulární díra

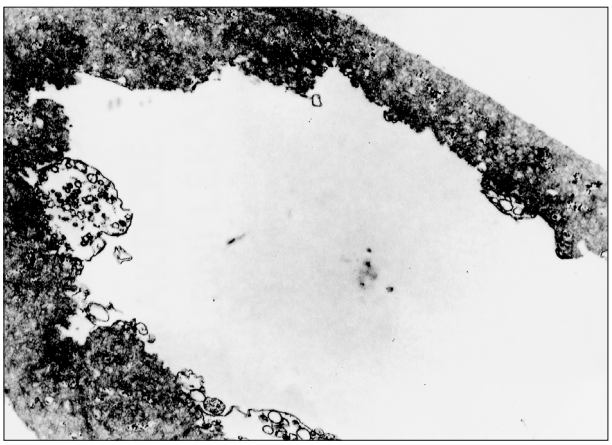

Obr. 1. Vnitřní limitující membrána, zvětšení 7000krát, povrch obrácený do sklivcové dutiny je hladký, na retinální straně jsou zbytky buněčné cytoplazmy

zlom Oftal 8.8.1904 9:21 Str‡nka 125
proLékaře.cz | 20.8.2025

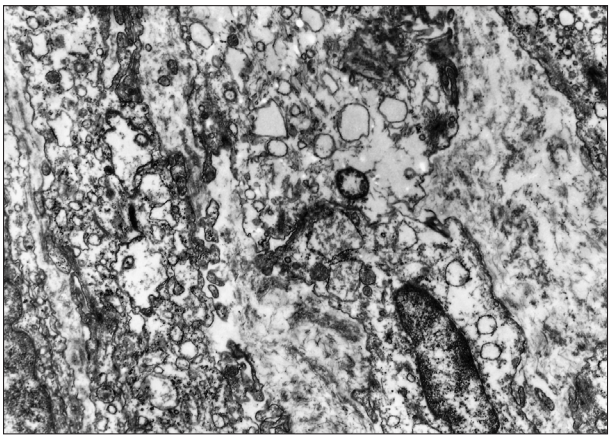

Obr. 2. Epimakulární membrána, zvětšení 17 000krát

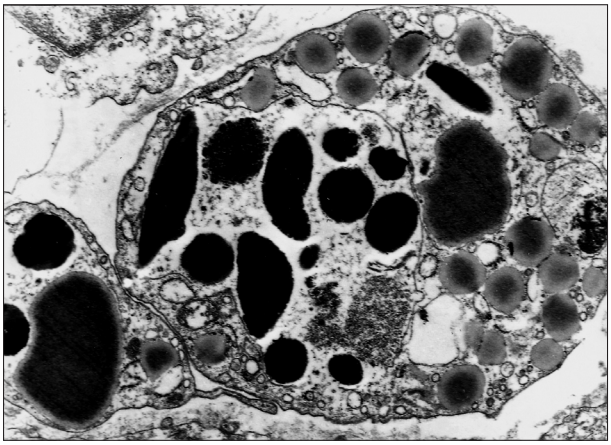

Obr. 3. Část pigmentové buňky, zvětšení 27 000krát, cytoplazma obsahuje melanosomy různého tvaru a velikosti, jsou přítomné i lyzosomy

může být zapříčiněna patologií ILM, která má za následek poruchu metabolismu vitreoretinálního rozhraní. U začínající makulární díry se mění anatomické poměry především v oblasti foveoly. Prakticky intaktní ILM u nemocného ve druhém stadiu onemocnění a přítomnost vaziva a pigmentových buněk v místě epiretinální membrány u nemocných ve třetím stadiu onemocnění dle Gasse svědčí o chronicitě onemocnění a tom, že regenerace makuly je zahájena proliferací gliových buněk i pigmentového epitelu. Na rozdíl od vitálního barvení indocyanovou zelení nebyly přítomny známky toxického poškození tkáně (3). Podle přítomnosti lyzosomů v cytoplazmě RPE je nesporná účast retinálního pigmentového epitelu na odstranění rozpadových produktů. Messmer (4) nalezl v epiretinální membráně u makulární díry gliové buňky a novotvořený kolagen a domnívá se, že jsou zdrojem proliferativní vitreoretinopatie. Proto odstranění ILM může pomoci k obnově normálních anatomických poměrů. Uzavírá, že makulární díra a makulární pucker mají podobnou patogenezi. Peeling ILM není nikdy úplně atraumatický, například Tadayoni nalezl disociaci nervových vláken, která nemá funkční negativní vliv, ale pravděpodobně souvisí s peelingem a je ji možné zaznamenat na red free fotografii. Kono (6) na králíkovi studoval účinek autologní krve na strukturu vitreoretinálního rozhraní. Za 2 týdny po injekci se objevila epiretinální membrána složená z glií a mikrofágů. Za 6 měsíců zůstala jenom silná vazivová epiretinální membrána tvořená gliovými buňkami. Mayer (5) nalezl nestin (marker pro neurální progenitorové buňky) jak v oraserrata, tak v peripapilární sítnici i epiretinální membráně. Jsou to zárodečné buňky sítnice, které se diferencují v jizevnatou tkáň. Gandorfer (1) nalezl epimakulární membránu dvou typů: první typ byl tvořen jednovrstevnatými buňkami a druhý typ byl představován fibrovaskulární tkání. V obou případech byly přítomny myofibroblasty. U žádného nemocného nenalezl RPE a mikrofágy. Tang (7) sledoval mikrofágy u proliferativní vitreoretinopatie, úrazu a diabetiků. Myslí si, že mikrofágy produkují zánětlivou reakci nebo uvolňují cytokininy. Z přehledu vyplývá, že morfologické nálezy u různých

zlom Oftal 8.8.1904 9:22 Str‡nka 126
proLékaře.cz | 20.8.2025

patologických stavů vitreoretinálního rozhraní se liší. Bylo prokázáno, že RPE se mohou transformovat i v jiné buňky, například v myofibroblasty nebo glie mají schopnost fagocytovat, či transformovat se v neurální retinální buňky. Původ buněk v epimakulární membrána vyžaduje dalších cytologických studií.

ZÁVĚR

Autoři vyšetřili transmisní elektronovou mikroskopií vzorky epimakulární tkáně získané při chirurgii idiopatické makulární díry v různém stadiu onemocnění. V počátečních stadiích onemocnění byla přítomna jen vnitřní limitující membrána s ojedinělými buňkami na vitreální straně, v pozdějších stadiích onemocnění na ILM nasedala vazivová membrána. Ojediněle nalezli v pokročilejších stadiích onemocnění retinální pigmentový epitel. Domnívají se, že RPE má významnou úlohu v regeneraci defektů sítnice.

Práce byla podpořena grantem IGA MZCR NK/7363-2

LITERATURA

1. **Gandorfer, A., Rohleder, M., Kampik, A.:** Epiretinal pathology of vitreomacular traction syndrome. Br. J. Ophthalmol., 86, 2002: 902–909.
2. **Nishihara, H.:** Studies on the ultrastructure of the inner limiting membrane of the retina. I. surface replication study on the inner limiting membrane of the retina. Nippon Ganka Gakkai Yasshi. 93, 1989: 429–438.
3. **Haritoglou, Ch., Gandorfer, A., Gass, C. A., Kampik, A.:** Histology of the vitreoretinal interface after staining of the internal limiting membrane using glucose 5% diluted indocyanine and infracyanine green. Am. J. Ophthalmol. 137, 2004: 345–348.
4. **Messmer, E. M., Heidenkummer, H. P., Kampik, A.:** Ultrastructure of epiretinal membranes associated with macula holes. Graefes Arch. Clin. Exp. Ophthalmol. 236, 1998: 248–254.
5. **Mayer, E. J., Hughes, E. H., Carter, D. A., Dick, A. D.:** Nessting positive cells in adult human retina and in epiretinal membranes. Br. J. Ophthalmol. 87, 2003: 1154–1158.
6. **Kono, T., Kohno, T., Inomata, H.:** Epiretinal membrane formation. Light and electron microscopic study in an experimental rabbit model. Arch. Ophthalmol. 113, 1995: 359–363.
7. **Tang, S., Gao, R., Wu, D. Z.:** Macrophages in human Epiretinal and vitreal membranes in patients with proliferative intraocular disorders. Yan Ke Xue Bao, 12, 1996: 28–32.

Doc. MUDr. Svatopluk Synek, CSc.
Klinika nemocí očních a optometrie
FN u sv. Anny a LF MU
Pekařská 53
656 91 Brno