

Evinakumab – roční zkušenosti u pacientů s homozygotní familiární hypercholesterolemií: kazuistiky

Evinacumab – one year of experience in patients with homozygous familial hypercholesterolemia: a case reports

Lukáš Zlatohlávek¹, Jana Beňová Becherová¹, Jaroslav A. Hubáček^{1,2}

¹Centrum preventivní kardiologie, III. interní klinika – klinika endokrinologie a metabolismu 1. LF UK a VFN v Praze

²Centrum experimentální medicíny IKEM, Praha

✉ doc. MUDr. Lukáš Zlatohlávek, Ph.D. | lukas.zlatohlavek@vfn.cz | www.vfn.cz

Doručeno do redakce | Doručené do redakcie | Received 30. 9. 2025

Přijato po recenzi | Prijaté po recenzii | Accepted 24. 10. 2025

Abstrakt

V článku prezentujeme 3 kazuistiky pacientů s homozygotní familiární hypercholesterolemií, u kterých bylo po dosažení maximální možné farmakologické intervence statinem, ezetimibem a PCSK9i přistoupeno k podávání dalšího léku – evinakumabu. V článku je dokumentován průběh terapie a poklesy hodnot LDL-cholesterolu (LDL-C): u pacientů došlo k redukci hodnot LDL-C až o 84,1; 84,5; resp. 93,2 % oproti vstupním hodnotám. Pacienti byli sledováni po dobu přibližně 9 měsíců, během nichž nebyly zaznamenány žádné klinicky ani laboratorně významné nežádoucí účinky spojené s léčbou evinakumabem.

Klíčová slova: evinakumab – homozygotní familiární hypercholesterolemie – LDL-cholesterol

Abstract

In this article, we present three case reports of patients with homozygous familial hypercholesterolemia who, after reaching the maximum possible pharmacological intervention with statins, ezetimibe, and PCSK9i, were given an additional drug – evinacumab. The article documents the course of therapy and decreases in LDL-cholesterol (LDL-C) levels, with patients experiencing reductions in LDL-C levels of up to 84.1%, 84.5%, and 93.2%, respectively, compared to baseline values. Patients were monitored for approximately 9 months, during which no clinically or laboratory-significant adverse effects associated with evinacumab treatment were reported.

Key words: evinacumab – homozygous familial hypercholesterolemia – LDL-cholesterol

Úvod

Homozygotní familiární hypercholesterolemie (HoFH), ať již ve smyslu „čistých“ homozygotů či složených heterozygotů, je v České republice raritní diagnózou (aktuálně je evidováno přibližně 9–12 pacientů). Odhaduje se, že celosvětově se homozygotní forma vyskytuje přibližně u 1 z 300 000 až 1 z 1 000 000 osob [1,2]. Tato diagnóza je spojena s extrémním kardiovaskulárním rizikem, které vede k předčasnému rozvoji aterosklerózy a ischemické choroby srdeční již v mladém věku. Patofyziologicky je onemocnění způsobeno bialelickými mutacemi v genu pro LDL-receptor (LDLR), méně často

v genech *APOB* či *PCSK9*, což vede k výrazně snížené clearance LDL-částic z cirkulace. Inhibice angiotensin-like proteinu 3 (ANGPTL3) představuje nový terapeutický přístup, který umožňuje snížení koncentrace LDL-C nezávisle na funkci LDLR.

Diagnostika je možná buď pomocí verifikace genových mutací či pomocí klinických kritérií (schéma). Více k této diagnóze naleznete v níže uvedeném odkazu [3].

Základem farmakoterapie u pacienta s touto diagnózou jsou statiny. Při dávce 40 mg rosuvastatinu nebo 80 mg atorvastatinu jsme schopni redukovat hodnotu LDL-C při-

blíže o 50–55 %. Dalším lékem volby je ezetimib, který posílením efektu statinu tzv. duální inhibicí snižuje hodnotu LDL-C o dalších 18–20 %. Touto duální inhibicí však u pacientů s familiární hypercholesterolemií ve většině případů nelze dosáhnout cílových hodnot. Dalším terapeutickým postupem jsou PCSK9-inhibitory (PCSK9i). Oba preparáty – alirokumab či evolokumab jsou indikovány u pacientů s heterozygotní FH a k jejich úhradě „postačuje“ splnění úhradových kritérií. U pacientů s HoFH je třeba žádat o schválení revizního lékaře příslušné zdravotní pojišťovny. I přes posílení terapie o tuto farmakologickou skupinu nejsme u pacientů s HoFH schopni dosáhnout cílových hodnot LDL-C, zejména pokud spadají do skupiny velmi vysokého či extrémního rizika (cílová hodnota LDL-C < 1,4, resp. 1,0 mmol/l). Pacient s diagnózou familiární hypercholesterolemie by měl dosáhnout hodnoty LDL-C < 1,8 mmol/l, spolu s poklesem o > 50 % vstupní hodnoty, podobně jako u výše popsaných rizikových skupin.

V roce 2022 byl na český trh uveden nový lék ze skupiny inhibitorů angiotensin-like protein 3 (ANGPTL3) evinakumab pod obchodním názvem EVKEEZA. Jelikož v minulém čísle Athero Review vyšel přehledný článek prof. Blahy věnující se principu účinku toho preparátu [4].

Kazuistika 1

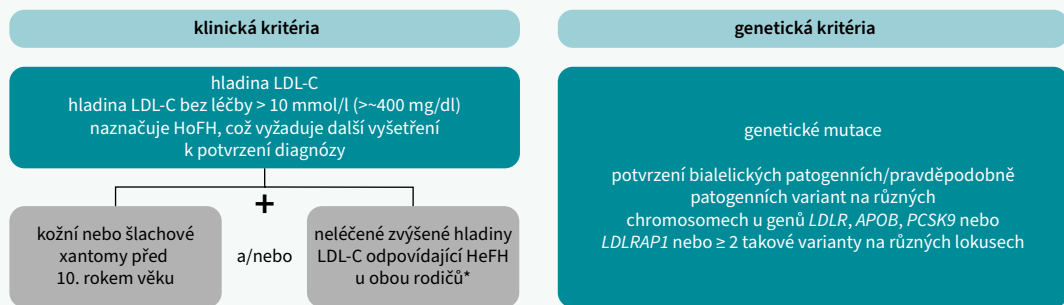
První pacientkou je paní D.V. (*1975), která neguje alergickou anamnézu, žije s manželem a pracuje jako recepční. **Osobní**

anamnéza a terapie: chronická mikrocytární anémie, arteriální hypertenze kompenzovaná dvojkombinační farmakoterapií a diabetes mellitus 2. typu kompenzovaný metforminem v monoterapii. Je nekuřačka, cca 1– až 2krát týdně pije 2 dcl vína. Již od dětství pozorovala šlachové xantomy na extenzorových kloubech rukou (**obr**). **Průběh péče:** V roce 1999 byla odeslána do Centra preventivní kardiologie Všeobecné fakultní nemocnice v Praze pro diagnostikovanou hypercholesterolemii. Postupným genetickým testováním byly u ní zjiš-

Obr | Šlachové xantomy

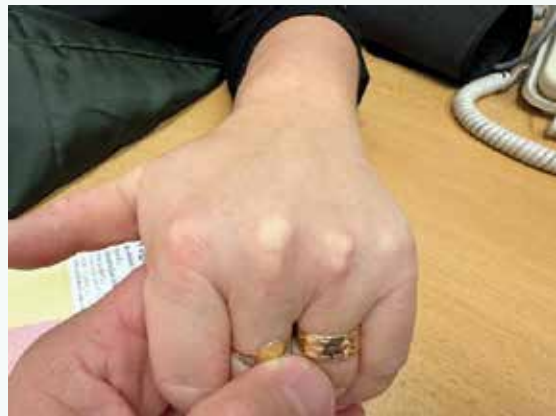

Schéma | Diagnóza HoFH: 2023 kritéria konsenzuálního prohlášení EAS



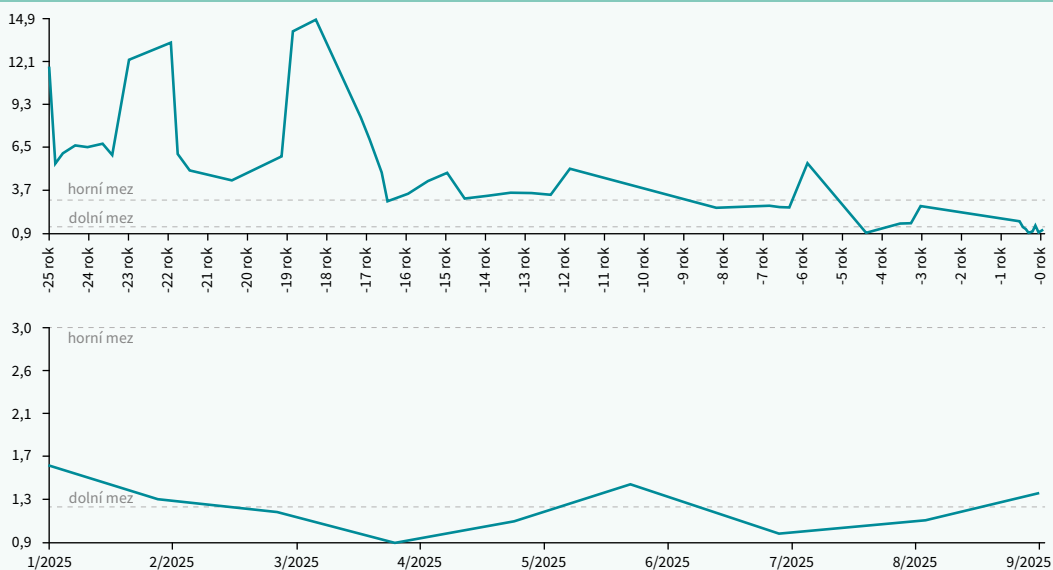
*V digenetické formě může mít jeden z rodičů normální hladinu LDL-C a druhý hladinu LDL-C odpovídající HoFH.

Tab. 1 | Jednotlivé hodnoty lipidogramu v průběhu farmakoterapie u pacientky

	T-C (mmol/l)	TG (mmol/l)	HDL-C (mmol/l)	LDL-C (mmol/l)	apoB (g/l)	pokles LDL-C (%)
nativně	16,37	0,99	1,8	14,12	3,62	
S	8,6	0,9	1,23	7,12		
S + Ez	6,8	0,55	1,24	5,07	1,28	
S + Ez + PCSK9i	4,68	1,14	1,5	2,7	0,87	- 80,9
S + Ez + PCSK9i + Ev	2,03	0,53	0,7	0,97	0,48	- 93,15

apoB – apolipoprotein B Ev – evinakumab Ez – ezetimib HDL-C – HDL cholesterol LDL-C – LDL-cholesterol PCSK9i – Proprotein Convertase Subtilisin/Kexin typu 9 inhibitor/inhibitor proprotein konvertázy subtilizin/kexin typu 9 S – statin T-C – Total Cholesterol/celkový cholesterol TG – triglyceridy

Graf 1 | Vývoj hodnot LDL-C v čase v mmol/l

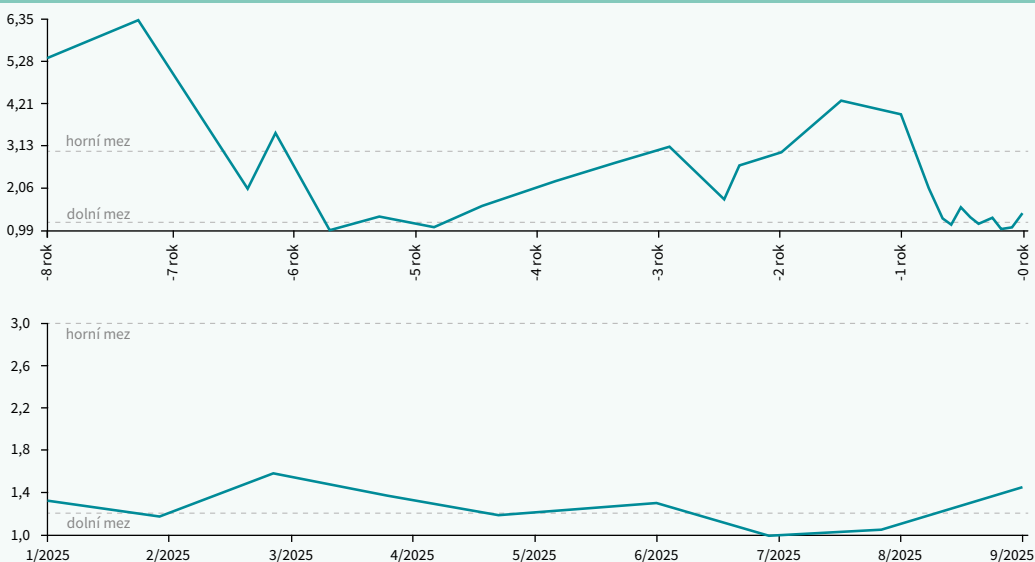

Tab. 2 | Jednotlivé hodnoty lipidogramu v průběhu farmakoterapie

	T-C (mmol/l)	TG (mmol/l)	HDL-C (mmol/l)	LDL-C (mmol/l)	apoB (g/l)	pokles LDL-C (%)
nativně	16,77	2,79	1,94	13,57	3,9	
S	13,05	2,05	1,75	10,38	3,42	
S + Ez	8,41	2,11	1,11	6,35	1,98	
S + Ez + PCSK9i	6,15	2,03	1,3	3,94	1,55	- 71,0%
S + Ez + PCSK9i + Ev	3,47	0,9	1,01	2,04	0,85	- 84,9 %

apoB – apolipoprotein B Ev – evinakumab Ez – ezetimib HDL-C – HDL-cholesterol LDL-C – LDL-cholesterol PCSK9i – Proprotein Convertase Subtilisin/Kexin type 9 inhibitor/inhibitor proprotein konvertázy subtilizin/kexin typu 9 S – statin T-C – Total Cholesterol/celkový cholesterol TG – triglyceridy

Graf 2 | Vývoj hodnot LDL-C v čase v mmol/l



těny mutace *c.761A>* a *c.910G>A*, na jejichž základě byla stanovena diagnóza homozygotní familiární hypercholesterolemie. U pacientky byla zprvu zahájena terapie statinem, která byla postupně vytitrována do maximálně tolerované dávky. Dále byla terapie posílena o ezetimib. Při této terapii bylo požádáno o schválení terapie PCSK9i. Jelikož ani při této kombinaci nedošlo k dosažení cílových hodnot, bylo požádáno o schválení terapie evinakumabem. **Závěr:** Jednotlivé hodnoty lipidogramu jsou uvedeny v [tab. 1](#) a vývoj hodnot LDL-C v čase zobrazuje [graf 1](#). Celkový pokles LDL-C činil 93, 15 %.

Kazuistika 2

Dalším pacientem je pan R.B. (*1965), který neguje alergickou anamnézu, pracuje v cementárně jako dělník, žije s rodinou. **Osobní anamnéza:** V 16 letech prodělal operaci benigního tumoru mozku, v 18 letech vředovou chorobu žaludku. Od roku 2000 má arteriální hypertenzi, v současnosti kompenzovanou dvojkombinační farmakoterapií. Do roku 2020 pravidelně kouřil (s kolísáním počtu cigaret v průměru 20 denně), tehdy byla při USG-vyšetření zjištěna přibližně 40% stenóza

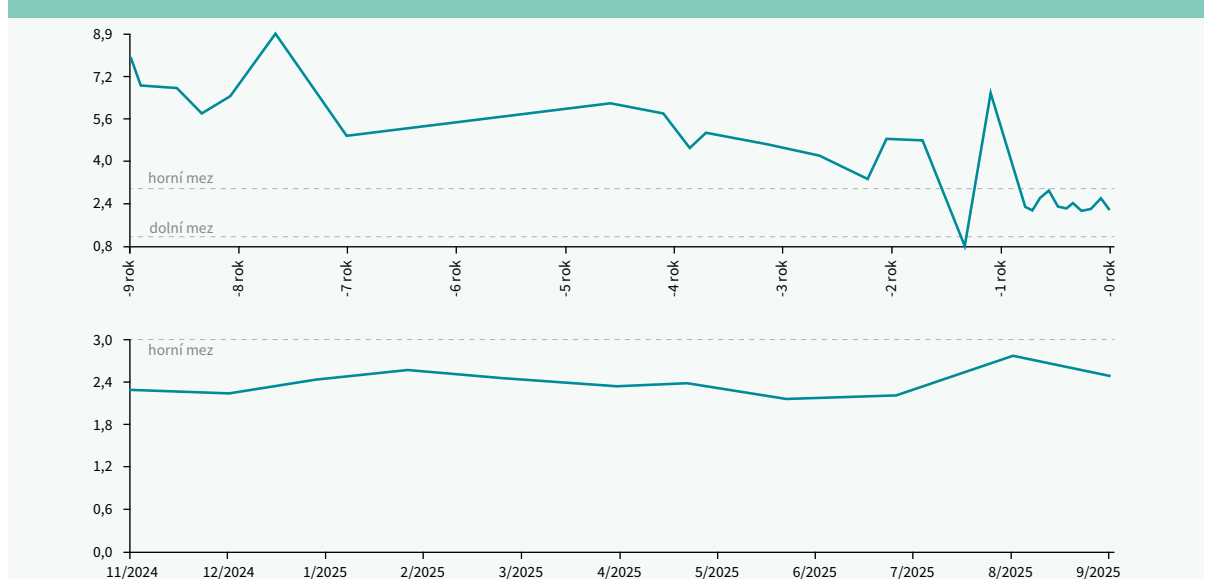
karotid. V roce 2023 pacient přichází pro klinické obtíže charakteru nestabilní anginy pectoris, proto byla provedena koronarografie, která prokázala 60% stenózu RIA, 70% stenózu RD1, 50% stenózu RIM a táhlé 60% stenózy ACD. **Terapie:** V květnu 2023 byla pacientovi provedena chirurgická revaskularizace myokardu na RIA, RD1, RD2 a ACD. Těmto diagnózám odpovídá i farmakoterapie, včetně antiagregační léčby. Objektivně jsou u pacienta od adolescence přítomná xantelesmata palpebrarum. **Průběh péče:** V Centru preventivní kardiologie VFN a 1. LF UK byly u pacienta zjištěny mutace genů *c.340TA/c.1775GA* (*p.Ph114Ile/p.Gly592Glu*). Laboratorním hodnotám a klinickému obrazu odpovídala i farmakoterapie, k maximálně tolerované dávce statinu byl přidán ezetimib. Při této terapii bylo požádáno o schválení terapie PCSK9i, které bylo revizním lékařem schváleno; nicméně k dosažení cílových hodnot LDL-C nedošlo. Proto bylo po uvedení evinakumabu na český trh požádáno o schválení této terapie, této žádosti bylo rovněž vyhověno. **Závěr:** Jednotlivé hodnoty lipidogramu jsou uvedeny v [tab. 2](#) a vývoj hodnot LDL-C v čase je zobrazen v [grafu 2](#). Celkový pokles LDL-C činil 84, 8 %.

Tab. 3 | Jednotlivé hodnoty lipidogramu v průběhu farmakoterapie

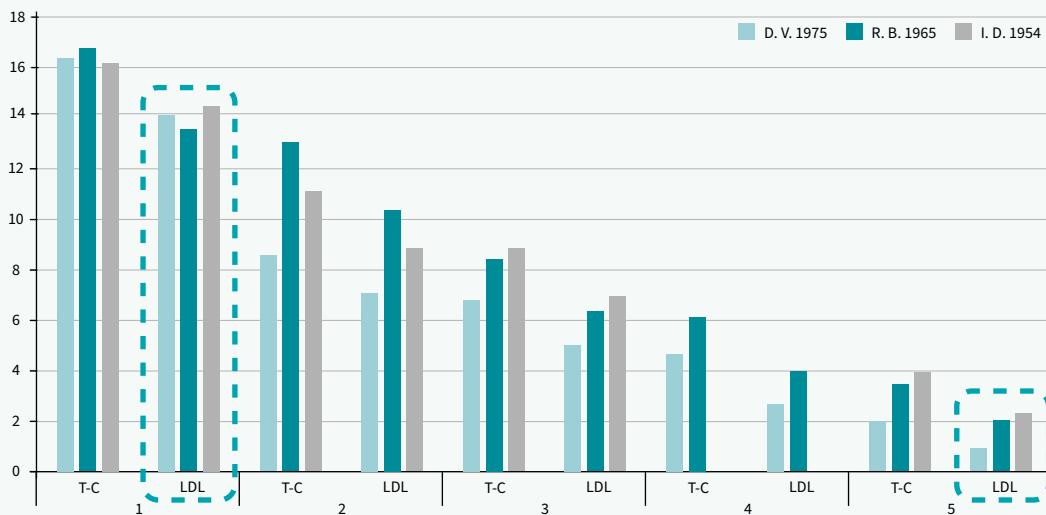
	T-C (mmol/l)	TG (mmol/l)	HDL-C (mmol/l)	LDL-C (mmol/l)	apoB (g/l)	pokles LDL-C (%)
nativně	16,2	0,82	1,62	14,5	3,9	
S	11,12	0,92	1,82	8,85	2,31	
S + Ez	8,88	1,33	1,71	6,92	2,06	
S + Ez + PCSK9i	7,58	1,33	1,71	4,6	1,55	- 68,3 %
S + Ez + PCSK9i + Ev	3,96	0,61	1,34	2,3	0,83	- 84,1 %

apoB – apolipoprotein B Ev – evinakumab Ez – ezetimib HDL-C – HDL-cholesterol LDL-C – LDL-cholesterol PCSK9i – Proprotein Convertase Subtilisin/Kexin type 9 inhibitor/inhibitor proprotein konvertázy subtilizin/kexin typu 9 S – statin T-C – Total Cholesterol/celkový cholesterol TG – triglyceridy

Graf 3 | Vývoj hodnot LDL-C v čase v mmol/l



Graf 4 | Srovnání v čase: T-C + LDL-C (mmol/l)



Kazuistika 3

Poslední pacientkou je paní I.D. (*1954), která neguje alergickou anamnézu, pracuje jako účetní, žije sama a pravidelně rekreačně sportuje 2– až 3krát týdně po dobu alespoň 45 minut. Otec zemřel na třetí infarkt myokardu ve 42 letech, matka prodělala kolem 50. roku života cévní mozkovou příhodu, u dcery (*1976) byla diagnostikována hypercholesterolemie. **Osobní anamnéza a průběh péče:** V roce 1993, pro výrazně zvýšenou hodnotu cholesterolu a přítomnost šlachových xantomů od dětství, bylo vysloveno podezření na familiární hypercholesterolemii, v té době prodělala infarkt myokardu spodní stěny, řešeno PCI. V roce 1996 pacientka podstoupila 5násobný aortokoronární bypass, v roce 2004 byl implantován stent do uzavřeného Rcx, v roce 2015 byla provedena PCI distální části RC s implantací 2krát DES a nálezem obliterace bypassu na ACD, RMS. V roce 2000 byla provedena endarterektomie karotidy vlevo, v roce 2024 vpravo. Současně byla pacientce diagnostikována ischemická choroba dolních končetin. **Terapie:** Těmto diagnózám odpovídá i farmakoterapie. Postupně byla pacientce navýšena dávka statinu na maximální tolerovanou a do kombinace přidán ezetimib. Na této terapii bylo požádáno o schválení terapie PCSK9 inhibítorem, ve které bylo revizním lékařem vyhověno. Nicméně ani při této léčbě nebylo dosaženo cílové hodnoty LDL-C u pacientky s polyvaskulárním postižením, tedy v extrémním kardiovaskulárním riziku s doporučenou cílovou hodnotou LDL-C < 1,0 mmol/l. Jednotlivé hodnoty lipidogramu jsou uvedeny v tab. 3 a vývoj hodnot

LDL-C v čase zobrazuje graf 3. Celkový pokles LDL-C činil 84,1 %.

Závěr

Homozygotní familiární hypercholesterolemie představuje sice vzácnou, ale pro své nositele velmi vysoce kardiovaskulárně rizikovou diagnózu. Po zavedení PCSK9i do terapie bylo možno dále posunout hranici dosažených hodnot oproti kombinované terapii statinem s ezetimibem. Nicméně ani tato trojkombinační terapie obvykle neumožňuje dosažení doporučených cílových hodnot LDL-C. Přidáním terapie evinakumabem, inhibítorem ANGPTL3, dochází k dalšímu významnému snížení hladiny LDL-C, a tím lze dosáhnout redukce až o 93 %. Tyto nízké hodnoty zůstaly konstantní po dobu přibližně 9 měsíců sledování, a to bez jakýchkoliv klinických i laboratorních nežádoucích účinků (graf 4).

Literatura

1. Akioyamen LE, Genest J, Shan SD et al. Estimating the prevalence of heterozygous familial hypercholesterolaemia: a systematic review and meta-analysis. *BMJ Open* 2017; 7(9): e016461. Dostupné z DOI: <http://doi:10.1136/bmjopen-2017-016461>.
2. Sturm AC, Knowles JW, Gidding SS et al. Clinical Genetic Testing for Familial Hypercholesterolemia: JACC Scientific Expert Panel. *JACC* 2018; 72(6): 662–680. *Lancet* 2021; 398(10318): 1873–1886. Dostupné z DOI: <http://doi:10.1016/j.jacc.2018.05.044>.
3. Freiburger T et al. Aktualizace 2023 konsenzu Evropské společnosti pro aterosklerózu o homozygotní familiární hypercholesterolemii: nová léčba a klinická doporučení. *AtheroRev* 2025; 8(3): 135–144.
4. Blaha V. Evinakumab v léčbě homozygotní familiární hypercholesterolemie: data z reálné klinické praxe a kazuistika. *AtheroRev* 2025; 10(2): 111–115.