

# KOMBINOVANÁ INTRAVITREÁLNA APLIKÁCIA KORTIKOSTEROIDOV A ANTI-VEGF U PACIENTOV S EDÉMOM MAKULY PO UZÁVERE ŽILY SIETNICE

## SÚHRN

**Cieľ:** Vyhodnotenie anatomických a funkčných výsledkov po intravitreálnej aplikácii dexametazónového implantátu v kombinácii s anti-VEGF látkou bevacizumab u pacientov s edémom makuly po uzáveru žily sietnice.

**Metodika:** Ide o retrospektívnu analýzu súboru 50 pacientov s priemerným vekom 72 rokov, z toho 15 mužov a 35 žien. Vstupné kritéria pre liečbu boli uzáver žily sietnice, najlepšie korigovaná centrálna ostrosť zraku (NKCOZ) lepšia ako 20/200 a edém makuly väčší ako 250  $\mu\text{m}$ . V algoritme liečby sa použil ako prvý liek dexametazón, následne sa aplikoval anti-VEGF (bevacizumab) a následne dexametazón. Anti-VEGF bevacizumab sa aplikoval v intervale medzi dvomi aplikáciami dexametazónu. Prvá injekcia sa aplikovala všetkým pacientom, opakovane podľa potreby, na základe nálezov nonperfúzných zón pri fluoresceínovej angiografii (FA), alebo nálezov ischemických ložísk oftalmoskopicky. Pacienti boli sledovaní minimálne 12 mesiacov. V súbore boli zaradení pacienti s vetvovým a kmeňovým uzáverom žily sietnice. Sledoval sa výskyt nonperfúzných zón na FA, NKCOZ, edém makuly na základe optickej koherentnej tomografie (OCT) a počet re aplikácií intravitreálnych injekcií. Hodnotili sa nežiadúce účinky liečby, konkrétne zvýšenie vnútroočného tlaku a počet pacientov s operovanou kataraktou v priebehu liečby.

**Výsledky:** Mesiac po 1. aplikácii dexametazónu sa zaznamenal zisk 8 písmen priemerne, pričom centrálna hrúbka sietnice (central retinal thickness, CRT) poklesla z priemernej hrúbky 512  $\mu\text{m}$  na 318  $\mu\text{m}$ . V intervale medzi 2 podaniami dexametazónu sme aplikovali u 33 pacientov 1x bevacizumab, u 3 pacientov 2x bevacizumab a u 14 pacientov 3x bevacizumab. Druhá aplikácia dexametazónu sa aplikovala priemerne v 7. mesiaci od prvej aplikácie. Hrúbka sietnice v makule pri druhej aplikácii dexametazónu stúpila na 465  $\mu\text{m}$ . Prvý mesiac po 2. aplikácii dexametazónu sa NKCOZ zlepšila priemerne o 10 písmen a CRT sa znížila na 380  $\mu\text{m}$  oproti úvodu liečby. Na začiatku liečby boli všetci pacienti fakický. V priebehu sledovania sa u 18 (36 %) pacientov vykonala fakoemulzifikácia šošovky s implantáciou umelej vnútroočnej šošovky. Prechodné zvýšenie vnútroočného tlaku s potrebou lokálnej liečby bolo zaznamenané u 15 (30 %) pacientov.

**Záver:** Kombinácia intravitreálne podaného depotného dexametazónu s anti-VEGF látkou bevacizumab zlepšuje anatomický aj funkčný výsledok liečby.

**Kľúčové slová:** uzáver žily sietnice, edém makuly, dexametazón, bevacizumab

## SUMMARY

### COMBINATION OF INTRAVITREAL CORTICOSTEROID WITH ANTI-VEGF IN MACULAR EDEMA SECONDARY TO RETINAL VEIN OCCLUSION

**Purpose:** functional and anatomical results after combination of intravitreal dexamethasone implant with anti-VEGF bevacizumab in macular edema secondary to retinal vein occlusion.

**Methods:** Retrospective analysis of 50 patients, average age 72 years, 15 men and 35 women. Inclusion criteria for treatment were retinal vein occlusion, best corrected visual acuity (BCVA) more than 20/200 and macular edema more than 250  $\mu\text{m}$ . Algorithm of treatment was dexamethasone, anti-VEGF (bevacizumab), dexamethasone. Application of anti-VEGF bevacizumab was in interval between two applications of dexamethasone, for the first time in every patient. If there were nonperfusion areas on fluoresceine angiography (FA), or ischemia on slit lamp, repeatedly. Patients observed for 12 months at least. This cohort included patients with branch retinal vein occlusion together with central retinal vein occlusion. This is an evaluation of nonperfusion areas based on FA, BCVA, macular edema on optical coherence tomography (OCT) and number of reapplication of anti-VEGF bevacizumab. Observed adverse effects are elevation of intraocular pressure and number of patients who underwent cataract surgery.

**Results:** The gain of 8 letters in 1<sup>st</sup> month after 1<sup>st</sup> application of dexamethasone, central retinal thickness (CRT) reduced from 512  $\mu\text{m}$  to 318  $\mu\text{m}$  in average. 33 patients get 1, 3

Valášková J., Popov I., Krásnik V.

Klinika Oftalmológie LF UK a UNB,  
Bratislava,  
prednosta doc. MUDr. Vladimír Krásnik,  
PhD.

*Autoři práce prohlašují, že vznik i téma odborného sdělení a jeho zveřejnění není ve střetu zájmu a není podpořeno žádnou farmaceutickou firmou.*



Do redakce doručeno dne 19. 6. 2017  
Do tisku přijato dne 26. 1. 2018

MUDr. Jela Valášková  
Klinika Oftalmológie LF UK a UNB  
Nem. Ružinov, Ružinovská 6,  
826 06 Bratislava, SR  
e-mail: jelavalasek@hotmail.com

patients get 2 and 14 patients 3 injections of bevacizumab. On the day of 2<sup>nd</sup> application of dexamethasone, in 7<sup>th</sup> month in average, the CRT increased on 465  $\mu\text{m}$ , and 1<sup>th</sup> month after, the gain from the baseline was 10 letters and CRT reduced on 380  $\mu\text{m}$ . All the patients were phakic at the baseline, 18 (36 %) patients underwent cataract surgery with intraocular lens implantation. Transient elevation of intraocular pressure in 15 (30 %) eyes, treated by local therapy.

**Conclusion:** Combination of intravitreal dexamethasone implant with anti-VEGF bevacizumab is functionally and anatomically effective.

**Key words:** retinal vein occlusion, macular edema, dexamethasone, bevacizumab

Čes. a slov. Oftal., 73, 2017, No. 5–6, p. 183–188

## ÚVOD

Uzáver žily sietnice je po diabetickej retinopatii druhým najčastejším cievnym ochorením sietnice [27].

Prevalencia uzáveru žily sietnice (Retinal vein occlusion, RVO) sa udáva v populačných štúdiách v rozmedzí od 0,7 % do 1,6 % [2, 13] a stúpa s vekom [15]. Celosvetovo trpí týmto ochorením 16,4 milióna dospelých, z toho 2,5 milióna s centrálnym uzáverom žily sietnice (central retinal vein occlusion, CRVO) a 13,9 milióna s vetvovým uzáverom žily sietnice (branch retinal vein occlusion, BRVO) [10, 23].

Hlavné celkové rizikové faktory pre vetvový, kmeňový a hemiretinálny uzáver žily sietnice (hemiretinal vein occlusion, HRVO) boli identifikované v štúdií The Eye Disease Case – Control Study Group [21, 22]. Medzi najčastejšie patria systémová hypertenzia, kardiovaskulárne ochorenie a diabetes mellitus [21, 22]. Medzi očné rizikové faktory pre RVO patria glaukóm, očná hypertenzia a sklerotické zmeny na cievach sietnice v mieste kríženia artérie s vénou [7, 8, 33].

Väčšina z teórií o patofyziológii uzáverov žily sietnice vychádza z Virchowovej trias (1856): venózna stáza, dysfunkcia endotelu a trombofilný stav. Mechanizmy uzáveru sú prepojené, jeden faktor väčšinou nestačí, je nutná ich kombinácia. Pri CRVO je rizikovým miestom prechod artérie a vény centralis retinae v spoločnom obale adventície cez lamina cribrosa sclerae (LCS) [24]. Pri BRVO anatomické špecifiká arteriovenózneho kríženia a sekundárne sklerotické zmeny arteriálnej steny objasňujú, prečo je práve táto lokalizácia pre priechodnosť venózneho lúmenu kritická [25]. Primárne zápalový proces v stene venuly a hyperkoagulačný stav je etiologicky menej častý. Napriek tomu je patogenéza vzniku edému makuly pri uzávere žily sietnice nejasná. Väčšina autorov akcentuje v genéze vysoký intrakapilárny tlak [12], ktorý pôsobí ako prekážka kapilárnej perfúzie, čo vedie k vzniku ischemie. Ischemia spôsobuje zvýšenú produkciu vaskulárneho endoteliálneho rastového faktora (vascular endothelial growth factor, VEGF) [16, 32], novotvorbu ciev a transsudáciu tekutiny z abnormálne permeabilnej paramakulárnej siete. Ischemia indukuje tvorbu a sekréciu viacerých zápalových a angiogénnych faktorov, interleukínov (IL-1B, IL-6), tumor nekrotizujúceho faktora a prostaglandínov [17, 28, 30, 32]. Experimentálne práce dokázali, že zvýšenie VEGF je po vzniku uzáveru veľmi rýchle a prechodné, s návratom koncentrácie VEGF na pôvodné hodnoty v priebehu niekoľkých

dní, ale nárast ďalších hore zmienených zápalových faktorov je predĺžený na niekoľko týždňov [20].

Prognóza závisí od dĺžky trvania ochorenia, od formy a rozsahu cirkulačnej poruchy a reperfúzie. Čím je cirkulačná porucha rozsahovo významnejšia, tým je výraznejší edém makuly a ischemia, ktorej zodpovedá pokles centrálnej ostroty zraku. Pri forme ochorenia je dôležité posúdiť rozsah ischemie na základe FA. Nonischemická forma uzáveru žily sietnice je benigne ochorenie so stredne ťažkou poruchou zrakových funkcií v dôsledku edému makuly a s nízkym rizikom vzniku neovaskularizácií. Ischemická forma uzáveru žily sietnice je vážne, slepotou ohrozujúce ochorenie s vysokým predpokladom tvorby neovaskularizácií. Prechod neischemickej formy do ischemickej sa uvádza v 5 % až 33 % prípadov [4, 9, 19, 31]. Rozsiahle krvácania na sietnici často znemožňujú rozhodnutie o stupni kapilárnej nonperfúzie, niektorí autori označujú túto skupinu ako „nezaraditeľné“ uzávěry. Až 83 % týchto uzáverov sa rozvinie do ischemickej formy [4, 31].

Súčasná terapeutická možnosti zahŕňajú intravitreálne aplikované lieky (ranibizumab, aflibercept, dexametazónový implantát, triamcinolón – off label a bevacizumab – off label), chirurgické riešenia a laser. Účinnosť lasera dokázala Branch Vein Occlusion Study Group (BVOS) [1] spôsobom zníženia expresie rastových a angiogénnych faktorov [1, 26]. Vzhľadom na možný prechod neischemickej formy do ischemickej a na riziko vzniku ischemických zón na periférii sietnice, nediagnostikovateľných bežnou FA s rozsahom 30 až 50° (5–15 % povrchu sietnice), preventívna laserkoagulácia periférie sietnice pri CRVO má zmysel [11].

Cieľom našej retrospektívnej analýzy bolo vyhodnotiť funkčný a anatomický výsledok v súbore pacientov liečených kombináciou dvoch rozličných intravitreálnych liekov.

## METODIKA

Do retrospektívnej analýzy bolo zaradených 50 pacientov liečených kombináciou depotného kortikosteroidu s bevacizumabom od januára 2012 do septembra 2016. Vstupné kritéria pre zahájenie liečby boli diagnóza RVO, NKCOZ 20/200 až 20/32 a edém makuly  $\geq 250 \mu\text{m}$ .

### Postup

U všetkých pacientov bola zaznamenaná očná a osobná anamnéza, kompletne oftalmologické vyšetrenie, interné vyšetrenie, vrátane hematologických a hemokoagulačných

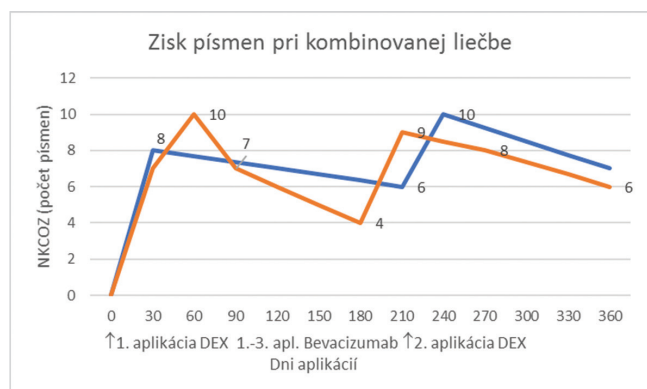
vyšetření a USG karotíd. Po schválení liečby poisťovňou, boli pacienti liečení podľa algoritmu dexametazón – bevacizumab 1 až 3 injekcie – dexametazón. Druhá aplikácia dexametazónu bola najskôr 6 mesiacov po aplikácii prvej injekcie dexametazónu.

### Charakteristika súboru

Do súboru bolo zaradených 50 pacientov, 35 žien a 15 mužov, vo veku od 54 do 81 rokov, priemerný vek bol 72 rokov. Pacientov s BRVO bolo 29 (58 %) a s CRVO 21 (42 %). Trvanie ochorenia v rozpätí od 1 mesiaca po 12 mesiacov. Vstupná NKCOZ bola v rozpätí od 20/200 po 20/32 a edém makuly väčší ako 250  $\mu\text{m}$ . Fluoresceínová angiografia bola zrealizovaná u všetkých pacientov s BRVO, žiaden pacient nemal ischemické zóny väčšie ako 5 papilárnych diametrov. Fluoresceínová angiografia u pacientov s CRVO bola ťažšie hodnotiteľná pre intraretinálne hemorágie, ktoré prekryvali potenciálne nonperfúzne zóny.

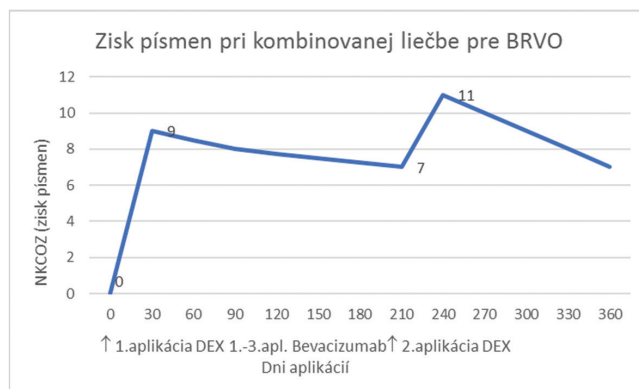
### VÝSLEDKY

Mesiac po 1. aplikácii dexametazónu sme zaznamenali zisk priemerne 8 písmen. Pre skupinu BRVO 9 písmen a pre skupinu CRVO 7 písmen priemerne. CRT poklesla z priemernej hrúbky 512  $\mu\text{m}$  na 318  $\mu\text{m}$ , pre skupinu BRVO z 376  $\mu\text{m}$  na 288  $\mu\text{m}$ , pre skupinu CRVO z 648  $\mu\text{m}$  na 550  $\mu\text{m}$ . Následne sme aplikovali 1 až 3 injekcie bevacizumabu na základe oftalmoskopického nálezu a rozsahu nonperfúzných zón na FA. Tridsaťtri pacientov dostalo 1 injekciu, 3 pacienti 2 injekcie a 14 pacientov 3 injekcie bevacizumabu v 4. až 6. mesiaci v mesačných intervaloch. Počas druhej aplikácie dexametazónu, priemerne v 7. mesiaci, CRT dosiahla priemerne 465  $\mu\text{m}$ , skupina s BRVO 380  $\mu\text{m}$  a skupina s CRVO 550  $\mu\text{m}$ . Mesiac po 2. aplikácii dexametazónu sme získali priemerne 10 písmen, 11 písmen skupina s BRVO a 9 písmen skupina

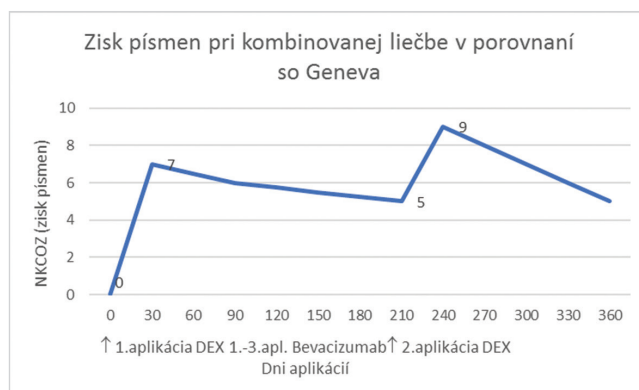


Graf 1 Zisk písmen pri kombinovanej liečbe pre RVO v porovnaní so štúdiou Geneva

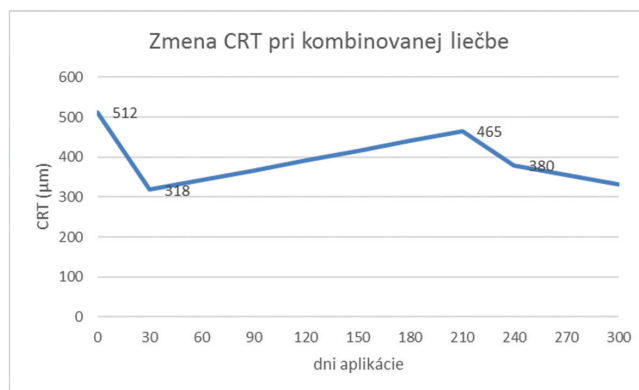
Pozn.: Porovnanie štúdie Geneva a kombinovanej liečby, modrá krivka zobrazuje štúdiu Geneva, červená krivka kombinovanú liečbu. V nultý deň bola 1. aplikácia dexametazónu, medzi 3. až 6. mesiacom od 0. dňa sa podali intravitreálne 1 až 3 aplikácie bevacizumabu. Druhá aplikácia dexametazónu bola podaná priemerne v 7. mesiaci



Graf 2 Zisk písmen pri BRVO počas kombinovanej liečby



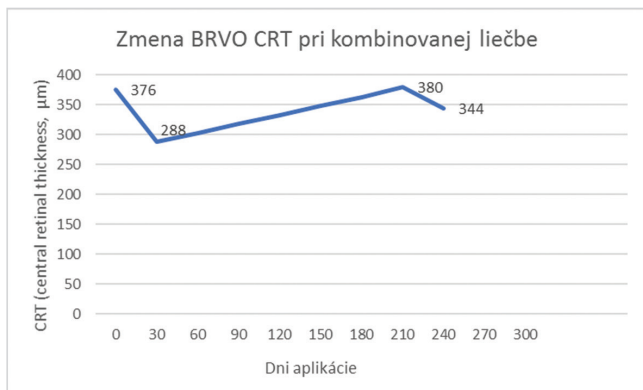
Graf 3 Zisk písmen pri CRVO počas kombinovanej liečby



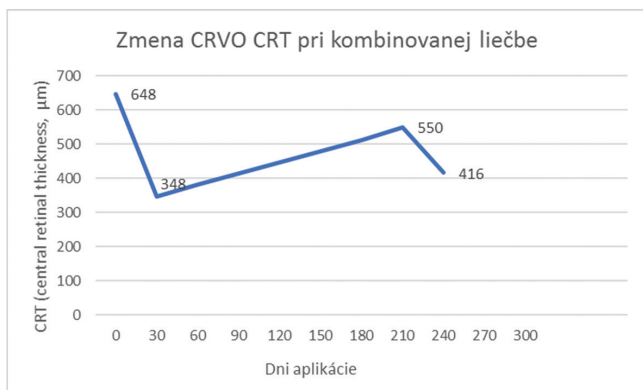
Graf 4 Zmena CRT pri kombinovanej liečbe

Pozn.: zmeny hrúbky sietnice v priebehu kombinovanej liečby v našom sledovanom súbore. V 0. deň bola CRT v priemere 512  $\mu\text{m}$ , po prvom mesiaci intravitreálnej liečby nastal pokles na 318  $\mu\text{m}$ . Počas nasledujúcich 6 mesiacov stúpila priemerná CRT na 465  $\mu\text{m}$ . Po 1. mesiaci od 2. aplikácie dexametazónu došlo k poklesu CRT na 380  $\mu\text{m}$

s CRVO. CRT klesla na 380  $\mu\text{m}$  priemerne, pre skupinu BRVO na 344  $\mu\text{m}$  a pre skupinu CRVO na 416  $\mu\text{m}$  [Graf 1, 2, 3, 4, 5, 6]. Všetci pacienti na začiatku liečby boli fakický, v priebehu liečby 18 (36 %) pacientov podstúpilo operáciu katarakty. Prechodné zvýšenie vnútroočného tlaku s lokálnou liečbou bolo zaznamenané u 15 (30 %) pacientov.



Graf 5 Zmena CRT pri kombinovanej liečbe pre BRVO



Graf 6 Zmena CRT pri kombinovanej liečbe pre CRVO

## DISKUSIA

Ozurdex® (Allergan, Irvine, CA, USA) bol schválený FDA (Food and Drug Administration) v r. 2009. Je to kortikosteroid, dexametazón, s 3x vyššou účinnosťou ako triamcinolón acetát. Jeho nevýhodou je extrémne rýchly polčas rozpadu – 5,5 hodiny v sklovci, preto sa vyrába vo forme intravitreálneho implantátu, biodegradabilnej tyčinky obsahujúcej 0,7 mg účinnej látky, ktorá má predĺženú dobu účinnosti. Polymerová matrix tyčinky sa časom pórovite otvára až rozpadá, čo umožňuje uvoľňovanie účinnej látky až po dobu 6 mesiacov s najvyššou koncentráciou počas 2. mesiaca [5]. Bezpečnosť a účinnosť dexametazónu bola vyhodnotená v štúdií GENEVA – The Global Evaluation of Implantable Dexamethasone in Retinal Vein Occlusion With Macular Edema [5]. Ozurdex® zlepšuje zrakové funkcie už 30 dní po začiatku liečby, s pretrvaním viac ako 90 dní, je dobre tolerovaný a má signifikantne menej nežiadúcich účinkov v porovnaní s triamcinolón acetátom [6].

Bevacizumab (Avastin®, Genentech Inc.) je 149 kDa rekombinantná humanizovaná monoklonálna anti-VEGF protilátka, ktorá viaže všetky izoformy VEGF-A. Používa sa off-label na liečbu edému makuly pri RVO, diabetickom edéme makuly a aj vekom podmienenej degenerácii makuly. Zabraňuje zvýšenému uvoľňovaniu VEGF-A a PEDF a znižuje uvoľňovanie IL-1B [3]. Efekt bevacizumabu na edém makuly pri RVO bol vyhodnotený vo viacerých štúdiách [14, 29].

V štúdií Geneva [6] pri sledovaní a liečení pacientov Ozurdexom® počas 12 mesiacov vznikla strata 6 písmen priemerne medzi 2 podaniami dexametazónu. V našom súbore sme dokázali túto stratu znížiť pomocou anti-VEGF bevacizumabu a tým sme dosiahli stratu len 2 písmen priemerne medzi dvomi aplikáciami Ozurdexu® a zároveň sme dosiahli vyšší zisk písmen po 2. aplikácii oproti úvodu liečby. Podobný efekt pri kombinovanej terapii dosiahli vo svojich súboroch aj ďalší autori [14, 29].

Mayer et al. [14] porovnával súbor pacientov (64 očí) s RVO liečených len Ozurdexom® so súborom pacientov liečených algoritmom: 3 injekcie bevacizumabu - Ozurdex® - Ozurdex® podľa potreby. Cieľom bolo zistiť NKCOZ v 12. mesiaci. Zistil, že pri kombinovanej terapii je vyšší zisk písmen oproti monoterapii Ozurdexom® (9,8 písmen oproti 6,6 písmen pri CRVO, 9,4 písmen oproti 7,8 písmen pri BRVO). Rekurentný edém po 1. aplikácii Ozurdexu® sa objavil v skupine s monoterapiou po 3,2 mesiaci a pri kombinovanej liečbe po 3,7 mesiaci. Zvýšený intraokulárny tlak sa zistil v 40 % a progresia katarakty vyžadujúca operáciu u 50 % očí, čo pravdepodobne súviselo s 3 aplikáciami Ozurdexu®.

Singer et al. [14] vyhodnotili súbor pacientov (34 očí) s RVO (35 % CRVO, 65 % BRVO). Pacienti boli liečení algoritmom bevacizumab – po 2 týždňoch Ozurdex® – po rekurencii edému Ozurdex®. U 97 % pacientov bol zisk maximálne 25 písmen, pričom zisk 15 písmen dosiahol v priebehu liečby až 64 % pacientov. Štúdia dokázala účinnosť kombinovanej terapie oproti monoterapii Ozurdexom®.

Nežiadúce účinky Ozurdexu® boli vyhodnotené v štúdií GENEVA. Počas štúdie GENEVA bol vznik katarakty zaznamenaný v 29,8 % po 2. aplikácii Ozurdexu®, v našom súbore počas liečby 36 % pacientov podstúpilo operáciu katarakty, čo súvisí okrem aplikácie Ozurdexu® aj s priemerným vekom v súbore, 72 rokov, aj s prítomnosťou opacitov šošovky na začiatku liečby. Zvýšenie vnútroočného tlaku bolo zaznamenané u 25,5 % pacientov počas štúdie GENEVA. V našom súbore sme zaznamenali 30 % pacientov so zvýšeným vnútroočným tlakom. V dosiaľ publikovaných prácach sa vyskytujú rôzne percentá zvýšeného vnútroočného tlaku vyžadujúceho liečbu. Vyhodnotenie tohto nežiadúceho účinku vyžaduje väčšie súbory a dlhodobé sledovanie.

V súčasnosti sa viacero prác zaoberá efektom opakovaných aplikácií Ozurdexu®. Pommier v Remido 2 Study pri priemerne 2,6 aplikáciách Ozurdexu® (max. 6 podaní) získal u 58,6 % pacientov ≥ 15 písmen a 51,1 % pacientov dosiahol resorpciu edému makuly [18]. Indikačné obmedzenie v SR umožňuje aplikovať depotný kortikosteroid – Ozurdex® 2x v 6-mesačnom intervale.

## ZÁVER

Uzáver žily sietnice je závažné, zrak ohrozujúce ochorenie. Kauzálna terapia v dôsledku multifaktoriálnej etiológie a zložitej patogenézy nie je známa. Liečba musí zohľadniť nielen lokálny a celkový klinický nález, ale aj nežiadúce účinky intravitreálnych liekov a naše možnosti z hľadiska úhrady lieku. Liečba intravitreálne podanými liekmi má limity – kli-

nický nález a indikačné obmedzenia jednotlivých liekov. Na tomto súbore pacientov sme ukázali, že existuje skupina pacientov, pre ktorých je kombinovaná terapia výhodná z anatomickeho a funkčného hľadiska. Zároveň chceme poukázať na to, že pomerne veľká časť pacientov vyžaduje dlhodobej-

šiu liečbu. Klinická prax ukazuje, že 6-mesačný interval a 2 aplikácie Ozurdexu® (indikačné obmedzenie a úhrada v SR) sú často nedostatočné, aj v druhom roku zostáva významné percento očí s chronickým edémom makuly, vhodným práve na pokračovanie liečby kortikosteroidmi.

## LITERATURA

- Branch Vein Occlusion Study Group. Argon laser scatter photocoagulation for prevention of neovascularization and vitreous haemorrhage in branch vein occlusion. A randomized clinical trial. *Arch Ophthalmol*, 104(1); 1986: 34–41.
- Cugatti, S., Wang, J.J., Rochtchina, E. et al.: Ten-year incidence of retinal vein occlusion in an older population: the Blue Mountains Eye Study. *Arch Ophthalmol*, 124(5); 2006: 726–732.
- Drechsler, F., Köferl, P., Hollborn, M. et al.: Effect of intravitreal anti-vascular endothelial growth factor treatment on the retinal gene expression in acute experimental central retinal vein occlusion. *Ophthalmic Res*, 47(3); 2012: 157–162.
- Glacet-Bernard, A., Coscas, G., Chabanel, A. et al.: Prognostic factors for retinal vein occlusion: prospective study of 175 cases. *Ophthalmology*, 103; 1996: 551–60.
- Haller, J.A., Bandello, F., Belfort, R. Jr. et al.: OZURDEX GENEVA Study Group, Randomized, sham-control trial of dexamethasone intravitreal implant in patients with macular edema due to retinal vein occlusion. *Ophthalmology*, 117(6); 2010: 1134–1146.
- Haller, J.A., Bandello, F., Belfort, R. Jr. et al.: Ozurdex GENEVA Study Group: Dexamethasone intravitreal implant in patients with macular edema related to branch or central retinal vein occlusion twelve-month study results. *Ophthalmology*, 118(12); 2011: 2453–60.
- Hariprasad, S.M.(Ed): Management of Retinal Vein Occlusion. Current Concepts, Slack, 2014, 5 p.
- Hayreh, S.S., Zimmerman, M.B., Beri, M. et al.: Intraocular pressure abnormalities associated with central and hemicentral retinal vein occlusion. *Ophthalmology*, 111; 2004: 133–41.
- Hayreh, S.S., Zimmermann, M.B., Podhajsky, P.: Incidence of various types of retinal vein occlusion and their recurrence and demographic characteristics. *Am J Ophthalmol*, 117(4); 1994: 429–41.
- Ho, M., Liu, D.T., Lam, D.S. et al.: Retinal vein occlusions, from basics to the latest treatment. *Retina*, 36(3); 2016: 432–48.
- Ip, M.S., Scott, I.U., VanVeldhuisen, P.C. et al.: The SCORE Study Research Group. A Randomized Trial Comparing the Efficacy and Safety of Intravitreal Triamcinolone With Observation to Treat Vision Loss Associated With Macular Edema Secondary to Central Retinal Vein Occlusion The Standard Care vs Corticosteroid for Retinal Vein Occlusion (SCORE) Study Report 5. *Arch Ophthalmol*, 127(9); 2009: 1101–1114.
- Jalkh, A.E., Avila, P.M., Zakka, K.A. et al.: Chronic macular oedema in retinal branch occlusion: role of laser photocoagulation. *Ann Ophthalmol*, 16(6); 1984: 532–3.
- Klein, R., Klein, B.E., Moss, S.E. et al.: The epidemiology of retinal vein occlusion: the Beaver Dam Eye Study. *Trans Am Ophthalmol Soc*, 98; 2000: 133–41.
- Mayer, W.J., Wolf, A., Kernt, M. et al.: Twelve-month experience with Ozurdex for the treatment of macular edema associated with retinal vein occlusion. *Eye (Lond)*, 27(7); 2013: 816–22.
- Mitchell, P., Smith, W., Chang, A.: Prevalence and associations of retinal vein occlusion in Australia. The Blue Mountains Eye Study. *Arch Ophthalmol*, 114(10); 1996: 1243–7.
- Noma, H., Funatsu, H., Harino, S. et al.: Vitreous inflammatory factors in macular edema with central retinal vein occlusion. *Jpn J Ophthalmol*, 55(3); 2011: 248–55.
- Noma, H., Funatsu, H., Mimura, T. et al.: Vitreous levels of interleukin-6 and vascular endothelial growth factor in macular edema with central retinal vein occlusion. *Ophthalmology*, 116(1); 2009 Jan: 87–93.
- Pommier, S., Meyer, F., Guigou, S. et al.: Long-Term Real-Life Efficacy and Safety of Repeated Ozurdex® Injections and Factors Associated with Macular Edema Resolution after Retinal Vein Occlusion: The REMIDO 2 Study. *Ophthalmologica*, 236(4); 2016: 186–192.
- Quinlan, P.M., Elman, M.J., Bhatt, A.K. et al.: Natural course of central retinal vein occlusion. *Am J Ophthalmol*, 110(2); 1990: 118–23.
- Rehak, M., Hollborn, M., Landiev, I. et al.: Retinal gene expression and Müller cell responses after branch retinal vein occlusion in the rat. *Invest Ophthalmol Vis Sci*, 50(5); 2009: 2359–67.
- Risk factors for branch retinal vein occlusion. The Eye Disease Case – Control Study Group. *Am J Ophthalmol*, 116(3); 1993: 286–296.
- Risk factors for central retinal vein occlusion. The Eye Disease Case – Control Study Group. *Arch Ophthalmol*, 114(5); 1996: 545–554.
- Rogers, S., McIntosh, R.L., Cheung, N. et al.: International Eye Disease Consortium: The prevalence of retinal vein occlusion: pooled data from population studies from the United States, Europe, Asia, and Australia. *Ophthalmology*, 117(2); 2010: 313–9.
- Řehák, J., Řehák, M.: Venózní okluze sítnice, Grada Publishing, 2011, 58 s.
- Řehák, J., Řehák, M.: Venózní okluze sítnice, Grada Publishing, 2011, 59 s.
- Scott, I.U., Ip, M.S., VanVeldhuisen, P.C. et al.: SCORE Study Research Group: A randomized trial comparing the efficacy and safety of intravitreal triamcinolone with standard care to treat vision loss associated with macular edema secondary to branch retinal vein occlusion: the Standard Care vs Corticosteroid for Retinal Vein Occlusion (SCORE) Study report 6. *Arch Ophthalmol*, 127; 2009: 1115–28.
- Shahid, H., Hossain, P., Amoaku, W.M.: The management of retinal vein occlusion: is interventional ophthalmology the way forward? *Br J Ophthalmol*, 90(5); 2006: 627–39.
- Shimura, M., Nakazawa, T., Yasuda, K. et al.: Visual prognosis and vitreous cytokine levels after arteriovenous sheathotomy in branch retinal vein occlusion associated with macular oedema. *Acta ophthalmologica*, 86(4); 2008: 377–84.
- Singer, M.A., Bell, D.J., Woods, P. et al.: Effect of combination therapy with bevacizumab and dexamethasone intravitreal implant in patients with retinal vein occlusion. *Retina*, 32(7); 2012: 1289–94.
- Suzuki, Y., Nakazawa, M., Suzuki, K. et

- al.: Expression profiles of cytokines and chemokines in vitreous fluid in diabetic retinopathy and central retinal vein occlusion, 55(3); 2011: 256–63.
31. The Central Vein Occlusion Study Group M report. Evaluation of grid pattern photocoagulation for macular edema in central retinal vein occlusion. *Ophthalmology*, 102; 1995: 1425–33.
32. Yoshimura, T., Sonoda, K.H., Sugahara, M. et al.: Comprehensive analysis of inflammatory immune mediators in vitreoretinal diseases. *PLoS One*, 4(12); 2009: e8158.
33. Zhao, J., Sastry, S.M., Sperduto, R.D. et al.: Arteriovenous crossing patterns in branch retinal vein occlusion. The Eye Disease Case-Control Study Group. *Ophthalmology*, 100(3); 1993: 423–8.

## OSOBNÍ ZPRÁVY

### Jubileum doc. MUDr. Šárky Pitrové, CSc., FEBO



V prosinci tohoto roku se dožívá významného životního jubilea nestor české oftalmologie, Čestná členka České a Slovenské lékařské společnosti, držitelka medaile profesora Vanýska, Zlaté medaile ČLS JEP a dlouholetá předsedkyně České oftalmologické společnosti doc. MUDr. Šárka Pitrová, CSc., FEBO.

Paní docentka Šárka Pitrová je špičkový odborník se zaměřením na mikrochirurgii předního očního segmentu, laserových operací oka a rekonstrukčních výkonů v jeho okolí. Jako organizátorka a lektorka postgraduálních kurzů zaměřených na výuku mikrochirurgie katarakty a glaukomu, předává své bohaté zkušenosti doma i v zahraničí. Je vynikajícím pedagogem v pregraduální a postgraduální výuce oftalmologie domácích i zahraničních studentů na očních klinikách v Praze a nyní na LF MU v Brně.

Její vědeckovýzkumná činnost byla zaměřena na studium biokompatibility nových materiálů pro výrobu nitroočních a kontaktních čoček s profesorem Wichterlem a Ústavem makromolekulární chemie AV v Praze. Byla úspěšnou řešitelkou řady rezortních výzkumných úkolů a grantů MZ ČR.

Byla iniciátorkou a spoluautorkou významného národního projektu AMADEUS pro monitoring a hodnocení léčby věkem podmíněné makulární degenerace. Jako první chirurg u nás provedla v roce 1987 fakoemulzifikaci čočky přístrojem Cavitron Kelman 9001.

Je dlouhodobou členkou redakční rady časopisu Česká a slovenská oftalmologie a má hlavní zásluhu na přestavbě a vytvoření anglické verze časopisu.

Doc. MUDr. Šárka Pitrová, CSc., FEBO je členkou řady domácích a zahraničních odborných společností, na nichž úspěšně reprezentuje českou oftalmologii.

Dovol nám, milá Šárko, popřát Ti pevné zdraví, životní pohodu, neutuchající invenci a hodně sil do další náročné práce pro ČOS.

*Eva Vlková*