proLékaře.cz | 19.5.2024

Dermatoskopie usnadňuje diferenciální diagnózu lupus erythematodes chronicus discoides a keratosis actinica

Drlík L.[1], Pock L.[2]

[1] Dermatovenerologické oddělení, Šumperská nemocnice, a. s.
přednosta prim. MUDr. Lubomír Drlík
[2] Dermatohistopatologická laboratoř Praha 8
vedoucí doc. MUDr. Lumír Pock, CSc.

Čes-slov Derm, 88, 2013, No. 2, p. 87–90

ÚVOD

V praxi se často do diferenciální diagnostiky dostává lupus erythematodes a keratosis actinica.

Podle našich zkušeností může při jejich odlišení pomoci dermatoskopie.

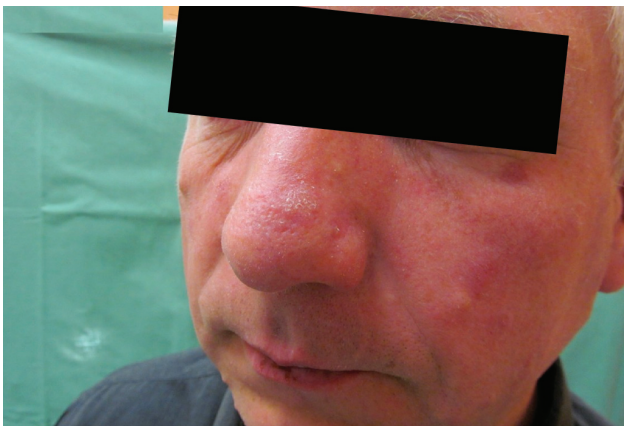

Obr. 1a.

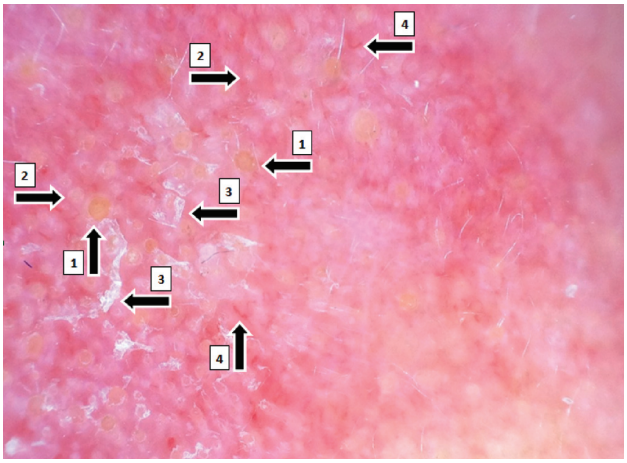

Obr. 1b.

PŘÍPAD 1

Počátkem listopadu 2012 se dostavil 51letý muž s nálezem asi 6 týdnů trvajícího bělavého drsného ložiska na hřbetu nosu velikosti 8 mm (obr. 1a). Pacient byl od roku 2006 v dispenzární péči pro histologicky verifikovaný lupus erythematodes discoides s postižením tváří – zevními steroidy dosaženo dlouhodobé remise. Nemocný neměl žádné jiné obtíže, laboratorní nálezy včetně antinukleárních protilátek a ENA profilu byly opakovaně v normě.

Dermatoskopické vyšetření (obr. 1b)

Mnohočetné žlutavé (šipka 1) a bělavé (š2) globule po celé postižené ploše, bělavé šupiny (š3), angiektázie (š4).

Histologický nález (obr. 1c)

Byla zastižena folikulárně akcentovaná hyperkeratóza (š1), oploštění epidermis, ložiskovitá hydropická degenerace stratum basale epidermis a epitelu vlasových folikulů, subepidermální edém, dilatované cévy, nečetné extra-

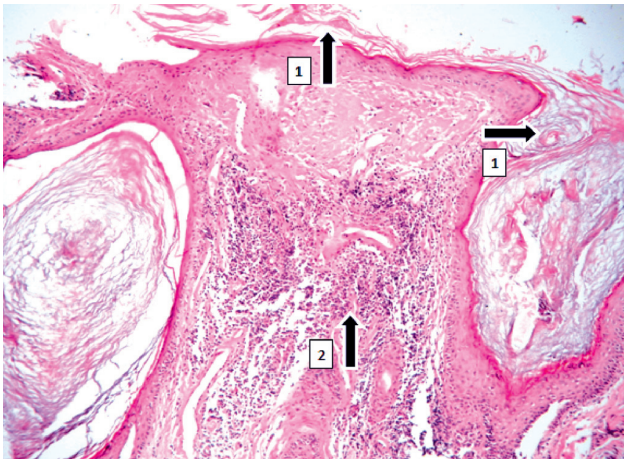

Obr. 1c.

proLékaře.cz | 19.5.2024

vasátní erytrocyty a fragmenty jader bez zánětlivých elementů. V koriu byly dosti bohaté perivaskulární a perifolikulární infiltráty lymfocytů (š2).

Závěr
Lupus erythematodes discoides.

PŘÍPAD 2

Pacientka (84 let) byla vyšetřena pro nález na dorzu nosu trvající mnoho měsíců. Jednalo se o 9 x 7 mm velké ložisko zčásti kryté světlehnědou krustoskvamou (obr. 2a).

Obr. 2a.

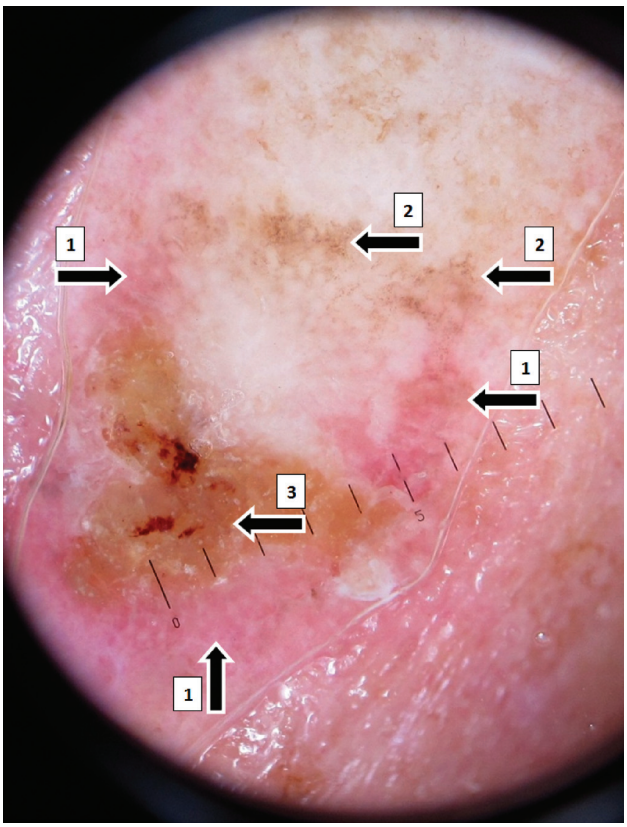

Obr. 2b.

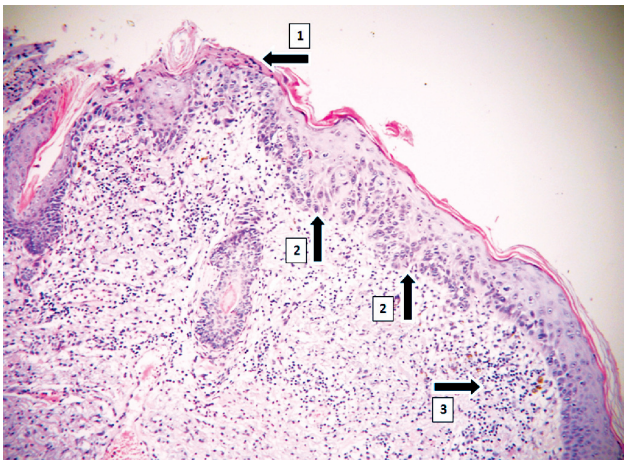

Obr. 2c.

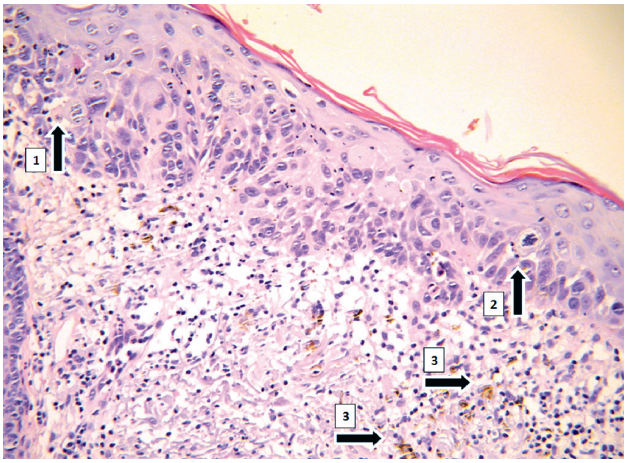

Obr. 2d.

Dermatoskopický nález (obr. 2b)
V dolní části a také na pravém i levém okraji ložiska byly patrné erytémové plošky přerušované folikulárními ústími (š1), v horní části šedočerné tečky, které tvoří s folikuly anulárně granulární struktury (š2), v dolní části žlutavá hyperkeratóza s hemoragiemi (š3).

Histologické vyšetření (obr. 2c, 2d)
Při menším zvětšení (obr. 2c) je viditelná mírná hyperkeratóza s parakeratózou (š1), rozšířené stratum Malphigi (š2) a infiltráty lymfocytů (š3).
Při větším zvětšení histologického obrazu (obr. 2d) je možno pozorovat hyperchromazii a pleomorfismus jader keratinocytů celého stratum Malphigi, monocelulární keratinizaci (š1) a atypické mitózy (š2). V horním koriu mimo lymfocytárních infiltrátů také melanofágy (š3). Tyto melanofágy se prezentují ve výše uvedeném dermatoskopickém obraze jako šedočerné tečky.

Závěr
Aktinická keratóza se zánětlivou reakcí a inkontinencí pigmentu.

proLékaře.cz | 19.5.2024

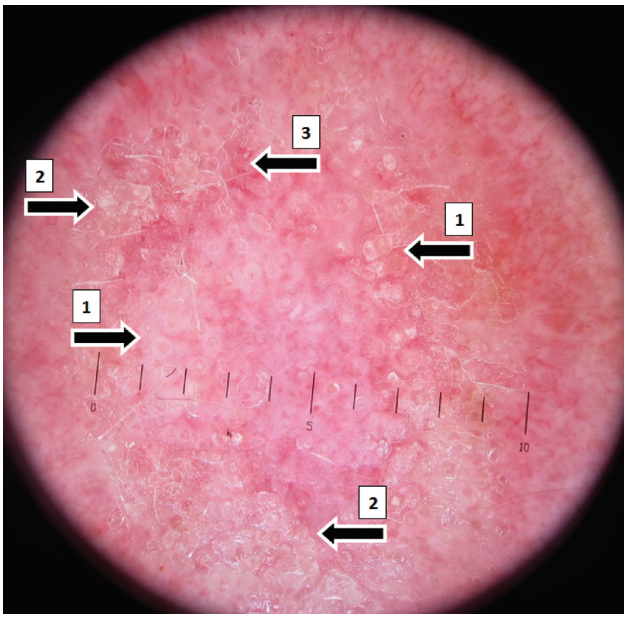

Obr. 3.

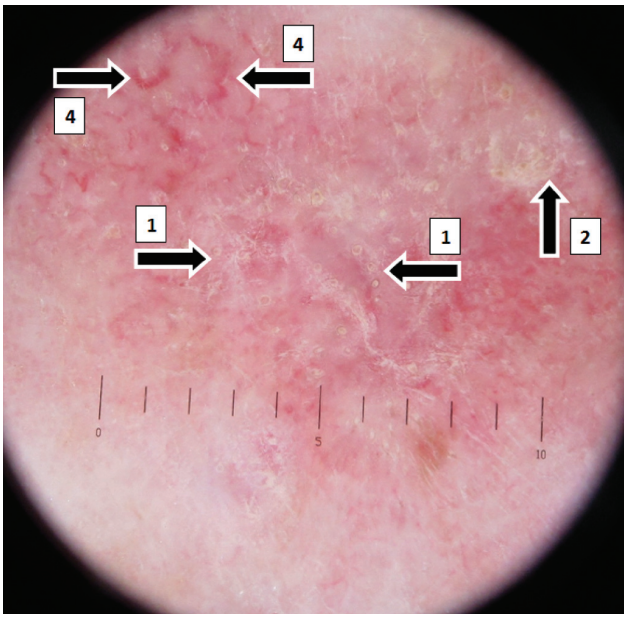

Obr. 4.

Další dva námi vyšetřené případy histologicky verifikovaných lézí diskoidního lupus erythematodes ukázaly podobné charakteristiky jako u pacienta popisovaného v první kazuistice – bělavé globule (š1), bělavé šupiny (š2) a dále teleangiektázie (š3) – obr. 3 a 4. U posledního uvedeného dermatoskopického obrazu (obr. 4) jsou navíc výraznější angiektázie (š4) jako výraz atrofogenního účinku dlouhodobě podávaných lokálních kortikosteroidů u mladé pacientky.

DISKUSE

Nejčastějšími dermatoskopickými nálezy u lupus erythematodes discoides jsou bělavé, případně žluté či oranžové globule, které odpovídají folikulární hyperkeratóze, bělavé halo kolem folikulů a teleangiektázie [3, 4]. V literárně uváděných souborech je velmi dobrá korelace dermatoskopického a histopatologického nálezu [4].

Při nálezech aktivního diskoidního erythematodu ve kštici jsou popisovány tzv. folikulární červené globule – erytematózní polycyklické koncentrické struktury s průměrem 0,16–0,47 mm, pravidelně distribuované kolem folikulárních ústí – korespondují s rozšířenými infundibuly folikulů naplněnými keratinem, které jsou obklopeny dilatovanými cévami a extravazálními erytrocyty. Tento obraz typicky odlišuje lupus erythematodes od jiných jizvících alopecií [1, 5, 9].

Na volné kůži – zejména na obličeji – je dermatoskopické vyšetření případů podezřelých z lupus erythematodes užitečné v diferenciální diagnóze, zejména oproti aktinické keratóze. Její dermatoskopický obraz je literárně popisován jako pseudosíť tvořená plošným erytémem, jemnými lineárními a zvlněnými cévami kolem žlutých nebo oranžových globulí, případně také nálezem žlutavých keratotických zátek obklopených bělavým dvorcem a nálezem bělavých či žlutavých šupin [3, 6, 7, 8, 9, 10, 11]. Nález bělavých či žlutavých globulí je významně kvantitativně odlišný od jejich dermatoskopického nálezu na nepostižené kůži obličeje.

Nepigmentované aktinické keratózy (a také LED) jsou v dermatoskopické literatuře popsány jen ojediněle, praktické dermatoskopické zkušenosti jsou dosud malé, o čemž svědčí následující citace: „Little is known about the dermoscopic features of keratinocyte skin cancer“ [11]. „The accuracy of clinical diagnosis of nonpigmented, facial actinic keratosis (AK) is often suboptimal, even for experienced clinicians“ [10]. Naproti tomu byla publikována práce, z níž vyplývá velmi dobrá diagnostická korelace dermatoskopického a histologického nálezu v souboru 178 vyšetřených pacientů s aktinickými keratózami [2].

ZÁVĚR

Dermatoskopie v diagnostice lupus erythematodes discoides volné kůže i aktinických keratóz je po získání zkušeností zcela jistě prospěšná, může hrát roli také v diferenciální diagnostice jiných onemocnění. Naše dermatoskopické zkušenosti s vyšetřováním solárních keratóz ukazují variabilní obrazy v závislosti na lokalizaci (obličej vs. ostatní lokality), histologickém typu (atrofický, hypertrofický), přítomnosti zánětu a množství pigmentu.

Vyšetřené případy lupus erythematodes discoides jevily opakující se jednoznačný dermatoskopický obraz odlišný od aktinických keratóz – tyto nozologické jednotky lze tedy na úrovni pravděpodobnosti vzájemně odlišit.

proLékaře.cz | 19.5.2024

LITERATURA

1. DUQUE-ESTRADA, B., SODRÉ, C. T., BARCAUNI, C. B. et al. Dermoscopy patterns of cicatricial alopecia resulting from discoid lupus erythematosus and lichen planopilaris. *An. Bras. Dermatol.,* 2010, 2, p. 179–183
2. HUERTA-BROGERAS, M., OLMOS, O., BARBUJO, J. et al. Validation of dermoscopy as a real-time noninvasive diagnostic imaging technique for actinic keratosis. *Arch. Dermatol.,* 2012, 148, 10, p. 1159–1164.
3. KITTLER, H. *Dermatoskopie*. Facultas Verlags- und Buchhandels AG, Wien, 2009, p. 198–199.
4. LALLAS, A., APALLA, Z., LEFAKI, I. et al. Dermoscopy of discoid lupus erythematosus. *Br. J. Dermatol.,* 2013, 168, 2, p. 284–288.
5. LÓPEZ-TINTOS, B. O., GARCIA-HIDALGO, L., OROZCO-TOPETE, R. et al. Dermoscopy in Active Discoid Lupus. *Arch. Dermatol.,* 2009, 145, 3, p. 358.
6. MENZIES, S. W., CROTTY, K. A., INGVAR, C. *Dermoscopy an Atlas*. 3th Ed., The McGraw-Hill Australia, 2009, p. 69–78.
7. PERIS, K., MICANTONIO, T., PICCOLO, D. et al. Dermoscopic features of actinic keratosis. *JDDG,* 2007, Nov. 5, 11, p. 970–976.
8. POCK, L., FIKRLE, T., DRLÍK, L. et al. *Dermatoskopický atlas*. Phlebomedica, 2008, p. 102.
9. TOSTI, A., TORRES, F., MISCALLI, C. et al. Follicular red dots: a novel dermoscopic pattern observed in scalp discoid lupus erythematosus. *Arch. Dermatol.,* 2009, 145, 12, p. 1406–1409.
10. ZALAUDEK, I., GIACOMEL, J., ARGENZIANO, G. et al. Dermoscopy of facial nonpigmented keratosis. *Br. J. Dermatol.,* 2006, 155, 5, p. 951–956.
11. ZALAUDEK, I., GIACOMEL, J., SCHMID, K. et al. Dermatoscopy of facial actinic keratosis, intraepidermal carcinoma, and invasive squamous cell carcinoma: a progression model. *JAAD,* 2012, Apr. 66, 4, p. 589–597.

Do redakce došlo 5. 3. 2013.

Kontaktní adresa:
MUDr. Lubomír Drlík
Dermatovenerologické oddělení
Šumperská nemocnice a.s.
Nerudova 41
787 52 Šumperk
e-mail: drlik@nemspk.cz