proLékaře.cz | 16.2.2026

Syndrom Churgův-Straussové

Cenková A.[1], Pock L.[2], Drlík L.[1]

[1]Dermatovenerologické oddělení, Šumperská nemocnice a. s.
primář MUDr. Lubomír Drlík
[2]Dermatohistopatologická laboratoř, Praha
vedoucí lékař doc. MUDr. Lumír Pock, CSc.

SOUHRN

Churgův-Straussové syndrom je vzácná vaskulitida, většinou se závažným průběhem. Histologické vyšetření diskrétních a málo typických kožních projevů je často zásadní pro stanovení diagnózy. Včasná diagnostika a razantní léčba je žádoucí vzhledem k často závažnému průběhu onemocnění. Uvádíme případ pacienta, u kterého se nepodařilo zastavit progresi onemocnění i přes včasné stanovení diagnózy a nasazení adekvátní léčby.
Klíčová slova: Churgův-Straussové syndrom – vaskulitida – kožní projevy – granulom

SUMMARY

Churg-Strauss Syndrome

Churg-Strauss syndrome is a rare vasculitis with severe course. Histological examination of minute and less specific skin lesions is often crucial for the diagnosis. Early diagnostics and vigorous treatment is required concerning usually severe disease course. A case of disease progression in spite of early diagnosis and adequate treatment is reported.
Key words: Churg-Strauss syndrome – vasculitis – skin involvement – granuloma

Čes-slov Derm, 87, 2012, No. 1, p. 13–16

ÚVOD

Churgův-Straussové syndrom (CSS) neboli alergická granulomatózní angiitida je vzácné systémové onemocnění charakterizované postižením malých a středních arterií a vén. Incidence onemocnění se udává 0,5–2,7 na jeden milion obyvatel [2]. Jedná se o onemocnění s nejasnou etiologií a nepředvídatelným průběhem. Včasná diagnostika průvodních kožních projevů může vést k zahájení léčby tohoto onemocnění v počáteční fázi, a proto uvádíme případ našeho nemocného.

POPIS PŘÍPADU

Pacient, narozen v r. 1955, s nevýznamnou rodinnou anamnézou, se léčil od r. 2006 pro arteriální hypertenzi I. stupně a suchý kašel trvající od roku 2008, který byl v roce 2009 diagnostikován jako asthma bronchiale se zjištěnou alergií na pyly trav, roztoče a psí srst. Nemocný nekouří od roku 1982, předtím kouřil 20 cigaret denně. V době vyšetření jeho celková léčba zahrnovala: telmisartan, nitrendipin, theophyllin, budesonid, formoterol, loratadin, sulpirid. V srpnu 2009 byl přijat na plicní oddělení pro dušnost progredující v průběhu jednoho měsíce, produktivní kašel nereagující na antibiotickou léčbu s negativním kultivačním nálezem sputa, subfebrilie a spontánně vzniklý bolestivý otok levého kotníku. Laboratorní vyšetření prokázala v krevním obraze hypereozinofilii 20% (norma 0–4), D-dimery 3,01 ng/ml (0–0,5), C reaktivní protein 100,7 mg/l (0–10), imunoglobulin E 515 IU/ml (30–165), revmatoidní faktor 224 IU/ml (0–30), cirkulující imunokomplexy 162,5 arb. j. (0–40), sedimentaci erytrocytů 30/66. Při rentgenovém vyšetření plic byla prokázána infiltrace levého dolního laloku, angioCT vyšetření zjistilo oboustrannou embolizaci do plic, duplexní sonografie žil dolních končetin byla v normě. Během hospitalizace byl nemocný přes léčbu antibiotiky a antimykotiky febrilní a objevily se bolesti pravého zápěstí. Pro podezření na systémové onemocnění byl nasazen prednison v dávce 60 mg/den per os, od druhého dne došlo k poklesu teplot, zlepšení celkového stavu, přetrvával jen mírný suchý kašel, artralgie ustoupily.

V září 2009 byl vyšetřen na kožní ambulanci pro asi týden trvající asymptomatické kožní projevy. Objektivně bylo přítomno několik růžových tuhých papul s hemoragickou krustou v centru na obou loktech, levé ruce a na pravém uchu (obr. 1, 2, 3).

Obr. 1. Klinický nález necharakteristických papul u pacienta na pravém lokti v září 2009

proLékaře.cz | 16.2.2026

Obr. 2. Klinický nález na pravém uchu v září 2009

Obr. 3. Klinický nález na dorzu levé ruky v září 2009

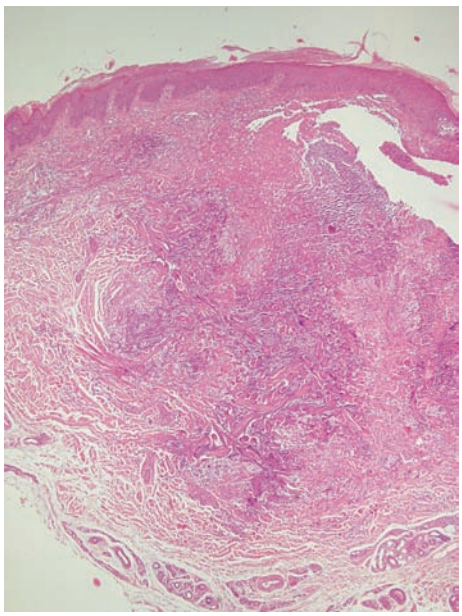

Obr. 4. Rozsáhlé mapovité bazofilní nekrózy koria (HE, původní zvětšení 40krát)

Biopsie z projevu na levém lokti prokázala v horních dvou třetinách koria rozsáhlé mapovité bazofilní nekrózy s nepříliš výrazným jaderným prachem obklopené naznačeným palisádovitě uspořádaným infiltrátem z CD68 pozitivních histiocytů (obr. 4, 5). Endotelie drobných cév byly zduřelé bez jednoznačných známek floridní leukocytoklastické vaskulitidy. Histopatologický závěr: Nález má charakter granulomu Churga-Straussové, v kontextu s klinickým popisem projevů lze přiřadit termín tzv. palisádovitá neutrofilní a granulomatózní dermatitida. Může se vyskytnout u CSS, ale i u autoimunitních chorob pojiva. Podobný obraz může být u některých jiných vaskulitid, u Wegenerovy granulomatózy či polyarteriitis nodosa.

Na základě histologického obrazu, hypereozinofilie v krevním obraze, asthma bronchiale a plicních infiltrátů byla stanovena diagnóza syndromu Churga-Straussové.

Pacient byl po léčbě kortikosteroidy zlepšen a propuštěn do domácího léčení. V lednu 2010 byl pacient hospitalizovaný pro celkovou slabost, dyspeptické potíže, zvracení a dysfagii s přechodným vysazením kortikosteroidů. Scintigrafické vyšetření prokázalo těžkou poruchu polykacího aktu především v oblasti dolního a středního jícnu bez průkazného refluxu, neurologické vyšetření polyneuropatii nepotvrdilo. Byl nasazen metylprednisolon v dávce 16 mg per os a hydroxychlorochin 200 mg 2krát denně. Celkový stav umožnil propuštění do domácího léčení. Kožní biopsie přetrvávajících kožních projevů provedené v únoru 2010 prokázaly granulom Churgův-Straussové.

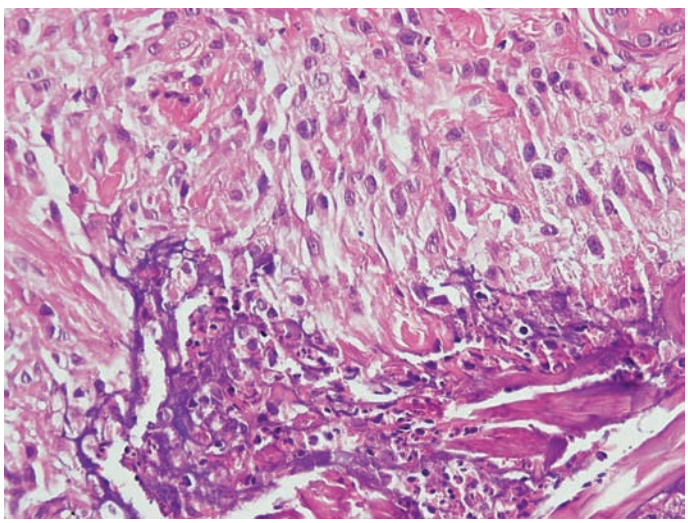

Obr. 5. Granulom Churgův-Straussové – bazofilní nekróza kolagenního vaziva s jaderným prachem polynukleárů a eozinofilů obklopená histiocyty (HE, původní zvětšení 400krát)

Rentgen paranazálních dutin vykázal měkkou opacitu frontálního sinu vpravo. Na přelomu března a dubna 2010 byl pacient pro zhoršení dysestezií dolních končetin a chůze hospitalizovaný na neurologické klinice. Elektromyografické vyšetření potvrdilo senzomotorickou axonální neuropatii dolních končetin chronického rázu se stávající akutní lézí n. peroneus vpravo. Touto diagnózou pacient splnil všech 6 kritérií pro Churgův-Straussové syndrom. Pomocí MRI mozku a MRA mozkových tepen byla prokázána drobná nespecifická ložiska periventrikulárně s predilekcí vpravo parietálně a vlevo frontálně – změny v rámci vaskulitidy nelze vyloučit. V laboratorních vyšetřeních se přítomnost ANCA nepotvrdila. Pro nedostatečnost samotné kortikoidní terapie byl postupně přidán nejdříve hydrochlorochin, poté azathioprin, oba léky byly bez odezvy. Od června 2010 pacient absolvoval celkem 7 pulzů cyklofosfamidu na III. interní klinice v Olomouci, poslední v dubnu 2011. Přesto došlo k progresi, zejména neurologických příznaků: rozvinula se chabá paraparéza dolních končetin, pacient chodí o dvou francouzských holích, na delší vzdálenosti používá invalidní vozík, páteř má pro infrakce lumbálních obratlů zajištěnou korzetem, subjektivně udává bolesti a dysestezie horních i dolních končetin, které se nezlepšují ani po pulzní terapii. Kožní nález se po úvodních pulzech cyklofosfamidu zcela upravil.

DISKUSE

Onemocnění bylo poprvé popsáno Jacobem Churgem a Lotte Straussovou v roce 1951 u 13 pacientů s astmatem, horečkou, eozinofilií a nekrotizující vaskulitidou postihující více orgánů [9]. Většina literárních zdrojů uvádí převahu postižení mužů, a to

proLékaře.cz | 16.2.2026

v poměru 1,3 : 1 [7, 11]. Onemocnění může začínat v širokém rozpětí 4–75 let. Střední věk při stanovení diagnózy je 50 let [4]. Průběh může být nezávažný, ale také fatální v krátkém časovém horizontu. Hlavním důvodem mortality i morbidity jsou myokarditida a infarkt myokardu způsobené vaskulitidou koronárních arterií [5]. Příčina není známa [6]. Zřejmě se jedná o autoimunitní onemocnění s hypergamaglobulinémií, zvýšenými hladinami IgE, revmatoidního faktoru a ANCA (antineutrofilních cytoplasmatických protilátek). ANCA bývá pozitivní cca u 40–70 % pacientů, z toho je většina p-ANCA (perinuclear ANCA) = antimyeloperoxidázové protilátky [2, 11, 12].

Onemocnění probíhá ve třech fázích:

1. prodromální fáze charakterizovaná astmatem, popř. i alergickou rýmou;
2. hypereozinofilní fáze – krevní eozinofilie a eozinofilní tkáňové infiltráty – eozinofilní pneumonie nebo gastroenteritida;
3. vaskulitická fáze – může postihovat kterýkoliv orgán – nejčastěji srdce, dále plíce, CNS, ledviny, lymfatické uzliny, svaly, kůži.

Kůže bývá postižena u ½ až ⅔ pacientů, přičemž projevy mohou být diskrétní a málo typické [13]. Rozlišujeme 3 základní eflorescence: 1. červené makuly a papuly připomínající erythema multiforme, 2. hemoragické projevy – petechie až ekchymózy a 3. noduly – nejčastěji v kapiliciu nebo na extenzorových stranách končetin. Dalšími kožními projevy může být otok obličeje, livedo reticularis, kopřivka, vředy [14].

Fáze vaskulitidy se obyčejně vyvíjí do tří let od manifestace astmatu.

V roce 1990 American College of Rheumatology (ACR) vymezila 6 základních kritérií onemocnění (tab. 1) [10]. Pro klasifikaci onemocnění je potřeba přítomnosti nejméně 4 kritérií. V případě 4 nebo více přítomných znaků je senzitivita 85% a specificita 99,7%.

Tabulka 1. ACR kritéria Churgova-Straussové syndromu

ACR kritéria onemocnění
1. asthma bronchiale
2. eozinofilie větší než 10% v diferenciálním počtu bílých krvinek
3. mononeuritida (včetně multiplex) nebo polyneuropatie
4. přechodné plicní infiltráty
5. postižení paranazálních dutin – sinusitida, bolestivost, RTG opacity
6. biopsie obsahující krevní cévu s extravaskulárními eozinofily

Zásadní diagnostickou metodou je histologické vyšetření z postiženého orgánu (kůže, plíce, ledviny), při podezření na neurologické postižení biopsie z n. suralis [4].

Histopatologicky jsou patrné dva druhy kožních lézí. Klinický obraz hemoragií odpovídá leukocytoklastické vaskulitiděn s eozinofily. Kutánní a subkutánní noduly jsou projevem Churgových-Straussové granulomů [1]. Ty jsou charakterizovány okrsky degenerovaného kolagenního vaziva s fragmenty buněk, zvláště eozinofilů, v koriu, kolem kterých je palisádovitě uspořádaný infiltrát histiocytů (viz obr. 4, 5). Tento typ granulomu však není patognomonický pro CSS, nýbrž podobný může být u revmatoidní artritidy, lupus erythematosus, Wegenerovy granulomatózy, polyarteriitis nodosa, lymfoproliferativních chorob a dalších [1]. U revmatických chorob byl takový granulom bez prominující tkáňové eozinofilie popsán jako palisádovitá neutrofilní a granulomatózní dermatitida [9]. Tento termín se tedy zdá nadřazený Churgovu-Straussové granulomu a intersticiální granulomatózní dermatitida by mohla být rovněž její variantou.

V diferenciální diagnostice uvažujeme o ostatních ANCA-asociovaných vaskulitidách – mikroskopické polyangiitidě a Wegenerově granulomatóze, o polyarteriitis nodosa, purpuře Henochově-Schönleinově, vaskulitidě při kryoglobulinémii.

Dále přichází v úvahu asthma bronchiale, eozinofilní gastroenteritida, eozinofilní pneumonie, hypereozinofilní syndrom, infekční endokarditida, leukocytoklastická vaskulitida.

Lékem první volby jsou kortikosteroidy, dále cyklofosfamid, metotrexát, azathioprin, cyklosporin, i. v. imunoglobulin, anti-TNF, interferon-α, hydrochlorochin.

Důležitá je mezioborová spolupráce – revmatolog, pneumolog, kardiolog, nefrolog, gastroenterolog, neurolog, dermatolog.

Nejčastější dlouhodobou komplikací je hypertenze a nevratné poškození periferních nervů. Bez léčby přežívá 5 let 25–50 % nemocných [4]. S léčbou přežívá 5 let 62–70 % pacientů [3, 4]. Nejčastějšími příčinami úmrtí jsou selhání srdce, ledvin, intrakraniální krvácení, krvácení do gastrointestinálního traktu, status asthmaticus.

Případ našeho nemocného, který splnil všechna kritéria choroby, poukazuje na možnosti časné diagnostiky systémového onemocnění na základě dermatologického a histologického vyšetření papulonekrotických projevů a nutnosti multidisciplinárního přístupu. I přesto, že se pacient včas dostal na specializované pracoviště, doposud se nepodařilo zabránit progresi onemocnění. V české dermatologické literatuře jsme našli 2 podobné případy, kdy v jednom případě mělo onemocnění rychlý fatální průběh a v druhém případě po kombinované terapii došlo k ústupu potíží a k remisi onemocnění [13].

ZÁVĚR

Syndrom Churgův-Straussové je vzácné onemocnění, proto ani zmínky v odborné literatuře nejsou příliš časté. Je však na něj potřeba myslet u pacientů s anamnézou plicního astmatu, eozinofilie s netypickými kožními projevy. Pro určení diagnózy je zásadní histologické vyšetření postiženého orgánu, přičemž nejpřístupnějším orgánem je kůže. Často jsou proto dermatolog spolu s dermatohistopatologem těmi, kdo diagnózu stanoví nebo potvrdí. Mezioborová spolupráce je základem brzkého stanovení diagnózy a včasného zahájení razantní léčby tohoto onemocnění, které nezřídka mívá rychlý a závažný průběh.

LITERATURA

1. BARNHILL, L. R., NOUSARI, CH., XU, X., BARKSDALE, S. K. Vascular diseases. In Lever's Histopathology of the Skin. 10th edition, Philadelphia, Lippincott Williams&Wilkins, 2009, p. 205–234, ISBN 10:0781773636.
2. BOLOGNIA, J. L., JORIZZO, J. L., RAPINI, R. P. *Dermatology.* 2nd edition, Spain: Mosby Elsevier, 2008. 2584 p., p. 361–362. ISBN 978-1-4160-2999-1.
3. BURGDORF, W. H. C., PLEWIG, G., WOLFF, H. H., LANDTHALER, M. *Braun-Falco's Dermatology. 3rd edition.* Springer, 2009, 1712 p., p. 885, ISBN 978-3-540-29312-5.
4. FARID-MOAYER, M., LOWE, ST. *Churg-Strauss Syndrome* [online]. Updated: Jul 31, 2009 [cit. 2010-01-30]. Dostupné na www: <http://emedicine.medscape.com/article/ 333492-overview>.
5. HASLEY, P. B., FOLLANSBEE, W. P., COULEHAN, J. L. Cardiac manifestations of Churg-Strauss syndrome: report of a case and review of the literature. *Am. Heart J.,* 1990, 120, 4, p. 996–999.
6. HELLMICH, B., EHLERS, S., CSERNOK, E., GROSS, W. L. Upda-

proLékaře.cz | 16.2.2026

te on the pathogenesis of Churg-Strauss syndrome. *Clin. Exp. Rheumatol.,* 2003, 21 (6 Suppl 32), p. 69–77.
7. HERNANDEZ, C. Churg-Strauss Syndrome (Allergic Granulomatosis) [online]. Updated: Oct 26, 2009 [cit. 2010-01-30]. Dostupné na www: <http://emedicine.medscape.com/article/ 083013-overview>.
8. CHU, P., CONNOLLY, M. K., LEBOIT, P. E. The histopathologic spectrum of palisaded neutrophilic and granulomatous dermatitis in patients with collagen vascular disease. *Arch. Dermatol.,* 1994, 130 (10), p. 1278–1283.
9. CHURG, J., STRAUSS, L. Allergic granulomatosis, allergic angiitis, and periarteriitis nodosa. *Am. J. Pathol.,* 1951, 27, 2, p. 277–301.
10. MASI, A. T., HUNDER, G. G., LIE, J. T., MICHEL, B. A., BLOCH, D. A., AREND, W. P., CALABRESE, L. H., EDWORTHY, S. M., FAUCI, A. S., LEAVITT, R. Y. et al. The American College of Rheumatology 1990 criteria for the classification of Churg-Strauss syndrome (allergic granulomatosis and angiitis). *Arthritis Rheum.,* 1990, 33, 8, p. 1094–1100.
11. PALLER, A. S., MANCINI, A. J. *Hurwitz Clinical Pediatric Dermatology.* 3rd edition. China: Elsevier Saunders, 2006. 752 p., p. 563-564. ISBN-13 .978-0-7216-0498-5.
12. SABLÉ-FOURTASSOU, R., COHEN, P., MAHR, A., PAGNOUX, C., MOUTHON, L., JAYNE, D. et al. Antineutrophil cytoplasmic antibodies and the Churg-Strauss syndrome. *Ann. Intern. Med.,* 2005, 143, 9, p. 632–638.
13. STUCHLÍK, D., ŠICH, J., POCK, L., DVOŘÁK, Z., GREGOR, J., DUŠEK, J., BĚLOHLÁVEK, J.,TOMŠOVÁ, M., NOŽIČKA, Z., HRNČÍŘ, Z. Syndrom Churgův-Straussové. *Čes-slov Derm,* 2003, 3, s. 105–110.
14. WOLFF, K. et al. *Fitzpatrick's Dermatology in General Medicine.* 7th edition. New York: McGrawHill Medical, 2008, 2402 p., p. 1607--1613, ISBN 978-0-07-146690-5.

Do redakce došlo dne 22. 7. 2011.

Kontaktní adresa:
MUDr. Andrea Cenková, Ph.D.
Dermatovenerologické oddělení, Šumperská nemocnice, a. s.
Nerudova 640/41
787 52 Šumperk
e-mail: andrea.cenkova@klikni.cz

PRODEJ AMBULANCE

Prodám dermatovenerologickou ambulanci v centru Ostravy, právnická osoba (s.r.o.), výhodná poloha, rychlý návrat investice, cena dohodou.

Event. hledám lékaře dermatologa na plný pracovní úvazek, nejlépe se specializační způsobilostí, orientace na estetickou dermatologii výhodou, dobré platové podmínky, podíl se zisku.

Spojení: MUDr. František Jalůvka
tel.: 608 888 672
e-mail: frantisek.jaluvka@email.cz