proLékaře.cz | 18.5.2024

Morbus Bowen a spinocelulární karcinom: dermatoskopické charakteristiky

Drlík L.[1], Pock L.[2]

[1]Dermatovenerologické oddělení, Šumperská nemocnice, a. s.
přednosta prim. MUDr. Lubomír Drlík
[2]Dermatohistopatologická laboratoř Praha 8
vedoucí doc. MUDr. Lumír Pock, CSc.

Čes-slov Derm, 87, 2012, No. 1, p. 20–21

KAZUISTIKA 1

93letá žena se dostavila k vyšetření útvaru na pravém bérci. Dobu trvání projevu nedokázala určit. Jednalo se o ploché erytematózní ložisko, částečně kryté krustami velikosti 30 x 30 mm s množstvím nápadných globulárních cév (obr. 1a).

Dermatologická anamnéza na předchorobí byla negativní. Osobní anamnéza byla bezvýznamná.

Obr. 1a.

Dermatoskopický obraz (obr. 1b)

Ostře ohraničené symetrické ložisko sestávající z hustě seskupených tečkovitých a globulárních cév, sytě červené bezstrukturní plochy, rezavé okrsky. Krusty byly v době odebírání vzorku na histologické vyšetření a fotografování strženy.

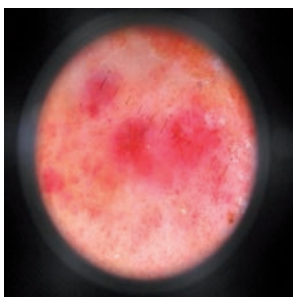

Obr. 1b.

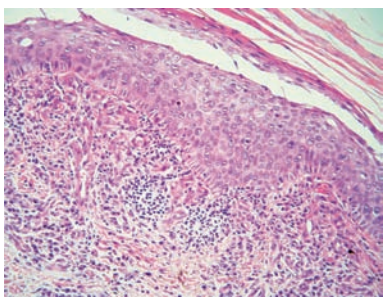

Obr. 1c.

Histologický nález (obr. 1a)

Epidermis je rozšířena, keratinocyty všech vrstev projevují poruchu obvyklé stratifikace, nečetnou monocelulární keratinizaci ve stratum spinosum a mají mírně pleomorfní jádra. V papilárním koriu jsou trsy dilatovaných zkroucených cév sahajících těsně pod epidermis. Promítají se proto do dermatoskopického obrazu jako globulární, při větším zvětšení jako glomeruloidní.

Diagnóza

Morbus Bowen.

KAZUISTIKA 2

67letá žena měla na vnitřní straně klenby levé nohy 3 roky progredující erodovaný tumor velikosti 20 x 15 x 5 mm s množstvím nápadných cév na bělavé spodině, obklopené prstencem hyperkeratózy (obr. 2a). Tumor byl palpačně citlivý. Dermatologická anamnéza byla negativní, rodinná anamnéza z objektivních důvodů nezjistitelná.

Obr. 2a.

Dermatoskopický obraz (obr. 2b)

Bělavé bezstrukturní plochy, čárkovité, tečkovité i globulární cévy v nepravidelném uspořádání na většině plochy.

Čes-slov Derm, 87, 2012, No. 1, p. 1–76

proLékaře.cz | 18.5.2024

Byla provedena probatorní excize a posléze totální exstirpace útvaru s krytím volným transplantátem.

Histologické vyšetření (obr. 2c)

Hyperkeratóza, parakeratóza, nepravidelná nádorová proliferace epidermis s většími eozinofilními pleomorfními keratinocyty s monocelulární keratinizací, keratinizačními centry a mitózami keratinocytů. Detail (obr. 2d) – erodovaný povrch tumoru, v jeho stromatu dilatované cévy vystupující těsně pod povrch léze.

Diagnóza

Diferencovaný spinocelulární karcinom.

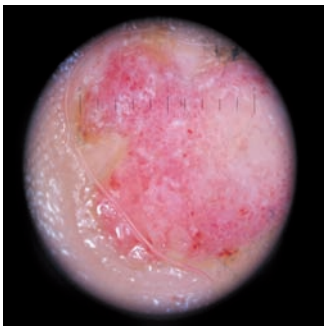

Obr. 2b.

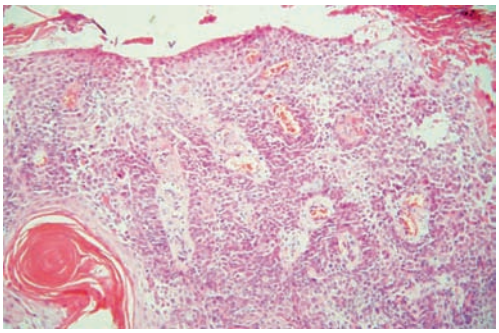

Obr. 2c.

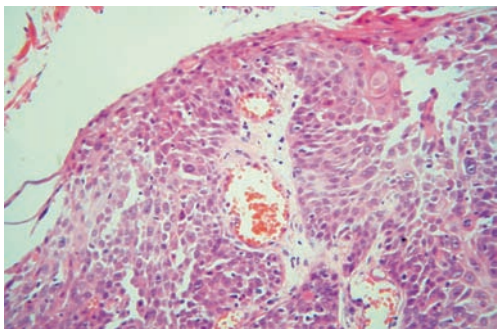

Obr. 2d.

DISKUSE K PŘÍPADŮM

V prvním případě byl již při vstupním vyšetření podle charakteru léze – krusty a množství globulárních cév – dermatoskopicky diagnostikován morbus Bowen, což bylo histologickým vyšetřením potvrzeno. Uvedený obraz s krustami nebo šupinami, tečkovitými, globulárními, respektive glomeruloidními, cévami je pro morbus Bowen typický. Dále se mohou nalézat růžové bezstrukturní plochy jako výraz zánětlivé reakce v koriu, hemoragie a rezavé okrsky, hnědé globule a homogenní hnědavé pigmentace [3, 4]. Obraz cév bývá monomorfní, tím se liší zejména od vysoce rizikových amelanotických melanocytárních lézí, nicméně v některých případech mohou vznikat v dermatoskopické diferenciální diagnostice pochybnosti [2, 5]. Jiné literární prameny i naše zkušenosti ukazují na většinou bezproblémové diagnostické určení [7].

V druhém případě jsme pomýšleli zejména na amelanotický maligní melanom. Dermatoskopické popisy amelanotického melanomu a spinocelulárního karcinomu jsou v literatuře poměrně řídké, v určitém smyslu se i překrývají. Jde o asymetrii barvy s převahou bílé, červené a růžové, respektive je popisována mléčně červená barva – milky-red, barva jahodového koktejlu – strawberry milkshake, bělavý nebo růžový závoj, cévní polymorfismus vyjádřený zejména u melanomu (nepravidelné tečky a globule, lineární i spirálovité cévy), bělavé linie, eventuálně hemoragické krusty. U amelanotického melanomu je diagnosticky vyzdvihován zejména nález dvou nebo více morfologicky rozdílných typů cév v konkrétní lézi a také současný výskyt tečkovitých cév a mléčně červeného zbarvení projevu [1, 3, 5].

U spinaliomu jsou podobně jako u morbus Bowen popisovány tečkovité a glomerulární, ale navíc také vlásenkovité nebo zdvojené cévy, bělavé hrudky, erytém, červené nebo růžové bezstrukturní okrsky [3]. Odlišení amelanotického melanomu a spinocelulárního karcinomu pomocí dermatoskopického vyšetření je tedy vzhledem k morfologii velmi obtížné, až nemožné. Na tomto poli je také nedostatek klinických i literárních zkušeností. U naší pacientky byly cévní struktury dosti pravidelné, většinou se jednalo o cévy globulárního charakteru, v menšině byly tečkovité a lineární cévy. V diferenciální diagnóze morbus Bowen přicházejí v úvahu další nozologické jednotky s pravidelně uspořádanými tečkovitými cévami – zejména psoriáza, světlobuněčný akantom a virové bradavice, u spinaliomu a amelanotického melanomu pak nepigmentovaný névus Spitzové.

LITERATURA

1. ARGENZIANO, G., ZALAUDEK, I., CORONA, R. et al. Vascular structures in skin tumors. *Arch. Dermatol.,* 2004, 140, p. 1485–1489.
2. JOHR, R. H., SOYER, H. P., ARGENZIANO, G., HOFMANN-WELLENHOF, R., SCALVENZI, M. *Dermoscopy. The Essentials.* Mosby: London 2004, p. 212–220.
3. KITTLER, H. *Dermatoskopie.* Facultas Verlags- und Buchhandels AG: Wien 2009, p. 169–177.
4. POCK, L., FIKRLE, T., DRLÍK, L., ZLOSKÝ, P. *Dermatoskopický atlas.* 2. vyd., Phlebomedica: Praha 2008, s. 102.
5. SOYER, H. P., ARGENTIANO, G., HOFMANN-WELLENHOF, R., ZALAUDEK, I. *Dermoscopy. The Essentials.* Sec. Edition. Elsevier Saunders. 2012, p. 200–207.
6. ZALAUDEK, I., ARGENZIANO, G., KERL, H., SOYER, H. P., HOFMANN-WELLENHOF, R. *Amelanotic/Hypomelanotic Melanoma – Is Dermatoscopy useful for Diagnosis?,* JDDG Vol. 1, Issue 5, May 2003, p. 369–373.
7. ZALAUDEK, I., ARGENZIANO, G., LEINWEBER, B. et al. Dermoscopy of Bowen's disease. *Br. J. Dermatol.,* 2004, 150, p. 1112–1116.

Do redakce došlo dne 28. 11. 2011.

Kontaktní adresa:
Prim. MUDr. Lubomír Drlík
Dermatovenerologické oddělení
Šumperská nemocnice, a.s.
Nerudova 41
787 52 Šumperk
e-mail: drlik@nemspk.cz