proLékaře.cz | 18.5.2024

Čes-slov Derm, 85, 2010, No. 6, p. 349-351

22. Fortbildungswoche für praktische Dermatologie und Venerologie

Mnichov 25.–30. 7. 2010

Úvod

Přednášky se konaly v kulturním centru Gasteig většinou jako plenární zasedání, které probíhalo ve velkém sálu filharmonie: vždyť účastníků bylo kolem 2 000. Ještě ráno před zahájením, a pak v polední přestávce se snažilo upoutat pozornost několik paralelních sympozií farmaceutických firem, odpoledne navíc probíhaly zvlášť předplacené odborné kurzy.

Dětská dermatologie

Prof. Rompel rozdělil kongenitální melanocytární névy podle velikosti na malé (< 1,5 cm), velké (< 20 cm) a obrovské (G1 21–30 cm, G2 31–40 cm, G3 > 40 cm). Névy jsou různého tvaru, papilomatózní, verukózní, ochlupené, mají i satelity. Riziko zvratu v melanom není u malých stanoveno, u velkých může být 5–10%. Pokud je nutné léčit, doporučuje kompletní odstranění, což u malých névů většinou není problém, a vždy histologicky vyšetřit. Velké névy je vhodné odstranit také – často sériovými excizemi, kombinací s plasticko-rekonstrukčními technikami i za pomocí expandérů. Když nelze, doporučuje dermabrazi (jsou časté recidivy, a tak význam profylaxe melanomu je zde sporný), laser (uši, oční víčka), eventuálně kyretáž. Upozornil také na neurokutánní melanózu, kdy névové pigmentace jsou i na leptomeninzích.

Prof. Grantzow popsal dětské hemangiomy jako drama o třech dějstvích. Po narození do 3–5 měsíců věku se na kůži manifestuje, v druhé fázi roste a dosahuje maxima asi v 1 roce, pak pomalu regreduje. Právě ve věku do 6. měsíce doporučuje profylakticky zasáhnout, pokud je útvar větší než 1 cm, je v obličeji a skutečně se jedná o hemangiom. Z metod je možné použít dye a Nd-YAG laser, kryo a propranolol, nikoliv kortikoidy. S propranololem má zkušenosti ve 12 případech (2 mg/kg rozdělených do 3 dávek za den po 3 měsíce – ale možno až 12 měsíců). Nejlepší odpověď je však na začátku léčby. Kurativní léčbu doporučuje ve věku nad 5 měsíců s lokalizací v obličeji, a pokud je pomalá regrese déle než 5 let. Využívá stejné postupy jako při profylaktické léčbě. Operaci indikuje u očí a ve kštici, sekundárně potom při odstraňování reziduí ostatních metod. Doporučuje nespěchat, někdy se jedná o RICH (Rapid Involving Congenital Hemangioma).

Prof. Höger ukázal neutrofilní dermatózy u dětí: neutrofilní figurovaný erytém, infantilní akropustulóza, ekrinní hidradenitis (v palmoplantární lokalizaci), pyoderma gangrenózum (relativně řídce, hlavně provázená colitis ulceróza; bývá součástí PAPA syndromu – pyogenní artritis + pyoderma gangrenózum + akné), m. Behçet, periodické horečnaté syndromy často doprovázejí neutrofilní dermatózy. Nejvíce se však vyskytuje Sweetův syndrom, kdy perivaskulární neutrofilní infiltrace je v 90 % na končetinách a v 70 % postihuje hlavu. Asi 25 % bývá jako neoplazie (14 % akutní myeloidní leukémie), v 33 % doprovází zánětlivý proces (12 % vaskulitidy, 11 % defekt imunity), ve 42 % je idiopatický (přitom 22 % po lehkých infektech). Do 3 let věku se bere jako infantilní, do 18 let jako juniorský Sweetův syndrom (ve 44 % malignom). Vždy se doporučuje histologické ověření, při cutis laxa také echo srdce.

Prof. Bruckner-Tudermannová předvedla diferenciální diagnostiku puchýřnatých onemocnění dětského věku. U novorozenců se může jednat o některou epidermolysis bullosa, dále Kindlerův syndrom (puchýře, pigmentace, progresivní kožní atrofie), APSS (Acral Peeling Skin Syndrome), bulózní ichtyózu či incontinentia pigmenti. Ze získaných to mohou být juvenilní pemfigoid, lineární IgA dermatóza, EBA, lichen ruber pemfigoides, infekční herpes simplex a bulózní erysipel, fytofotodermatóza, popř. mastocytóza. Nedoporučuje zahájení léčby před stanovením diagnózy (zejména ne kortikoidy). Biopsii z okraje puchýře, histologie, přímá imunofluorescence. V centru pro diagnostiku ve Freiburgu pomohou: FZSE@uniklinik-freiburg.de.

Dermatoonkologie

Prof. Hauschild se věnoval melanomu. Incidence stále roste, v USA u mužů činí kolem 20 nových případů na 100 000/rok. Rizikovou skupinou jsou zejména muži nad 65 let, a to i mortalitou. Platí klasifikace TNM vytvořená AJCC v r. 2009, v r. 2010 se zohledňuje i počet mitóz na mm^2 a mikrometastázy v uzlině. V léčbě se nyní uplatňují nové látky a klade se důraz i na individualizaci podle imunologického profilu nádorů: Ipilimumab blokuje CTLA4, rilotinib (Tasigna) inhibuje c-kit (a dosahuje až 70% odpovědi), PLX 4032 účinkuje na Braf kinázu, GSK 2118436 se také nově zkouší.

Prof. Kunte řešil analýzu sentinelové uzliny (SLN) u melanomu. Detekci SNL doporučuje při tloušťce pri-

proLékaře.cz | 18.5.2024

márního nádoru ≥ 1 mm, při ulceraci, mitózách ≥ 1 mm², Clark IV/V, i při regresi. Pozitivní nález metastáz v SLN nachází při tloušťce melanomu < 0,75 mm v 5,7 % (!), při 0,75–1 mm v 8 %, při > 4 mm v 57,3 %. Přitom doba přežití nezávisela na počtu postižených uzlin. Excize SLN může mít i terapeutický účinek – signifikantně prodlouží interval do progrese onemocnění. Při pozdních biopsiích SLN se někdy nacházejí „Sleeper cells" – metastatické buňky, které jsou zřejmě „hlídány", nebo ztratily předpokládanou aktivitu.

Prof. Berkingová zhodnotila účinek PDT na kůži z hlediska karcinogeneze. I když používá viditelné světlo, nabízí paralelu s RTG nebo PUVA. Jsou také popsány kazuistiky melanomu po opakovaných PDT. PDT u myší tlumí kontaktní přecitlivělost po DNFB, u lidí tlumí tuberkulinový test, ALA působí genotoxicky (vyvolala chromozomální aberace u krysích hepatocytů). Proti svědčí to, že při PDT se nedosahuje kritická energie 3,2 eV, viditelné světlo nepoškozuje DNA, ani neaktivuje fosforylaci p53. Mimoto existují četné studie, při kterých se používá PDT k odstranění aktinických keratóz, a působí tak preventivně proti rakovině. Navíc porfyrici mají nižší incidenci kožní rakoviny.

Prof. Goerdt uvedl přehled kožních lymfomů. Tvoří 2–3 % kožních nádorů, incidence je 1/100 000 obyvatel/rok (relativně stabilní). Období 5 let přežije 87 % nemocných s mycosis fungoides, ale jen 11% se Sézaryho syndromem. B-lymfomy mají relativně jednodušší klasifikaci (indolentní a intermediární), při léčbě se používá nově Rituximab, chemoterapie, promývání končetin melfalanem. T-lymfomy mohou vykazovat genomickou nestabilitu, v patogenezi hraje roli rezistence na apoptózu. Léčba přináší významné zlepšení kvality života nemocného. Pruritus lze tlumit Gabapentinem (300–800 mg 3krát denně), Mirtasepinem (7,5–15 mg/denně – večer), Aprepitentem (125 mg – 1. den, 80 mg – 2. a 3. den). Postupně lze uplatnit PUVA, IFN, extrakorporální fotoforézu, Bexaroten a chemoterapii (CHOP, Doxorubicin). Dále lze použít Denileukin Diftitox (fúzní protein IL-2 a difterického toxinu), inhibitory HDAC (nově Panobistat), popř. transplantace kmenových buněk (krátkodobě autologní, dlouhodobě alogenní).

Prof. Becker se zabýval nežádoucími kožními účinky antineoplastické léčby. Objevují se exantémy (generalizované, akrální), také postižení nehtů a vlasů. Závažnost klinických projevů se klasifikuje do 4 stupňů. Hand-foot syndrom (palmoplantární erytrodysestezie) vyžaduje např. výrazné chlazení postižených míst pomocí speciálních sáčků. EGF blokátory (Cetuximab, Panitumumab) vyvolávají akné, xerózu, pruritus, akrální fisury, poškození vlasů a nehtů (a to ve 40–100 % případů). Při léčbě těchto reakcí doporučuje ochranu kůže před gely a světlem, profylakticky TTC a dále specializovanou péči dermatologa. Při zasažení nehtů doporučuje zdrženlivost před chirurgickým intervencemi.

Pohled do budoucna

Prof. Zoubelis charakterizoval úlohu kmenových buněk v dermatologii. Kmenové buňky jsou nediferencované buňky, bez pevné funkce. Rozlišují se na embryonální (totipotentní – což se vlastně oplodněné vajíčko; pluripotentní – 3. den embryonálního života, 8 buněk s možností vytvořit 210 druhů buněk) a postembryonální (multipotentní – fetální, neonatální a dospělé) buňky (práce s nimi může mít právní důsledky). Postembryonální kmenové buňky lze kultivovat nebo lze implantovat geneticky materiál do oocytů bez jádra, a poté kultivovat (jako v případě ovce Dolly). Tzv. progenitorové buňky jsou kmenové buňky, které mohou sloužit jako rezervoár pro tkáň (některé buňky v bazální části epidermis, ve folikulech pod mazovou žlázou – Bulgerův region). Cílem výzkumu jsou terapeutické klony jako buňky kloubní výstelky nebo srdeční svalovina, je program na léčbu Alzheimerovy choroby.

Prof. Ugurelová se zaměřila na individualizovanou medicínu, která maximalizuje léčebný účinek a minimalizuje nežádoucí efekty (např. v onkologii u melanomu optimalizuje mezi chemo-, imunoterapií či cílenou léčbou, popř. kombinace). Je potřeba určit prediktivní biomarkery v séru či tkáni (např. S100, LDH) a provést genetickou analýzu k vyloučení tzv. non-respondérů, kde navíc hrozí i toxicita.

Atopický a kontaktní ekzém

Prof. Honey shrnul novější poznatky o etiopatogenezi atopického ekzému. Poškození epidermální bariéry způsobuje mutace filaggrinu (= filament aggregationsprotein, popsáno již 20 mutací) s výskytem u ichtyosis vulgaris a asi u 15 % těžších atopiků. Takto defektní epidermis umožňuje snazší průnik toxinů a alergenů, a tak rychlejší senzibilizaci. Vede také k suchosti, zvýšení pH a ztrátám tekutin. Péče o pokožku pak zahrnuje používání Triceramu (ceramidy + fyziologické lipidy), Epiceramu (ceramidy, cholesterol, mastné kyseliny) a basis terapie (3% urea a 5% glyrerin v masťovém základu). Úporný pruritus u atopického ekzému je do jisté míry závislý na sekrecí IL-31, která je indukována mimo jiné Th2 lymfocyty a stafylokokovými superantigeny. IL-31 se váže na receptor, který je exprimován na zakončeních periferních senzorických nervů (a tak jsou stimulovány). Druhou cestou stimulace nervových zakončení je aktivace keratinocytů, které vylučují NGF. Možnou léčbou je vytvoření monoklonálních protilátek proti IL-31.

Prof. Ring se zabýval hematogenním kontaktním ekzémem, jinými slovy systémovou kontaktní dermatitidou. Klonálně zmnožené T-lymfocyty se krví dostávají krevní cestou do celého těla, a tak může docházet ke generalizaci. Do této skupiny patří také Baboon syndrom (1983), kdy se objevují symetrické erytémy po expozici lékům, potravinám, především také kovům.

Prof. Woltenberg představil novější směry v léčbě atopického ekzému. Základem je dermatologická lokální

proLékaře.cz | 18.5.2024

léčba s promazáváním a restitucí kožní bariéry. Urea váže vodu, glycerin je šetrnější, ale lepkavý. Bodycreamer je kartáč na násadě, který umožňuje i sebeošetřování na zádech. Oproti zánětlivé léčbě figuruje helioterapie a fototerapie, nově Rituximab (anti CD20, proti B-lymfocytům), Alitretinoin (nový systémový retinoid, zejména na ekzém rukou), externa se steroidy 4. generace a proaktivní terapie s Protopicem ung. (2krát týdně, po dobu 3–6 měsíců, eventuálně až 2 roky), která se zdá být lepší než reaktivní léčba. V antiseptické léčbě se uplatňují p. o. antibiotika (cefalosporiny), lokální antiseptika (triclosan, chlorhexidin, octenidin) a také oděvy z textiliemi napuštěnými stříbrem.

Prof. Diepgen podal přehled výskytu kontaktních ekzémů v SRN. Na prvním místě pozitivity epi-testů stojí nikl (17,3 %), následuje kobalt (7,1 %) a peruánský balzám (6,6 %). Výskyt přecitlivělosti na chrom ve stavebnictví klesl (z 12 % na 3,3 %), nicméně senzibilizace z kůže vzrostla, zejména u žen z bot. Významně se uplatňují voňavkové substance, lyral narostl na 2,3 %. Pro vyšetřování se používají testy „True test“ a „Trolab“. Pro léčbu kontaktní přecitlivělosti byla vytvořena doporučení v r. 2009. Při provádění epi-testů se doporučuje hospitalizace (uskuteční se u 53 % testovaných).

Závěr

Tradičně vysoká úroveň přednášek je prestižní záležitostí pro přednášející německé profesory – je ctí být vybrán a shrnout nejnovější poznatky konkrétního podoboru dermatovenerologie. Také všichni účastníci očekávající intenzivní doškolování ani letos nebyli zklamáni.

Doc. MUDr. Karel Ettler, CSc.
Klinika nemocí kožních a pohlavních FN a LF UK,
Hradec Králové
E-mail: ettler@fnhk.cz

Nové knihy

Čes-slov Derm, 85, 2010, No. 6, p. 351

Kožní změny u interních onemocnění

Cetkovská Petra, Pizinger Karel, Štork Jiří
Grada 2010, 248 s., ISBN 978-80-247-1004-4

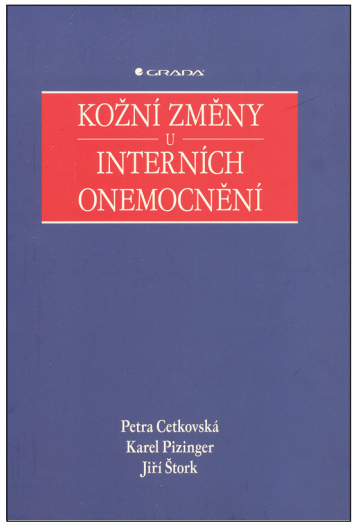

Autorský tým doc. Petry Cetkovské a spolupracovníků, prof. Karla Pizingera a prof. Jiřího Štorka, vytvořil základní dílo korelativní dermatologie. Korelativní dermatologie je pomyslnou královnou dermatovenerologie, neboť studuje vzájemné vztahy mezi kožními projevy a interními chorobami. Korelativní dermatologie bývá pro svou vědomostní náročnost neprávem opomíjenou součástí kožního lékařství, je jakousi jeho „Popelkou“, neboť studium korelativní dermatologie vyžaduje hluboké a přesné znalosti problematiky kožního a vnitřního lékařství zároveň.

Monografie Kožní změny u interních onemocnění navazuje na historickou tradici českého dermatovenerologického písemnictví, neboť od vydání Interní medicíny a dermatologie prof. Zdeňka Štávy uplynulo 45 let. Za tuto dobu se rozšířily nové poznatky v etiopatogenezi, diagnostice a léčbě kožních nemocí, a autorský tým tak zpracovává problematiku kožních projevů nemocí vnitřních orgánů zcela moderně a komplexně. Monografie se skládá ze dvanácti kapitol, a to podle nemocí jednotlivých orgánových systémů; nechybí ani kožní projevy u pacientů po transplantacích a kožní lékové reakce. Materiálově je monografie doc. Cetkovské et al. vyčerpávající, v interpretaci přesvědčivá a ve výsledném celku jedinečná. Tvůrčím způsobem, suverénním gestem pracují autoři s textem, názory autorů jsou konfrontovány s podstatnou literaturou o kožních projevech při interních onemocněních, text doplňují přehledná schémata a tabulky. Celá práce dokazuje odbornou připravenost, vědecký přístup ke zvolené problematice a metodologickou suverénnost při výkladu. Rukopis není zatížen úhybnou terminologií, je zcela srozumitelný a nezapře, že autoři jsou zkušení pedagogové i zdatní kliničtí dermatovenerologové s hlubokými znalostmi interní medicíny. Je to patrné nejen v textovém projevu, ale také v četné ikonografii popisovaných jednotek.

Předložená monografie je obsáhlou, vyčerpávající, analytickou a syntetickou monografií korelativní dermatologie. Jsem rád, že mohu konstatovat, že práce doc. Cetkovské et al. je jedinečná, nebojím se říci do jisté míry monumentální. Autoři napsali monografii v plném významu tohoto slova: je to vidoucí popis a hlubinný výklad problematiky kožních projevů u nemocí vnitřních orgánů a porozuměním pro jeho jedinečnost. Jde o práci, která si zaslouží maximální porozumění, úctu a náležité ocenění.

MUDr. Radek Litvik