proLékaře.cz | 18.5.2024

Čes-slov Derm, 2008, 83, No. 6, p. 315–318

Klinický případ: Diseminované lividní makulopapuly a ložiska

Procházková, I.[1], Krajsová, I.[1]., Štork, J.[1], Bělohradská, H.[1], Velenská, Z.[2], Lacina, L.[1]

[1]Dermatovenerologická klinika 1.LF UK a VFN, Praha,
přednosta prof. MUDr. J. Štork, CSc.
[2]Ustav patologické anatomie 1. LF UK a VFN
přednosta prof. MUDr. C. Povýšil, DrSc.

Pacientem byl 56letý muž bez pozoruhodností v rodinné anamnéze. Před několika roky pacient podstoupil odstranění polypu na hlasivce, nepravidelně navštěvoval lékaře i pro vertebrogenní algický syndrom. Pacient se cítil celkově zdráv, žádné léky trvale neužíval. Před 6 roky se u něj poprvé objevilo na vnitřní ploše levého stehna lividní ložisko, které se postupně zvětšovalo. Ložisko nikdy nesvědilo, nebolelo, spontánně nekrvácelo. Pacient proto vyhledal lékaře na jiném pracovišti, kde byla provedena i probatorní biopsie, podle dostupné dokumentace se závěrem chronické dermatitidy, přesný histologický popis ale nebyl k dispozici. Pro asymptomatický charakter projevů nebyla zahájena žádná celková ani lokální terapie. V posledním roce před vyšetřením si pacient povšiml, že se objevila nová ložiska na trupu, hlavě a na končetinách. Při objektivním vyšetření byla v uvedených místech přítomná ostře ohraničená, oválná ložiska do velikosti 2 cm, která byla lehce infiltrovaná, místy až makulopapulózní, červenofialové barvy, starší léze byly tmavěji pigmentované, než léze později vzniklé. Palpačně byla ložiska nebolestivá, hladkého povrchu bez známek deskvamace. Pracovně byla stanovena diagnóza kožního lymfomu, byla provedena probatorní biopsie a histologické vyšetření papulózního projevu na paži (obr. 1, 3, 4) a z ložiska na lýtku (obr. 2, 5, 6).

Obr. 1.

Obr. 2.

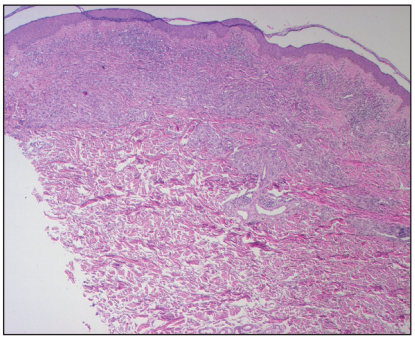

Obr. 3.

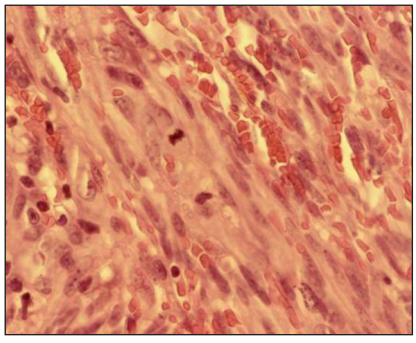

Obr. 4.

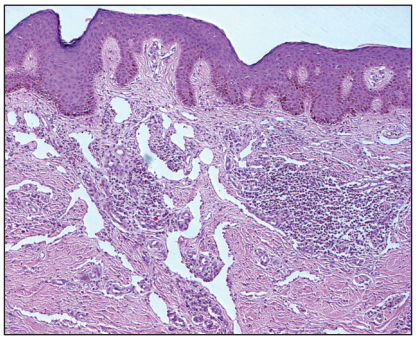

Obr. 5.

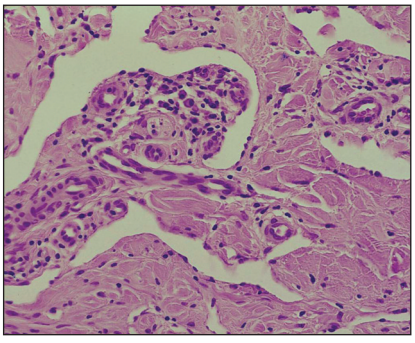

Obr. 6.

proLékaře.cz | 18.5.2024

HISTOLOGICKÝ NÁLEZ

V probatorní biopsii z pravé paže byla epidermis beze změn, horní korium bylo prostoupeno vřetenitými středně velkými buňkami místy v mitóze (obr. 3, 4), které prostupovaly vazivo, místy vytvářely až nodulární struktury, mezi sebou svírající sloupce erytrocytů, místy vykazující přítomnost drobných eozinofilních, PAS-pozitivních globulí (obr. 4), v přilehlém koriu byly v obou biopsiích patrné perivaskulární mononukleární infiltráty s příměsí plazmocytů a erytrocytárních extravazátů (obr. 6). V infiltrátech v koriu převažují T-lymfoidní buňky CD3+, CD8+, CD5+, CD7+, menší počet tvoří B-lymfoidní buňky CD20+.

V biopsii z levého lýtka byla epidermis nepravidelně akantotická s hyperpigmentací bazální vrstvy, vazivo horního až středního koria vykazovalo zhrubělé kolagenní snopce, fibrotizaci a bylo prostoupeno štěrbinovitými cévními prostory místy různě vinutými uspořádanými převážně paralelně s povrchem (obr. 5, 6). Tyto prostory byly lemovány jednou řadou místy prominujících endotelií (obr. 6). Intersticiálně ve vazivu byly jednotlivě přítomny vřetenité buňky místy s nepravidelnými strukturami jader a prominujícími jadérky, místy v mitóze. Tyto endotelové buňky byly pozitivní při průkazu CD31, CD34, FVIII a FLI-1. Průkaz proliferačního markeru MIB1 byl pozitivní asi ve 20 % zmíněných buněk.

ZÁVĚR

Kaposiho sarkom

V prvém vzorku nález svědčil pro incipientní nodulární formu Kaposiho sarkomu, ve druhém vzorku podporovaly diagnózu jeho makulózní formy.

Pacient byl na základě histologického vyšetření přijat k hospitalizaci, bylo naplánováno celkové onkologické vyšetření včetně CT břicha a hrudníku, sonografického vyšetření axil, třísel a krku a dále bylo naplánováno zahájení imunoterapie. Na zobrazovacích metodách nebyly v žádné lokalizaci zastiženy orgánové změny, nebylo prokázáno ani postižení lymfatických uzlin. Laboratorní testy byly kromě lehkého zvýšení absolutního i relativního množství monocytů normální. Pacient podstoupil se souhlasem i sérologická vyšetření na HIV a HHV-8 s negativními výsledky. Za hospitalizace byla zahájena imunoterapie interferonem α, nejprve jeden měsíc 9 milionů jednotek 5krát týdně, později 9 milionů 3krát týdně. Tuto léčbu pacient snášel bez těžkostí. Záhy došlo k pozvolnému tmavnutí a oploštění jednotlivých lézí.

DISKUSE

Kaposiho sarkom je maligní nádor vycházející z krevních cév, který bývá často spojen s kožními a slizničními projevy, postižením lymfatických uzlin a vnitřních orgánů. Méně často bývají postiženy například svaly, nervy, oko. Pro své relativně příznivé biologické chování patří mezi takzvané „low grade“ sarkomy. První ucelený popis tohoto typu nádoru publikoval v již roce 1872 uherský dermatolog Moritz Kaposi (Kohn), podle jeho popisu nádor vstoupil do literatury jako *sarcoma idiopathicum multiplex haemorhagicum* (v původním článku „*idiopathisches multiples Pigmentsarkom der Haut*“). Tato klasická varianta postihuje zejména starší muže pocházející z východní Evropy či Středomoří, byla známa vazba na etnickou příslušnost (některé skupiny židovského obyvatelsta). V polovině dvacátého století byl zaznamenán velký výskyt Kaposiho sarkomu v oblastech subsaharské Afriky. Tato endemická forma postihovala kromě starších mužů i děti. Později s rozvojem transplantační medicíny ve spojitosti s dlouhodobou imunosupresivní terapií byl popsán výskyt tak zvaného iatrogenního Kaposiho sarkomu. Poslední známá varianta, epidemická, je spojena se šířením infekce virem HIV a rozvojem syndromu získaného imunodeficitu (AIDS).

Recentně byl Kaposiho sarkom zařazen mezi skupinu humánních nádorů, v jejich etiopatogenezi sehrává důležitou roli infekce. V 80. letech bylo poukázáno na dramatický nárůst incidence tohoto sarkomu u HIV-pozitivních pacientů a později (1994) i na přítomnost virových partikulí v buňkách různých variant nádoru. Tyto virové partikule byly později určeny jako nový typ γ herpetického viru blízce příbuzného viru Epsteina-Barrové, dnes označovaného jako tzv. HHV-8 (Human Herpetic Virus 8, dříve rovněž KSHV – Kaposi – sarcoma associated herpetic virus). Tento důkaz definitivně potvrdil předchozí hypotézy o infekčním původu nádoru a starší sporadická pozorování. Sérologicky byla zaznamenána pozitivita protilátek proti HHV-8 u více než 90 % pacientů s Kaposiho sarkomem. HHV-8 je považován za nezbytnou, ne však postačující, podmínku rozvoje Kaposiho sarkomu. Přenos tohoto typu herpetické infekce je významně, ne však zcela výlučně, vázán na sexuální aktivitu. Velké množství virionů je přítomno ve slinách.

V klasické formě se Kaposiho sarkom vyskytuje převážně u starších mužů v 6. deceniu. Převaha mužů nad ženami je udávána 3–15: 1. Nejčastěji bývají postiženy distální partie dolních končetin, kde je možné zastihnout růžové, namodralé, či lividně zbarvené makuly. Dochází k postupnému zvětšování počtu a plochy lézí, některé splývají za vzniku výraznějších nodulů, často modravých či hnědých. Projevy mohou být v počátku unilaterální, ale s postupem doby mají tendenci k diseminaci i na další části těla. Vzniku vlastní manifestní léze může předcházet edematózní prosáknutí v daném místě. Orgánové a slizniční postižení je přítomno jen u 10 % pacientů, pro-

proLékaře.cz | 18.5.2024

grese onemocnění je velmi pomalá, proto je tento subtyp považován za indolentní onemocnění, přímo na následky onemocnění zmírá jen málo pacientů.

Endemický (seu Africký) Kaposiho sarkom se vyskytuje v několika variantách a postihuje i dětské pacienty. Pozoruhodný je jeho vysoký výskyt v oblastech zvýšené incidence i Burkittova lymfomu. Jeho chování je agresivnější než u klasické varianty, doba nástupu onemocnění je o 1 až 2 dekády časnější, poměr postižení podle pohlaví je podobný jako u klasické formy. Lymfadenopatická forma s jen řídkými kožními projevy mívá překvapivě masivní orgánové postižení, které vede k časné smrti prepubertálních pacientů. U těchto dětských pacientů je poměr postižení obou pohlaví téměř identický.

Iatrogenní subtyp Kaposiho sarkomu postihuje pacienty zejména po orgánové transplantaci, či s chorobami, při kterých je podávána dlouhodobá imunosupresivní terapie. První projevy se mohou manifestovat i několik let po transplantaci. Etnickým složením a zastoupením obou pohlaví kopíruje klasickou variantu, průběh do jisté míry závisí na razanci podávané imunosupresivní terapie. Biologické chování nádoru může být i výrazně agresivní.

Epidemický Kaposiho sarkom je nejčastější malignitou u HIV pozitivních pacientů. Dříve byl podle některých statistik přítomen například u 20–40 % homosexuálních mužů s AIDS, jeho prevalence nyní klesá, což je spojováno s podáváním HAART (higly active anti-retroviral therapy). Oceňován je zejména vliv „proteázových inhibitorů“ v rámci léčby AIDS, mechanismus efektu této léčby ale není zcela jasný. Regrese ložisek Kaposiho sarkomu při této léčbě může být dána aktivitou podávaného léku, ale sekundárně může být známkou restaurace imunitního systému pacienta při snížení virové nálože HIV v důsledku léčby. Na rozdíl od klasické varianty může být u HIV-pozitivních jako první postižen obličej, nos, víčka a tváře. Na trupu mohou léze sledovat linie štěpnosti kůže. Postižení lymfatických uzlin a trávicího ústrojí je velmi běžné. První projev může být u 10–15 % pacientů přítomen na sliznici dutiny ústní, známa je i primomanifestace genitální. Biologické chování nádoru a prognóza u tohoto subtypu sleduje průběh základního onemocnění. U generalizovaného Kaposiho sarkomu bez terapie nepřežívá 3 roky prakticky žádný pacient, při užití HAART se průběh stává více indolentním.

Byl navržen i *stagingový systém*, I. stadium představuje lokalizovaný indolentní tumor, II. stadium představuje lokálně agresivní tumor, III. stadium představuje diseminovanou chorobu a IV. stadium je generalizace. Každé stadium může být dále určeno ještě přítomností či absencí celkových příznaků (horečka, ztráta tělesné hmotnosti o 10 a více %). Za prognostické faktory se považuje rozsah postižení, přítomnost celkových příznaků a oportunní infekce (1).

Molekulárně biologicky (PCR, polymerázová řetězcová reakce, nebo *in situ* hybridizace) je možno zjistit u vysokého procenta vzorků nádorové tkáně přítomnost HHV-8, v některých studiích byl výskyt zaznamenán až ve 100 % a vztah mezi touto infekcí a Kaposiho sarkomem je považován za kauzální. Sérologie HHV-8 bývá pozitivní u vysokého procenta pacientů, problémem některých komerčně dostupných diagnostických kitů je nižší senzitivita, specificita je ale velmi vysoká. Séropozitivita HHV-8 může být dlouhodobě asymptomatická a v populaci je její prevalence nízká, v některých oblastech (Středomoří, západní Afrika) je ale promořenost překvapivě vysoká (extrémem je Côte d'Ivoire, Pobřeží slonoviny, kde dosahuje podle některých studií až 100 %), lze sledovat gradient vzrůstající směrem k rovníku.

S infekcí HHV-8 bývají spojovány i některé další choroby. Sledován je tento vztah ke Castelmannově chorobě a její multicentrické variantě, dále pak k některým typům lymfomů (primary effusion lymphoma, PEL) (3).

Histologicky nejčastěji léze procházejí vývojem sledujícím klinický postupný přechod od makulózních projevů přes indurovaná ložiska až k nodulárním formám. V počátcích je možno zastihnout různě se proplétající vřetenité nádorové buňky, jednotlivě anebo ve svazcích, a až síťovitě se větvící štěrbinovité cévní prostory ve stromatu bohatém na kolagenní a elastická vlákna. Nádorové buňky mohou vykazovat i výrazné jaderné atypie. Běžná bývá erytrocytární extravazace, místy sloupcovitě uspořádných erytrocytů mezi nádorovými buňkami, mohou být přítomny extra- i intracelulární hyalinní eozinofilní tělíska (tzv. PAS-pozitivní globule) z fragmentů rozpadlých erytrocytů (častější u nodulární formy) a početné siderofágy a zejména v časnějších lézích mononukleární infiltráty. U klasického Kaposiho sarkomu může nádorová tkáň nabývat buď angiomatózní histoarchitektoniku s početnými šterbinovitými cévami nahodile distribuovanými v dermis, vzácně dosahujícími až do podkožního tuku, jejichž endotélie nevykazují výraznější atypie, nebo nabývá sarkomatoidní strukturu s malým zastoupením cévních struktur, početnými vřetenitými atypickými buňkami, výraznými erytrocytárními extravazáty a hemosiderinovými depozity. Jsou samozřejmě známy i léze s přechodnou histoarchitektonikou, u jednoho pacienta mohou být přítomny i léze s odlišnými histologickými rysy, což opět jen poukazuje na zmíněný postupný vývoj lézí. U endemického a epidemického Kaposiho sarkomu jsou popsány i některé odlišné histologické varianty včetně výrazně anaplastických agresivních forem. Histologická diagnostika iniciálních lézí může být velmi obtížná, v biopsii může totiž dominovat obraz jen nepočetných štěrbinových cévních lumin, místy s do nich prominujícími normálními cévami, a lymfocytární a plazmocytární infiltrát. Histochemicky je cenný průkaz faktoru VIII, který je pozitivní v endotelové výstelce cévních prostor stejně jako u vřetenitých atypických buněk, což obdobně jako pozitivita markeru CD34 naznačuje jejich původ.

Diferenciálně diagnosticky je nutné zvažovat nejrůznější cévní tumory včetně běžného pyogenního granulomu. Na bércích může být zvažována i stasis dermatitida. Pro silnou pigmentaci některých ložisek je nutno zvažovat i névocelulární névy a maligní melanom. Nutné je pátrat

proLékaře.cz | 18.5.2024

i po bakteriálních chorobách typu verruca peruana, či bacilární angiomatóza.

Terapie Kaposiho sarkomu je obtížná a jednoznačně je nutné na prvním místě zdůraznit roli prevence infekce HHV-8 a HIV. Mezi známé léčebné modality je řazen dlouhodobě zejména interferon α (4). Lokálně může být k léčbě používán alitretinoin. Klasická virostatika užívaná k léčbě jiných herpetických infekcí (např. ganciklovir) mohou mít příznivý efekt, jiná (např. aciklovir) průběh choroby neovlivní. Chemoterapie musí být podávána uvážlivě, její imunosupresivní účinek je potenciálním rizikem, podáván bývá daunorubicin, doxorubicin, paklitaxel či vinblastin (2).

LITERATURA

1. BUONAGURO, FM., TOMESELLO, ML., BUONAGURO, L., et al. Kaposi's sarcoma: aetiopathogenesis, histology and clinical features. J Eur Acad Dermatol Venereol, 2003, 17(2), p.138-54
2. CASPER., C. New approaches to the treatment of human herpesvirus 8-associated disease. Rev Med Virol, 2008, 18(5), p. 321-9.
3. GERAMINEJAD P., MEMAR, O., ARONSON, I. Kaposi's sarcoma and other manifestations of human herpesvirus 8. J Am Acad Dermatol, 2002, 47(5), p. 641-55.
4. KROWN, SE. AIDS-associated Kaposi's sarcoma: is there still a role for interferon α? Cytokine Growth Factor Rev. 2007, 18(5-6), p. 395-402.

Došlo do redakce: 18.11.2008

MUDr. L. Lacina
Dermatovenerologická klinika 1. LF UK a VFN
U Nemocnice 2
128 08 Praha 2
E-mail: lukaslacina@yahoo.com

OZNÁMENÍ: NOVÁ PRIMÁŘKA DERMATOVENEROLOGICKÉ KLINIKY UK 2. LF A FN NA BULOVCE

Prim. MUDr. Naděžda Vojáčková

se narodila 18. 5. 1968 v Liberci a po absolvování gymnázia studovala v letech 1986–1993 1. lékařskou fakultu Univerzity Karlovy v Praze. Po promoci pracovala krátce v Nemocnici s poliklinikou Vysočany. V roce 1995 nastoupila do Fakultní nemocnice Na Bulovce na Dermatovenerologickou kliniku 2. lékařské fakulty UK. Na klinice pracovala nejprve jako sekundární lékař, později se stala vedoucím lůžkového oddělení. V době přemístění kliniky do Fakultní nemocnice v Motole zastávala funkci zástupce primáře.

V roce 1997 složila 1. atestaci a v roce 2001 2. atestaci v oboru dermatovenerologie. V roce 1999 absolvovala lymfologický kurz. Její odborná činnost je zaměřena na dermatologicku onkologii a lymfologii. Řadu let vede melanomovou poradnu a věnuje se problematice i jiných kožních nádorů. Je vedoucím lékařem lymfologického centra, které poskytuje komplexní péči pacientům s lymfedémem.

Publikuje v odborných časopisech a přednáší na sympoziích a kongresech. Je členkou České dermatologické společnosti, Lymfologické a Flebologické společnosti, Evropské akademie dermatovenerologie.