proLékaře.cz | 28.4.2024

ČESKÁ STOMATOLOGIE
roč. 111
2011, č. 5
s. 125–134

XIV. OLOMOUCKÉ ONKOLOGICKÉ DNY

(10.–11. února 2011)

Tak jako každý rok, i letos v únoru se konalo již počtrnácté sympozium Olomoucké onkologické dny, jejichž hlavním organizátorem je tamější Klinika ústní, čelistní a obličejové chirurgie LF UP a FN. Bohatý program dokumentují vybraná abstrakta přednesených odborných sdělení, které čtenářům našich časopisů předkládáme.

ABSTRAKTA

Hemangiomy – angiomatózy – cévní malformace. Přehled současných klasifikací a léčebných metod

Hrušák D., Houba R., Hostička L., Andrle P., Hauer L., Jambura J., Pošta P.

Stomatologická klinika LF UK a FN, Plzeň

Pojem angiomy je používán obecně pro označení benigních nádorů z vazoformativní tkáně. Pokud hovoříme o hemangiomech, jsou myšleny cévní nádory s obsahem krve, vycházející z arteriální či venózní části krevního řečiště.

Historicky první literární údaj o hemangiomu pochází z roku 1843, kdy Robert Liston popsal odstranění cévnatého tumoru z podkolenní jamky. Rudolf Virchow popsal v roce 1863 pitevní nález angiomů v obratlových tělech.

V tradičním pojetí se jako hemangiom označuje benigní, obvykle neostře ohraničené tumorózní zduření, tvořené cévami vyplněnými krví, které se může vyskytovat kdekoliv v těle, v kůži, svalech, kostech ale i v orgánech. Totéž platí o výskytu cévních nádorů a malformacích v orofaciální oblasti, kde je můžeme nalézt na kůži obličeje a rtů, sliznicích, uložené v jazyku, slinných žlázách atd. Podle makroskopického vzhledu i mikroskopického obrazu se rozlišují hemangiomy kapilární, kavernózní, smíšené, hypertrofické, případně některé zvláštní typy jako např. racemózní hemangiom, pavoučkový hemangiom či tzv. névus flameus. Toto dělení odpovídá klasifikaci hemangiomů podle Abramsona z roku 1962. Etiologie se uvažovala buď jako vrozená forma, či jako zvláštní druh cévního nádoru nebo cévní malformace s možným vznikem z exogenních příčin. Mnohočetný výskyt hemangiomů se označuje pojmem hemangiomatóza. Celá řada syndromů je spojena s výskytem hemangiomů (syndromy Oslerův-Weberův-Rendua, Parkesův-Weberův, Sturgehe-Weberův-Krabbeho, Klippelův-Trenaunayho, Servelleho-Martorella, Maffucciho, Kasabachův-Merritové, Bannayanův, Castlemanova choroba, POEMS syndrom a další). Podobnou stručnější klasifikaci předložil v roce 1993 Shafer. Současná WHO klasifikace nádorů měkkých tkání mezi jinými uvádí kromě kapilárních hemangiomů též nádory z lymfatických cév. Také Fletcher ve své publikaci z roku 2003 stále zachovává klasické dělení na kapilární, kavernózní a arteriovenózní hemangiomy. Naproti tomu Muliken v roce 1982 ve své práci založené na mikroskopickém zkoumání a sledování biologického chování cévních nádorů a malformací dochází k názoru, že jediným pravým cévním nádorem je infantilní hemangiom, ostatní cévní „tumory“ mají charakter arteriovenózních malformací. Cévní malformace pak tvoří skupinu, tzv. „Slow Flow malformations“, malformací s pomalým průtokem, které se vyskytují ve formě malformací kapilárních (KM), venózních (VM) a lymfatických (LM), nebo jako malformace s rychlým tokem „Fast Flow malformations“ jako arteriální malformace (AM), arteriovenózní píštěle (AVF) a arteriovenózní malformace (AVM). Mezi důležité znaky biologického chování rozlišující hemangiom (HA) od vaskulárních malformací (VM) patří zejména doba výskytu a průběh (HA –novorozenec, proliferace/involuce, VM – kdykoliv, pomalá progrese). V roce 1992 založená společnost pro studium cévních anomálií (ISSVA) se po-

proLékaře.cz | 28.4.2024

ČESKÁ STOMATOLOGIE
roč. 111
2011, č. 5
s. 125–134

dílí na upřesňování klasifikací a doporučených diagnostických a léčebných postupech a na svých pravidelných kongresech upřesňuje nové poznatky o cévních nádorech a malformacích.

Při léčbě hemangiomů se uplatňují metody chirurgické; podle typu léze je možné provádět sklerotizace, embolizace či jiné selektivní radiochirugické invazivní výkony. Použití laserů je možné doplnit chirurgickými excizemi, dobré výsledky poskytuje kryochirurgie. V medikamentózní léčbě se uplatňují topicky například interferon, kortikoidy a cytostatika, celkově se ukazují jako vhodné beta blokátory či farmakologické inhibitory angiogeneze typu bisfosfonátů.

Na Stomatologické klinice v Plzni bylo od roku 1982 ošetřeno 1 353 „hemangiomů“ či cévních malformací. Velká část těchto lézí se na našem pracovišti řeší kryochirurgicky, někdy postupujeme kombinovaně sklerotizací Aethoxysklerolem případně embolizací či v kombinaci s chirurgickým odstraněním.

Závěrem je třeba upozornit na nejednotnost užívaného názvosloví. Porovnáním literárních údajů jak v našem tak světovém písemnictví lze prokázat, že řada autorů používá klasické názvosloví hemangiomů, které však fakticky často zaměňuje s cévními malformacemi, zatímco pouze menšina prací je v souladu s biologickou klasifikací ISSVA. Ke stejnému výsledku dospěla i skupina autorů prosazující ISSVA klasifikaci; ve více než 70 % publikací je pojem „hemangiom“ použit nesprávně nebo přinejmenším není v souladu s poznatky o biologickém chování cévních nádorů. Z tohoto hlediska je vhodné doporučit naší odborná veřejnosti sjednotit používané názvosloví a důsledně rozlišovat pojmy „hemangiom“ a „cévní malformace“. Zároveň je vhodné toto dělení zavést i do pregraduální výuky studentů a inovovat v tomto smyslu učebnice chirurgie a stomatologie.

* * *

Infekce dutiny ústní virem HPV ve vztahu k životnímu stylu

Michl P.[1], Pink R.[1], Pazdera J.[1], Kršáková B.[1], Pirklová M.[1], Štosová T.[2], Procházka M.[3]

[1]Klinika ústní, čelistní a obličejové chirurgie LF UP a FN, Olomouc
[2]Ústav mikrobiologie LF UP a FN, Olomouc
[3]Porodnicko-gynekologická klinika LF UP a FN, Olomouc

Úvod: Lidský papilomavirus (HPV) je v posledních třech dekádách předmětem zájmu onkologů a onkochirurgů. V sedmdesátých letech minulého století prof. Harald zur Hausen vyslovit teorii vzniku karcinomu děložního čípku na podkladě HPV infekce, která se vyskytuje v téměř 120 genotypech, a to jak u savců, tak i u ptáků. Jeho replikace probíhá v keratinocytech, kam se dostává cestou mikrotraumat na kůži nebo sliznici. U člověka se infekce HPV projevuje nejčastěji jako veruky nebo *condylomata accuminata*. Sliznční HPV dělíme na neonkogenní a onkogenní. Onkogenní dále dělíme na tzv. low risk a high risk. Kancerogeneze může nastat kdekoliv, takže HPV indukované tumory nacházíme nejen na děložním čípku, v ústní dutině, ale i v anogenitální oblasti. Cesta přenosu do těchto oblastí je koitálním či nekoitálním způsobem. Předmětem našeho výzkumu je možný vztah infekce HPV high risk skupiny ve vztahu k sexuálním aktivitám jedince. Náš výzkum je založen na teorii, že pravděpodobnost infekce HPV high risk skupiny je tím pravděpodobnější, čím více sexuálních koitálních a nekoitálních partnerů člověk má.

Metodika: Do studie bylo zařazeno 37 pacientek Porodnicko-gynekologické kliniky FN Olomouc, které se dostavily k provedení stěru na přítomnost HPV na děložním čípku. U všech jsme odebrali také stěry ze sliznice ústní dutiny (tonzila, kořen jazyka, spodina dutiny ústní). Samotnému vyšetření předcházelo podepsání informovaného souhlasu a vyplnění našeho dotazníku, zaměřeného na onkologickou anamnézu, osobní anamnézu, sexuální praktiky a počet sexuálních partnerů.

K detekci infekce HPV jsem použili PCR a chemiluminiscenci. Dále jsme porovnávali, zdali infekce HPV na děložním čípku má spojitost s infekcí HPV high risk v ústní dutině. Podle literárních pramenů více než pět nekoitálních nebo více jak 26 koitálních sexuálních partnerů je rizikovým faktorem pro přítomnost HPV high risk infekce v ústní dutině.

proLékaře.cz | 28.4.2024

ČESKÁ STOMATOLOGIE
roč. 111
2011, č. 5
s. 125–134

Statistické zpracování výsledků zhodnotil program SPSS verze 15. Všechny testy byly na hladině statistické významnosti 0,05.

Výsledky: Ani jedna z vyšetřovaných pacientek nebyla HPV pozitivní ve stěru z dutiny ústní. V našem vzorku přiznaly tři pacientky víc jak šest nekoitálních sexuálních partnerů; žádná však neměla víc jak osm koitálních sexuálních partnerů.

Závěr: Výsledky nejsou statisticky významné pro omezený počet pacientek (37). Výsledky potvrdily zvýšené avšak statisticky nepotvrzené riziko přenosu HPV u žen s více než čtyřmi sexuálními partnery.

Výzkumný záměr byl podpořen grantem LF_2010_002.

* * *

Výskyt malígnych oromaxilofaciálnych mezenchýmovych nádorov v regióne Univerzitnej nemocnice v Martine

Štilla, J., Statelová, D., Jurkemík, J., Škombárová, M.

Klinika stomatológie a maxilofaciálnej chirurgie UN a JLF UKo, Martin, Slovenská republika

Úvod: Malígne mezenchýmové nádory, sarkómy, sa v oromaxilofaciálnej oblasti vyskytujú zriedkavo. Rýchly rast a preferencia hematogénnej cesty metastázovania zhoršujú možnosti terapie a prognózu pacienta. Sarkómy sa delia podľa materského tkaniva na mäkkotkanivové, kostné a retikuloendotelové. Niektoré druhy sú nediferencované, čo opäť sťažuje výber vhodných liečebných modalít. Diagnostika sa opiera o klinické vyšetrenie a zobrazovacie techniky, zlatým štandardom je však diagnostická excízia.

Súbor: Na Klinike stomatológie a maxilofaciálnej chirurgie UNM sa v rokoch 2001–2010 diagnostikovalo a liečilo 745 onkologických pacientov. Z nich iba dvanásť malo zhubný mezenchýmový nádor. V súbore prevažovali muži nad ženami v pomere 2 : 1. Priemerný vek bol 59 rokov s pomerne veľkým rozpätím 22–95 rokov.

Liečba: U polovice pacientov sa diagnostikoval lymfóm, títo pacienti podstúpili liečbu na hematoonkológii. Traja pacienti mali sarkóm mäkkých tkanív a traja kostný. Všetci boli liečení chirurgicky, štyria s adjuvantnou rádioterapiou a jeden aj konkomitantnou cytostatickou liečbou. Recidíva ochorenia sa vyskytla u troch pacientov, u dvoch opakovane. Vzdialené metastázy sa zistili v troch prípadoch.

Kazuistika: V januári 2006 bol na klinike vyšetrený 77-ročný muž. Asi dva mesiace pociťoval tlak v ľavej čeľusti a intermitentný opuch líca. Klinicky sa pri vyšetrení našla asi šesťcentimetrová tuhá, hrboľatá rezistencia v oblasti prednej steny maxily vľavo. Po dvoch týždňoch sa urobil radikálny chirurgický výkon. Histologický obraz bol nejednoznačný, malignita nádoru sa však nepotvrdila. Po deviatich mesiacoch nádor recidivoval a po totálnej maxilektómii vľavo sa záver histologického vyšetrenia opäť prikláňal k nezhubnému nádoru, najskôr osteofibróznej dysplázii. Pri ďalšej recidíve v roku 2008 bol histopatologicky verifikovaný stredne diferencovaný fibrosarkóm najskôr na podklade osteofibróznej dysplázie. Pacient následne absolvoval chemoterapiu, po pol roku od jej skončenia však nádor opäť recidivoval, výrazne progredoval a v januári 2009 pacient exitoval.

Záver: Sarkómy sú v oromaxilofaciálnej oblasti zriedkavé a ich liečba nebýva vždy úspešná. Totálna exstirpácia nádoru je často nemožná pre sťažené určenie hraníc pri rýchlom raste nádoru a pre možnosť poškodenia životne dôležitých anatomických štruktúr pacienta. Diagnostika sa opiera o histopatologické vyšetrenie, ktoré býva veľmi náročné. Niektoré prípady môžu nejednoznačným obrazom potrápiť aj veľmi kvalifikovaného patológa.

* * *

proLékaře.cz | 28.4.2024

ČESKÁ STOMATOLOGIE
roč. 111
2011, č. 5
s. 125–134

Nediferencovaný pleomorfní sarkom jazyka

Dzan L.[1], Antonová P.[2]

[1]Oddělení ústní, čelistní a obličejové chirurgie, Krajská nemocnice Liberec, a.s.
[2]Oddělení patologie, Krajská nemocnice Liberec, a.s.

Sarkomy jsou heterogenní skupinou nádorů mezenchymálního původu a nejsou ve srovnání s epiteliálními nádory časté. Dělí se na sarkomy měkkých tkání a kostí. Incidence sarkomů měkkých tkání v České republice je asi dva nové případy na 100 000 obyvatel za rok. WHO klasifikace popisuje více než 50 morfologických jednotek a v podskupinách je ještě dělí do 80 histopatologických entit. V případech, kdy není možno pomocí imunohistochemie, standardní karyotypové analýzy a cytogenetické a molekulární metody zařadit nádor do některé z morfologických jednotek, stanovuje se diagnóza jako nediferencovaný pleomorfní sarkom (diagnóza per exclusionem). Histologický typ nádoru, jeho grading a staging jsou důležitými prognostickými faktory sarkomů měkkých tkání.

Na Oddělení ústní, čelistní a obličejové chirurgie KN Liberec byl doporučen 50letý pacient pro rozsáhlý exofyticky rostoucí nádor ústní dutiny velikosti 135×130×68 mm, který již značně omezoval příjem potravy. Vyšetření CT a MR zobrazila rozsáhlý tumorózní útvar jazyka s uzlinovým procesem krku vlevo (staging: T2a/ N1/M0).

V rámci předoperační přípravy byla pacientovi zavedena perkutánní endoskopická gastrostomie (PEG) k zajištění dostatečné realimentace. Součástí operačního výkonu byla tracheostomie a exstirpace tumoru jazyka s jednostrannou krční blokovou disekcí. Definitivní histologický nález (ve spolupráci s prof. MUDr. Alešem Ryškou, Ph.D., přednostou Fingerlandova ústavu patologie LF UK a FN v Hradci Králové) potvrdil závěr probatorní excize: nediferencovaný pleomorfní sarkom jazyka. Následné onkologické konzilium doporučilo adjuvantní chemoterapeutickou léčbu kombinací cytostatik adriamycin/ifosfamid (ADM/IFO).

Stanovení správné diagnózy kteréhokoli sarkomu vždy vychází z komplexního histopatologického vyšetření dostatečně reprezentativního vzorku. Díky těmto znalostem následně volí chirurg nejvhodnější operační strategii a onkolog navrhuje další léčebnou modalitu. Bez multioborové spolupráce není možno pomýšlet na úspěšné zvládnutí těchto závažných nádorových onemocnění.

* * *

Chirurgická léčba primárních tumorů orbity

Šlapák I.

Klinika dětské otorinolaryngologie LF MU a FN, Brno

Úvod: Tumory orbity patří mezi méně častá onemocnění v oblasti hlavy. Tumory orbity lze dělit na primární a sekundární. Vedoucím příznakem tumorů orbity je protruze bulbu, diplopie a porucha vizu. Mediální a laterální orbitotomie jsou nejčastěji používané chirurgické postupy.

Materiál a metodika: Pro zhodnocení diagnostických a terapeutických metod a jejich výsledků byl proveden retrospektivní rozbor skupiny pacientů, kteří byli v létech 1972–2010 operováni pro primární tumor orbity na pracovišti ORL kliniky LF MU FNUSA a KDORL LF MU a FN Brno.

Výsledky: Za uvedené období 39 let (1972–2010) bylo operováno pro primární tumor orbity celkem 57 pacientů, ve věku od 1 do 89 let. Z toho 17 mužů (průměrný věk 50 let) a 40 žen (průměrný věk 52 let). Mediální orbitotomie byla provedena v 21 případech, laterální orbitotomie v 26 případech. V devíti případech byla provedena přední orbitotomie, v jednom případě byl tumor odstraněn transkonjunktiválním přístupem. Typy tumorů: hemangiom 19× (10× kapilární, 9× kavernózní), pseudotumor 8×, neurofibrom 3×, adenom 6×, histiocytom 3×, hemangiopericytom 3×, neurinom, lymfom, meningeom, karcinom vždy 2×, lymfoepiteliom, osteosarkom, hamartom, metastáza sarkomu ledvi-

proLékaře.cz | 28.4.2024

ČESKÁ STOMATOLOGIE
roč. 111
2011, č. 5
s. 125–134

ny, spongioblastom, A-V malformace a cysta byly diagnostikovány jedenkrát Méně závažné pooperační komplikace (hematom a přetrvávající otok víček) se vyskytly v 11 případech. Závažnou komplikací byla postoperační jednostranná slepota v případě 26letého muže s orbitální metastázou sarkomu ledviny.

Závěr: Diagnostice a léčbě tumorů orbity se musí věnovat spolupracující tým odborníků různých medicínských oborů: otolaryngolog, oftalmolog, radiodiagnostik a patolog. Koncentrace pacientů s tumory orbity do specializovaných center je nezbytná.

* * *

Kvadruplicita sarkomu

Kozák J., Hubáček M., Kodet R.

Dětská stomatologická klinika 2. LF UK a FN Motol, Praha

Autoři uvádějí velice raritní kazuistiku pacienta, u kterého se vyskytly čtyři různé druhy sarkomu. Poprvé v 16 letech se u pacienta objevilo zduření na pravé straně dolní čelisti. Histologicky byl prokázán osteogenní sarkom, pacient léčen chemoterapeutiky a chirurgicky hemimandibuloektomií. Za devět let se objevilo zduření na levé straně dolní čelisti, z něhož byl histologicky verifikován chondrosarkom. Znovu byl léčen chemoterapeutiky a chirurgicky byla ektomována zbylá část dolní čelisti s výjimkou hlavičky. Čelist byla rekonstruována onkologickými dlahami. Za dalších pět let se znovu dostavil s obrovským nádorem, který vyrůstal ze střední části horní čelisti, krvácel a bránil příjmu potravy. Současně se ale objevilo zduření na zevní straně pravého stehna, které se rozpadlo a krvácelo. Nádor z horní čelisti byl po předchozí tracheotomii odstraněn s histologickým výsledkem: alveolární rabdomyosarkom a následná biopsie na ortopedii prokázala na stehnu nediferencovaný pleomorfní sarkom. Po pečlivé analýze histologických nálezů bylo provedeno genetické vyšetření, které prokázalo mutaci tumor supresorového genu TP 53. Tato mutace ve spojení s výskytem tumoru u rodičů nebo v příbuzenstvu 1. stupně ve věku pod 45 let se nazývá po autorech, kteří ji popsali, Li-Fraumeni syndrom. Je charakteristický vysoce variabilním fenotypem: osteosarkomy a sarkomy měkkých tkání, karcinom prsu, adenokarcinom dřeně nadledvinek, nádory CNS, leukémie. Nádory se vyskytují již v raném věku. Prognóza je dlouhodobě nepříznivá. Kvadruplicita sarkomu ve spojitosti se syndromem Li-Fraumeni nebyla u nás dosud popsána.

* * *

Karcinom z Merkelových buněk

Pink R.[1], Ehrmann J.[2], Molitor.[3], Tvrdý P.[1], Michl P.[1], Pazdera J.[1]

[1]Klinika ústní, čelistní a obličejové chirurgie LF UP a FN, Olomouc
[2]Ústav patologie LF UP a FN, Olomouc
[3]Oddělení estetické a plastické chirurgie LF UP a FN, Olomouc

Karcinom z Merkelových buněk (Merkel Cell Carcinoma, MCC) je vzácný nádor s agresivním biologickým chováním, vyskytující se především na sluncem exponovaných místech v 6.–7. decenniu. Celosvětově se četnost karcinomu z Merkelových buněk v posledních letech zvyšuje, jeho incidence se uvádí téměř pět případů na 1 000 000 obyvatel. Primární tumorózní léze bývá nejčastěji lokalizována na končetinách, hlavě a krku. V obličeji jsou jeho hlavní predilekční lokalizací tváře a víčka, ale častý je i výskyt na rtech, čele a nose. Častěji se vyskytuje u imunokompromitovaných jedinců, u kterých má nádor většinou vysoce agresivní průběh s často fatálním následkem. Maligní zvrat Merkelových buněk je v současné době přisuzován nedávno objevenému Merkel cell polyomaviru. Optimálním léčebným postupem je radikální chirurgický výkon primárního nádoru s exenterací spádových mízních uzlin, eventuálně adjuvantní lokoregionální radioterapie. Úloha chemoterapie je kontroverzní a je doporučována jen u pacientů s pokročilým

proLékaře.cz | 28.4.2024

ČESKÁ STOMATOLOGIE
roč. 111
2011, č. 5
s. 125–134

onemocněním. Autoři prezentují vlastní zkušenosti s diagnostikou a léčbou tohoto vzácného maligního onemocnění.

* * *

Aktuální trendy v minimálně invazivní terapii vaskulárních novotvarů obličeje

Šmucler R., Vlk M.

Stomatologická klinika 1. LF UK a VFN, Centrum fotonické medicíny, Praha

V posledních letech jsme svědky a účastníky nejenom změny klasifikace cévních malformací v oblasti hlavy a krku (do popředí se dostává otázka rychlosti proudění krve v novotvaru, která určuje klinický postup), ale i několika nových přístupů v jejich léčbě:

1. Terapii progredujících či plošných (tzv. Naevus flammeus) zahajujeme co nejdříve a opouštíme dříve propagované „watch and see“ („pozoruj a čekej“). Pacienty nejraději ošetřujeme nejpozději v 6. měsíci života. Je sice nadále pravdou, že cca 60 % malformací spontánně regreduje, ale zbývajících 40 % roste, nezřídka do obtížně zvládnutelné velikosti. Komplikací bývá později nespolupráce dětí (6 měsíců až cca 10 let), sociální stigmatizace (s následnou psychickou deprivací) a nebezpečí úrazů.

2. Novou modalitou je využití betablokátorů jak topické, tak i systémové. Jedná se o novinku natolik živou, že máme k dispozici jen několik studií a pár vlastních ošetřených pacientů. Zdá se však, že tyto léky (známé z kardiologie) zpomalením proudění krve a narušením endotelu velmi přispívají ke zvýšení efektivity hlavní léčby (laser, radiofrekvence, tlak). V některých případech samotné nasazení betablokátorů způsobí částečnou či totální remisi nádoru. Optimální dávkování a možné komplikace bude potřeba teprve najít delšími klinickými studiemi.

3. U laserové terapie lézí přístupných z povrchů (kůže, sliznice) s pomalým prouděním měníme typy laserů. Od pulzních barvivových přecházíme na alexandritové. Jsou sice méně selektivní (vyšší riziko poškození okolí) ale pronikají hlouběji a lépe zasahují venózní složku novotvaru. Obojí zvyšuje podíl zcela vyléčených pacientů. V naší studii jsme dosáhli 100% vymizení léze u 28 % léčených (33 % výsledek lepší, než 75 %) pulzním barvivovým laserem oproti 36 % (42 % nad 75 %) u alexandritového laseru. Ve studii byla skupina 12 341 pacientů po dobu 15 let.

4. Nadějnou modalitou je intravaskulární koagulace laserovým vláknem zavedeným jehlou přes zdravou kůži pod kontrolou ultrazvuku. Dochází ke kompletnímu poškození endotelu tumoru, který je následně vstřebán. Metodu, kterou nejlépe rozpracoval Dr. Hintringer (Uniklinik, Linz), si postupně osvojujeme i na našem pracovišti. U indikovaných pacientů se jedná o elegantní postup proveditelný jako jednodenní chirurgie, minimálně ekonomicky náročný ve srovnání s konvenční exstirpací tumoru (ev. ve spojení s embolizací).

Zdá se, že problematika cévních malformací hlavy a krku nyní prochází intenzivním vývojem, který doporučujeme kriticky sledovat a nové poznatky postupně zařazovat do denní praxe.

* * *

Prekancerózne lézie – klinicky a histopatologicky

Krump M., Ehrmann J.

Ústav patologie LF UP, Olomouc

Prekancerózna lézia je definovaná ako morfologicky zmenená oblasť tkaniva, v ktorom je vyššia pravdepodobnosť výskytu karcinómu v porovnaní s tkanivom vyzerajúcim normálne. Do tejto skupiny patrí leukoplakia, erytroplakia a palatálna keratóza. Leukoplakia je definovaná ako biela plocha, ktorá nemôže byť klinicky ani histopatologicky klasifikovaná ako iné známe ochorenie. Je to klinický termín, ktorý nie je charakterizovaný

proLékaře.cz | 28.4.2024

ČESKÁ STOMATOLOGIE
roč. 111
2011, č. 5
s. 125–134

špecifickým histologickým obrazom, tzn. že môže a nemusí vykazovať dysplastické zmeny. Podobne sa v prípade dysplázie jedná o termín histopatologický bez špecifického klinického obrazu, a preto sa tento pojem nemôže použiť na klinický popis makroskopickej lézie. Poznáme dva hlavné typy leukoplakie, a to ***homogénnu*** a ***nehomogénnu.*** Rozlíšenie týchto dvoch typov je výhradne klinické, založené na charakteristike povrchu lézie (morfológia, farba atď.). Vo všeobecnosti platí, že leukoplakia s hrubším profilom vykazuje vyššiu pravdepodobnosť výskytu dysplastických zmien. V jednotlivých štúdiách sa riziko malígnej transformácie leukoplakií značne odlišuje. Kým určité literárne zdroje uvádzajú toto riziko v rozsahu 3–6 %, výsledky iných štúdií zistili značne vyššie hodnoty v rozsahu cca 8–17 %. U erytroplakií a erytroleukoplakií riziko vzniku malígnych zmien prudko narastá, a preto je pri indikovanej biopsii potrebné zvoliť miesto odberu tak, aby sa v ňom nachádzala najmä červená komponenta lézie.

* * *

Exprese onkoproteinu EGFR a její prognostický význam u karcinomů slinných žláz

Stárek I.[1], Kučerová L.[2], Skálová A.[3], Hostička L.[4], Andrle P.[4]

[1]Klinika ORL LF UP a FN, Olomouc
[2]Ústav patologie LF UP a FN, Olomouc
[3]Ústav patologie LF UK, Plzeň
[4]Stomatologická klinika LF UK a FN, Plzeň

V retrospektivní analýze byla hodnocena imunohistochemická exprese receptoru epidermálního růstového faktoru (EGFR) u 74 karcinomů velkých slinných žláz a korelována s prognózou, T-stadiem primárního tumoru a výskytem regionálních metastáz.

Metodika: Exprese byla hodnocena pomocí histoskóre kombinujícího intenzitu (škála: žádná, slabá, střední, silná) membranózní reakce a procento pozitivních buněk jako 0 (zcela bez reakce nebo reakce u < 10 % buněk), 1+, 2+ a 3+ (slabá, střední, resp. silná reakce u ≥ 10 % buněk). Prognostické korelace byly provedeny u 55 pacientů univariátní analýzou křivek všeobecného přežití podle Kaplana-Meierové a porovnáním pomocí log-rank testu, a to ve třech modech: I. 0 negativní vs. 1+, 2+, 3 + pozitivní; II. 0, 1+ negativní vs. 2+ a 3 + pozitivní; III. 0, 1+, 2+ negativní vs. 3 + pozitivní. Ve stejných modech jsme Fisherovým přesným testem zkoumali vliv exprese EGFR na rozsah primárního tumoru a regionální uzlinové metastázy.

Výsledky: Celkem 30 (tj. 39,5 %) karcinomů bylo EGFR negativních. Ze 46 (60,5 %) pozitivních nádorů jsme zaznamenali histoskóre 1+, 2+ a 3+ u 15 (tj. 32,6 %), 12 (26,1 %) resp. 19 (41,3 %) případů. U adenoidně cystického, salivárního duktálního, mukoepidermoidního karcinomu a karcinomu z pleomorfního adenomu byla imunoreakce pozitivní v 65,5 % (19/29), 47,8 % (11/23), 83,3 % (5/6) resp. 100 % (4/4) případů. 80 % (4/5) acinocelulárních karcinomů jevilo EGFR negativitu. Z ostatních histopatologických jednotek byly pozitivní nediferencovaný karcinom (2/2), maligní smíšený tumor (1/2), adenokarcinom NOS (1/1), papilárně-cystický adenokarcinom (1/1) a sekreční karcinom (1/1), negativní pak karcinom malobuněčný (0/1) a kribriformní cystadenokarcinom (0/1). Rozdíly v celkovém přežívání mezi EGFR pozitivními a negativními karcinomy byly největší pro modus II, nedosahovaly však statistické signifikance (p = 0,073).

Závěr: Ze všech histopatologických jednotek byl 100% reaktivní jen karcinom z pleomorfního adenomu. Téměř všechny ostatní karcinomy jevily EGFR pozitivitu v menší míře při většinou variabilním histoskóre. Zcela převažující EGFR negativita acinocelulárního karcinomu a silná pozitivní exprese u sekrečního karcinomu parotis naznačuje možnost použití v diferenciální diagnostice těchto nádorů. Neprokázali jsme signifikantní význam imunohistochemické exprese EGFR onkoproteinu pro prognózu, T-stadium ani výskyt krčních metastáz.

Práce je podpořena grantem NS9725-4/2008 IGA MZ ČR.

proLékaře.cz | 28.4.2024

ČESKÁ STOMATOLOGIE
roč. 111
2011, č. 5
s. 125–134

Nádory hlavy a krku z pohledu NOR – Národního onkologického registru

Macháček J., Šrámek V.

Onkologická klinika LF UP a FN, Olomouc

Nádory hlavy a krku představují velmi širokou skupinu zhoubných nádorů (ZN). Podle Mezinárodní klasifikace od C00(ZN ret) až po C32(ZN hrtan). Společné pro obecný název je histologické pozadí (v 96 % dlaždicobuněčný-spinocelulární karcinom). Výskyt v populaci je 7–10 % z celkového počtu statisticky evidovaných malignit. Hlava, krk a zejména tvář jsou zevně nejviditelnější, reprezentativní oblastí lidského těla, výstavní skříní člověka, a to jak pro okolí, tak pro vlastní ego. Tím je jen zvýrazněna nepochybná specifická odlišnost a závažnost těchto nádorů.

NOR byl ustanoven v ČR v roce 1976 jako součást mezinárodní onkologické registrace. Je to celoplošný populační registr, který zaznamenává všechny ZN v zemi prostřednictvím demografických a onkologických hlášení. Tato jedinečná databáze sleduje vznik a vývoj ZN, jejich diagnostiku, léčbu, úspěchy, porovnává incidenci a mortalitu. Na podkladě čísel a obrazových záznamů lze pak předvídat i další vývoj nemocnosti pro následná léta. Základním nástrojem pro statistické a epidemiologické vyhodnocování onkologických onemocnění je **onkologické hlášení** (OH), které je v ČR povinné od roku l951. Vlastní formulář OH byl několikrát novelizován a rozšiřován. Současný platí od 1. 1. 2006. Výhledově je v plánu elektronická forma místo papírové. Prostřednictvím OH a NOR získává naše zdravotnictví nesmírně cenný prostředek k formování onkologických programů, zaměřených na prevenci, diagnostiku, terapii a výzkum. Každoročně Ústav zdravotnických informací a statistiky (ÚZIS) vydává ročenku – **Novotvary ČR**. Jde o podrobný přehled o incidenci a mortalitě ZN, rozdělení podle diagnóz, krajového výskytu, věkového a profesního rozvrstvení, a další údaje.

Na výstupy z NOR navazuje další informační systém **SVOD** (Software pro vizualizaci onkologických dat), který předkládá převod číselných údajů do tabulek, grafů, procentuálních dat apod. Z následných numerických i obrazových přehledů lze vyčíst přednosti časné diagnostiky zejména pro efekt a ekonomiku léčby. Naznačuje také jak inovovat postupy onkologických programů směřujících ke zlepšování dlouhodobých výsledků terapie ZN, těchto již delší dobu masových chorob a druhé nejčastější příčiny úmrtí. Nutno zdůraznit, že onkologická databáze neobsahuje údaje, podle kterých by mohl být identifikován a inkriminován pacient. Zneužití onkologických dat je vyloučeno a nemocní v soustavě NOR zůstávají v naprosté anonymitě. Výsledky z OH mají velký význam i pro pojišťovací systém. Propojením údajů OH, zdravotních pojišťoven a nemocničních informačních systémů se otvírají nové možnosti orientace v onkologické problematice i následném efektním plánování jak postupovat k dosahování lepších terapeutických i ekonomických cílů.

* * *

Výživa ve spojení s orofaryngeálními karcinomy

Schneiderová M., Pazdera J.

Klinika ústní, čelistní a obličejové chirurgie FN a LF UP, Olomouc

Úvod: Současné poznatky prokazují, že výživové faktory se v 35 % podílejí na celkové úmrtnosti způsobené nádorovým onemocněním. Správná výživa je proto považována za významný prognostický faktor, ovlivňující přežívání, omezující pooperační komplikace a zlepšující rekonvalescenci. Problémy s výživou má 30–60 % našich onkologických pacientů. Již v době stanovení diagnózy maligního onemocnění trpí 50 % nemocných různým stupněm malnutrice. Nejzávažnějším stavem je nádorová kachexie, kterou je postiženo až 85 % nemocných. Stav výživy pacienta hodnotíme pomocí nutriční anamnézy, provádíme antropometrická měření, z laboratorních hodnot detekujeme zejména proteinové markery, prealbumin, albumin, CRP a další.

proLékaře.cz | 28.4.2024

ČESKÁ STOMATOLOGIE
roč. 111
2011, č. 5
s. 125–134

Cíl: Cílem terapie je udržení fyziologického nutričního stavu pacienta. Pokud je to možné, snažíme se o perorální příjem pro zachování normální funkce trávicího ústrojí. Když pacient není schopen příjmu per os, použijeme enterální nebo parenterální podání. V naší studii jsme porovnávali změny dietetických návyků u pacientů před a po komplexní terapii, dále hodnotili změny v antropometrických a laboratorních parametrech a prováděli nutriční screening u hospitalizovaných pacientů.

Materiál: Sledovaný soubor byl složen ze 30 pacientů (25 mužů a 5 žen) léčených v období od července 2009 do července 2010. Při první návštěvě byl vyplněn vstupní formulář pro onkologicky nemocné pacienty a zaznamenány anamnestické údaje, antropometrické a laboratorní hodnoty. Nemocní vyplnili cílený stravovací dotazník. Desátý den po chirurgickém výkonu jsme sestavili pooperační záznam o rozsahu operace. S odstupem sedmi týdnů po ukončení komplexní onkologické léčby pacienti opět vyplnili stravovací dotazník pro onkologické pacienty po terapii.

Výsledky: Ve výživových dotaznících se ukázaly jako signifikantní změny v odpovědích na otázky týkající se kouření, abúzu alkoholu a rozdělování jídla do více porcí v průběhu dne.

Z objektivního hlediska se během onkologické léčby snížila hmotnost nemocných průměrně o 8 kg, BMI kleslo z 26 na 21 a obvod paže se zmenšil v průměru o 0,5 cm. Při hodnocení výsledků laboratorních hodnocení jsme zaznamenali pokles hladin celkové bílkoviny, albuminů a imunoglobulínů G, M a A. Hodnoty mikroglobulinů se zvýšily a hladina CRP v průběhu terapie kolísala.

Závěr: Výživa onkologicky nemocných je neoddělitelnou součástí komplexní terapie. Příjem potravy má u pacientů významnou psychosociální funkci. Přirozená perorální výživa je vždy první metodou volby. Pacienti trpící malnutricí musí být aktivně vyhledáváni pomocí nutričního screeningu. Snažíme se předcházet a řešit komplikace terapie jako například nechutenství, nevolnost, zvracení, suchost v ústech, zácpy, průjmy a postarat se o ty, u kterých došlo ke zhoršení výživy v průběhu hospitalizace. Bohužel zatím neexistuje jednotné pravidlo, podle kterého by bylo možné se při příjmu potravy řídit.

* * *

Úloha intenzivisty v pooperačním období

Blahut L.

Oddělení intenzivní péče chirurgických oborů FN, Olomouc

Operační zákrok, ať už radikální anebo paliativní, je pravidelnou součástí léčby onkologicky nemocného. Řada pacientů po stomatochirurgických výkonech vyžaduje v pooperačním období intenzivní péči. Základní cíle práce intenzivisty lze shrnout do následujících bodů: dosažení oběhové stability nemocného, zajištění volných dýchacích cest a dostatečné spontánní ventilace, zajištění adekvátní výživy a návrat „normálního“, tj. výchozího stavu vědomí a psychiky nemocného. Oběhovou stabilitu pacienta lze charakterizovat následovně: není potřeba kontinuálně podávaných vazoaktivních látek, dosažení normovolemie – často je nutné korigovat již předoperačně přítomnou dehydrataci, mít zajištěný vhodný cévní přístup, korigovat pooperační anémii a v závislosti na stavu pacienta navrátit chronickou medikaci v rámci léčby komplikujících kardiovaskulárních chorob.

Vzhledem k intimnímu vztahu operovaných oblastí k dýchacímu systému je v popředí zájmu rovněž zajištění volných dýchacích cest a dostatečné spontánní ventilace. Na našich pracovištích dodržujeme zásadu překladu z JIP zpět nejdříve následující den po extubaci. Je-li nezbytná tracheostomie, je provedena v úvodu operace. Pacient by měl být při překladu bez potřeby oxygenoterapie.

V rámci adekvátní výživy se řídíme jednoduchým postupem: první tři dny u nutričně zdravých lze vystačit s ochrannou dávkou glukózy 150–180 g/den. Dále již nutriční podpora s 30–33 kcal/kg a den, bílkoviny 1–1,8 g/kg/den. U nemocných s již předoperačně přítomnými známkami nedostatečné výživy začínáme s nutriční podporou 1.–2. po-

proLékaře.cz | 28.4.2024

ČESKÁ STOMATOLOGIE
roč. 111
2011, č. 5
s. 125–134

operační den s 20–24 kcal/kg/den, od třetího dne pak plná výživa. Upřednostňujeme časný nástup enterální výživy. Tam kde není možný perorální příjem, užijeme přístup do GIT nazogastrickou sondou, případně gastrostomií či jejunostomií. Intenzivista se může podílet rovněž na vyšetření předoperačního stavu výživy a případné nutriční přípravě pacienta před výkonem. Při hodnocení lze využít například Nutriční rizikový index (Nutritional Risk Index; Silk, Green 1999), kde NRI = (1,519 × albumin g/l) + (0,417 × procento původní váhy) s následující interpretací výsledku: 96 a výše – normální hodnota, 90–88 – hrozí komplikace, 83 a méně – kritické hodnoty (hrozí rozpad operačních ran).

V neposlední řadě je nutné se věnovat stavu vědomí a psychiky pacienta. Na prvním místě je to prevence rozvoje delirantního stavu u pacientů s pozitivní anamnézou etylismu anebo silných kuřáků (klonidin, neuroleptika, nootropika, vyšetření CDT – karbohydrát-deficientního transferinu, užití nikotinových náplastí). Vlastní léčba delirantního stavu by měla probíhat na JIP a její součástí je i intenzivní rehabilitace. Překlad z JIP realizujeme až po zřejmé stabilizaci stavu s nastavenou léčbou.

Nelze pominout podíl intenzivisty na procesu odnětí a ukončení léčby za situace, kdy je zřejmé, že další intenzivní terapie již nepřináší nemocnému žádné zlepšení a je jen prodlužováním jeho utrpení. Konsenzus intenzivisty a zástupce základního oboru – obzvláště u multioborové péče (stomatochirurg, ORL, plastický chirurg, případně onkolog) je nezbytný. Rovněž přiměřená informovanost rodiny nemocného je nutná.

Přehled abstrakt připravil
Prof. MUDr. Jindřich Pazdera, CSc.
Olomouc

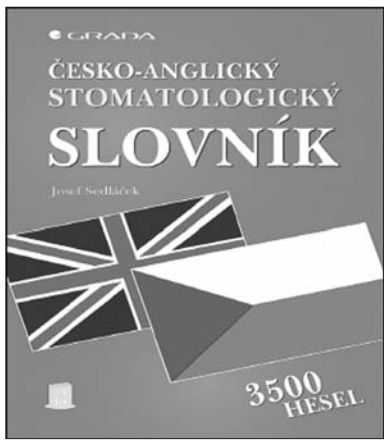

ČESKO - ANGLICKÝ STOMATOLOGICKÝ SLOVNÍK

Josef Sedláček

ČESKO-ANGLICKÝ stomatologický slovník logicky doplňuje svého anglicko-českého předchůdce. Tato moderní publikace poslouží při překladech českých odborných textů do angličtiny (metody, techniky, nástroje, materiály...), lze ji využít pro komunikaci mezi stomatologickým personálem a anglicky mluvícím nemocným i při odborné komunikaci v zahraničí. Na našem knižním trhu podobná publikace chyběla. Kniha obsahuje na 3500 hesel a podhesel.

Vydalo nakladatelství Grada v roce 2007, formát A5, pevná vazba, 192 stran, cena 489 Kč, 635 Sk, ISBN 978-80-247-2066-1, kat. číslo 1519.

Objednávky můžete posílat na adresu: Nakladatelské a tiskové středisko ČLS JEP, Sokolská 31, 120 26 Praha 2, fax: 224 266 226, e-mail: nts@cls.cz.
Na objednávce laskavě uveďte i jméno časopisu, v němž jste se o knize dozvěděli.