Oftalmologie 3-07 3.5.2007 13:00 Str. 170
proLékaře.cz | 17.5.2024

Idiopatická sklerochoroidálna kalcifikácia

Streicher T.[1], Špirková J.[1], Poláková D.[2]

[1] Očné oddelenie NsP, Bojnice, primárka MUDr. J. Špirková

[2] Rádiologické oddelenie NsP, Bojnice, primárka MUDr. D. Poláková

Súhrn
Idiopatická sklerochoroidálna kalcifikácia je zriedkavé benígne ochorenie ukladania kalciových solí do periférnych oblastí zadného úseku cievovky a skléry. Vyskytuje sa u pacientov staršieho veku bez ohrozenia zrakových funkcií s nízkou progresiou a skoro žiadnymi komplikáciami. V práci sa diskutujú diagnostické kritériá klinických prejavov, zobrazovacích techník, laboratórnych testov a spojenie s niektorými celkovými chorobami.

Kľúčové slová: idiopatická sklerochoroidálna kalcifikácia, fluoresceinová angiografia, ultrasonografia, biochemické krvné testy, počítačová tomografia

Summary
Idiopathic Sclerochoroidal Calcification

Idiopathic sclerochoroidal calcification is an uncommon ocular entity that manifests as calcium deposits in the mid-peripheral choroid and sclera.
It is typical for older patients, without disturbances of visual functions, with low progression and almost no complications.
Clinical characteristics, diagnostic laboratory tests, ancillary imaging techniques and systemic associations are discussed in this paper.

Key words: idiopathic sclerochoroidal calcification, fluorescein angiography, ultrasonography, biochemical blood tests, computed tomography (CT)

Čes. a slov. Oftal., 63, 2007, No. 3, p. 170–175

Ukladanie kalcia do vnútroočných tkanív je výsledkom patologických procesov buď izolovanej okulárnej formácii, alebo ako súčasť rôznych celkových chorôb. Môže sa vyskytnúť ako sekundárna tvorba kosti – osifikácia, napr. v choroidálnych osteomoch a hemangiomoch, mikroftalmických a kolobomatóznych defektoch dúhovky, vráskovca, sietnice a cievovky.

Druhou kategóriou ukladania kalciových solí je – **kalcifikácia,** ktorá sa podľa

proLékaře.cz | 17.5.2024

genézy rozlišuje na dystrofickú a metastatickú (11). Pri prvej dochádza k depozitom kalcia v už postihnutom tkanive pri normálnych sérových hodnotách kalcia a fosforu. Vidíme to pri retinoblastome, M. Coats, chronických intraokulárnych zápaloch alebo pri ftíze oka po ťažkej traume. Pri metastatickej kalcifikácii sa kalciové soli ukladajú v normálnom tkanive oka za podmienok zvýšených hodnôt metabolizmu kalcia a fosforu. Takéto situácie sa vyskytujú pri hyperparatyreoidizme, pseudohypoparatyreoidizme, intoxikácii vitamínom D, hypofosfatémii, sarkoidóze a chronickej insuficencii obličiek.

V r. 1989 Lim a Goldberg (8) opísali ako samostatnú zriedkavú chorobnú jednotku ukladania kalciových solí do vnútroočných tkanív pri normálnych sérových hodnotách kalcia, fosforu, elektrolytov, parathormónu, kalcitonínu a pri normálnej funkcii obličiek. Nazvali ju **idiopatická sklerochoroidálna kalcifikácia** (ISChK). Identifikáciu tejto jednotky umožnili ďalej moderné zobrazovacie metódy a laboratórne testy, čím sa stala v diferenciálnej diagnóze jednou z benígnych intraokulárnych dlho nepoznaných chorobných lézií. Demonštrácia typického nálezu u nášho pacienta je obsahom tejto publikácie.

Tab. l. Laboratórne hodnoty pacienta

Sérum	Výsledky	Jednotky	Referenčné hodnoty
Nátrium	138	mmol/l	135 – 145
Kálium	4,7	mmol/l	3,8 – 5,0
Chloridy	106	mmol/l	95 – 107
Magnézium	0,85	mmol/l	0,73 – 1,06
Kalcium	2,30	mmol/l	2,20 – 2,65
Fosfor	1,08	mmol/l	0,81 – 1,62
Parathormón	19,4	pg/ml	8,0 – 76,0
Calcitonín	8,0	pg/ml	0,0 – 10,0

OPIS PRÍPADU

Pri rutinnom očnom vyšetrení z indikácie hypertonickej choroby a presbyopie u 68-ročného muža sa odhalili viaceré žltobiele ložiská obojstranne v každom kvadrante strednej periférie fundu (obr. 1a, b). S podozrením na multifokálnu chorioretinitídu sme pacienta prijali k doriešeniu nálezu, napriek žiadnym subjektívnym ťažkostiam, ktoré by boli adekvátne k predpokladanému zápalovému stavu. Fluoroangiografické vyšetrenie odhalilo hypofluorescenciu ložísk v arteriálnej fáze pravého oka zamerané na temporálny horný kvadrant, kde bolo najviac ložísk. Vo venóznej fáze sa ložiská začali sfarbovať a zreteľná hyperfluorescencia kompatibilná s ložiskami bola evidentná v neskoršej venóznej fáze (obr. 2a, b). Ultrasonografické vyšetrenie (USG) odhalilo v B – scane hyperechogénne ložiská konzistentné s kalciom na úrovni cievovky a skléry s výrazným dorzálnym akustickým echom (obr. 3). CT vyšetrenie orbít zobrazilo v transverzálnych rezoch hyperdenzné ložiská rôznej veľkosti na úrovni obalov oka v zadnom úseku bulbu (obr. 4). Laboratórny screening zameraný na sérové hodnoty kalcia, fosforu, magnézia, kália, alkalickej fosfatázy, hodnoty parathormónu, kalcitonínu a funkcie obličiek boli v norme. Záver vyznel jednoznačne pre idiopatickú sklérochoroidálnu kalcifikáciu.

proLékaře.cz | 17.5.2024

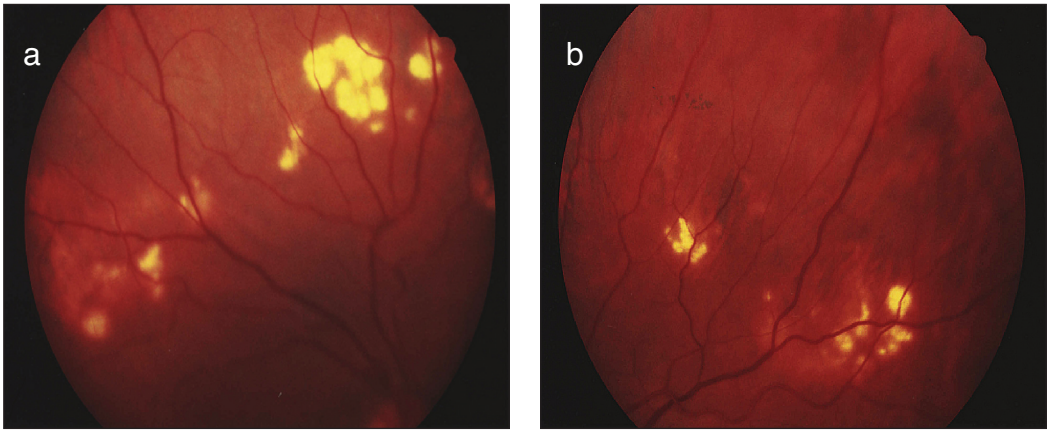

Obr. 1 a, b. Žltobiele depozitá kalcia na sklerochoroidálnej úrovni v temporálnom hornom kvadrante. a: pravého oka; b: ľavého oka

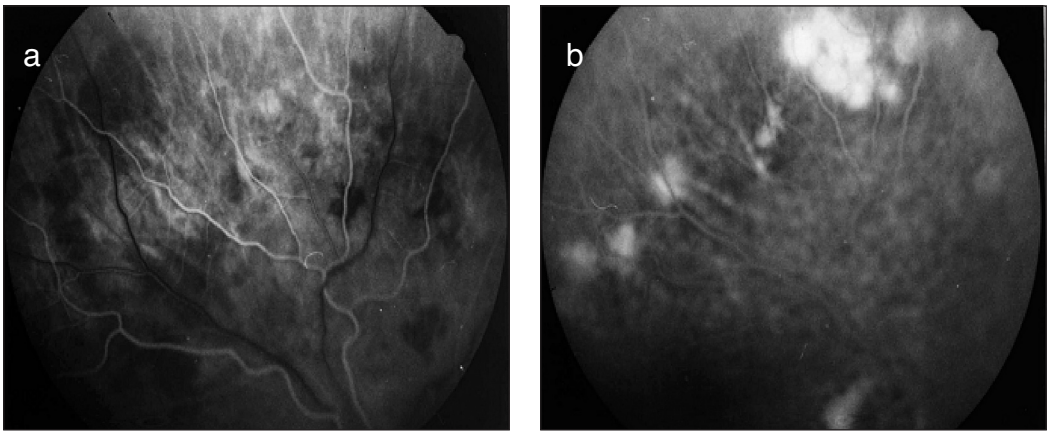

Obr. 2 a, b. FAG snímky sietnice pravého oka – a: arteriálna fáza; b: neskoršia venózna fáza

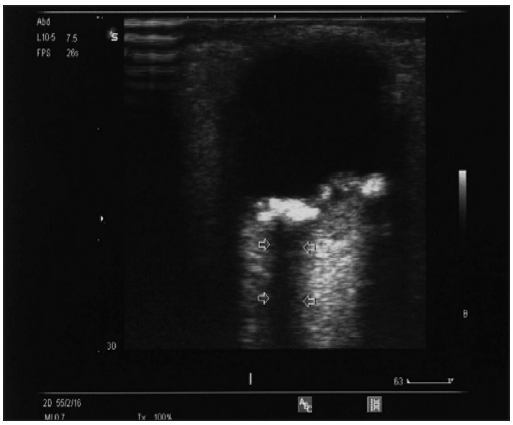

Obr. 3. USG snímka pravého oka. hyperechogenné ložisko s dorzálnym akustickým tieňom (šipky).

Obr. 4. CT snímka orbít s obojstranne hyperdenznými ložiskami na zadnom úseku bulbu.

proLékaře.cz | 17.5.2024

DISKUSIA

Keď Lim a Goldberg upozornili v literatúre na ISChK, objavovali sa v oftalmologickej literatúre prevažne jednotlivé prípady s potvrdením typických pozorovaní a rovnakými diagnostickými kritériami (4, 6, 7, 12). Podrobne sa rozpracovala klinika, laboratórna a zobrazovacia diagnostika na súboroch viacerých pozorovaní ako aj niektorých zriedkavých komplikácií, ktoré túto jednotku sprevádzajú (2, 5, 13, 14, 15). Všeobecne sa zastáva názor, že ide o benígnu intraokulárnu chorobnú jednotku pacientov staršieho veku, keď doteraz nám známa najmladšia pacientka bola 41 ročná (10). Väčšina prípadov sa odhalila oftalmoskopickým vyšetrením náhodne a z inej indikácie ako poruchy centrálneho alebo periferného zraku. Je skoro vždy bilaterálna s predilekčným miestom v temporálnom hornom kvadrante strednej periférie okolo priebehu cievnych arkád. Doplňujúce USG, CT vyšetrenie, autofluorescencia s red-free filtrami obyčajne upozorní na bilaterálnu prítomnosť, aj keď sa oftalmoskopické vyšetrenie javí len unilaterálne.

Ložiská sú väčšinou ploché, multifokálne a len zriedkavo boli zaznamenané endofyticky elevované lézie a mali podobu tumoru. Sú lokalizované tak v sklére, ako aj v cievovke, niekedy s prevahou len v jednom tkanive a dokonca separátne (14). Tam, kde sú ložiská viac v cievovke, angiografický obraz bude nápadnejší s hyperfluorescenciou v neskoršej fáze, ako to bolo v našom prípade. Retinálny pigmentový epitel bol atrofický len nad ložiskami, ale nezaznamenali sme jeho reaktívnu hyperpláziu alebo odlúčenie neurosenzorickej retiny. Počas dvojročného sledovania sme tiež nepozorovali komplikácie v rozsahu lézii ako krvácanie a subretinálnu neovaskulárnu membránu, čo boli ojedinelé, rovnako zaznamenané (5, 7). Výskyt komplikácií tohoto druhu sa zdá byť extrémne vzácny a sporná zostáva aj otázka preventívne zasiahnuť ložiská koagulačnou liečbou.

Patogenéza vzniku kalciových depozitov vo vnútroočných tkanivách u ISChK nie je doteraz vysvetlená. Najčastejšia typická lokalizácia v temporálnom hornom kvadrante podmieňuje úvahu o možnosti mikrotraumatizácie z napínania skléry v mieste inzercie horného šikmého svalu na spôsob Cohenových kalcifikovaných plakov v inzerciách priamych extraokulárnych svalov (2, 13, 16). Zostáva však neobjasnené, čo spúšťa mechanizmus takýchto zmien pri normálnych biochemických parametroch v inak nepoškodenom tkanive.

V diferenciálnej diagnostike je potrebné vylúčiť niekoľko prejavov podobných chorôb. Tieto zahrňujú choroidálne multifokálne zápaly, choroidálne metastázy, choroidálny osteom a hemangiom, amelanotický naevus a melanom, astrocytárny hamartóm a lymfom.

Napriek benignému charakteru choroby a priebehu ISChK sa depozity kalcia môžu vyskytnúť ako súčasť systémovej choroby spojenej s poruchami metabolizmu kalcia, fosforu, kalia, magnézia tak v mitigovanej ako aj manifestnej forme s poruchami funkcie obličiek v rámci Bartterovho a Gitelmanovho syndrómu. Obidva syndrómy sú v úzkom vzťahu a predstavujú autosomálne recesívne choroby, charakterizované hypokalamickou metabolickou alkalózou.

V klasickej forme sa Bartterov sy. prejavuje už v detstve hyperpláziou a hypertrofiou renálneho juxtaglomerulárneho aparátu, hypokalemickou metabolickou alkalózou, hypomagnesémiou, zvýšenou syntézou prostaglandínu, a retardáciou rastu. Obraz často doplňuje polyúria, polydipsia, sklon k vracaniu a dehydratácii a mul-

proLékaře.cz | 17.5.2024

tifokálna choroidálna kalcifikácia. Primárny defekt sa lokalizuje do Henleho kľučky. Dospelá forma môže byť asymptomatická (9).

Gitelmanov syndróm je sprevádzaný miernejšími príznakmi svalovej slabosti, parestéziami, artralgiami z ukladania kalcium pyrofosfát dihydrátu, chondrokalcinózy a bilaterálnej sklerochoroidálnej kalcifikácie. Laboratórne sa potvrdí hypomagnezémia, hypokalémia, metabolická alkalóza a hypokalciúria (1). Primárny defekt sa lokalizuje do distálneho stočeného kanálika. Obidva syndrómy sú už teraz definované aj molekulárne geneticky prítomnosťou defektu u Bartterovho syndrómu v štyroch možných variantoch (3): ako typ I na dlhom ramene 15 chromozómu (15q1 2 – q2 1), ako typ II na dlhom ramene 11 chromozómu (11q 2 4 – q 2 5), ako typ III na krátkom ramene 1 chromozómu (1p 3 6) a ako typ IV na krátkom ramene tiež 1 chromozómu (1p 3 1). V Gitelmanovom syndróme sa odhalil genetický defekt na dlhom ramene 16 chromozómu (16q 1 3) (5). Pre možnosť liečby niektorých prejavov uvedených syndrómov je rozpoznanie veľmi dôležité. Z tohto aspektu sa zdá nanajvýš nutné sledovanie pacientov a robiť klinický a laboratórny screening a neuspokojiť sa v diagnostike ISChK len s autofluorescenciou ložísk a USG vyšetrením, ako to odporúčajú Cooke a spol. (2).

ZÁVER

ISChK je benigná a získaná chorobná jednotka pacientov staršieho veku pravdepodobne s nízkou progresiou kalcifikácie cievovky a skléry. Má typické klinické prejavy, charakteristické kritériá na zobrazovacich systémoch a normálne parametre laboratórnych testov. Keďže lézie sú vzdialené od centrálnej sietnice, ich identifikácia je väčšinou náhodná, čo je možno dôvod, že sú menej spoznané a preto aj zriedkavé.

LITERATÚRA

1. **Bourcier,T., Blain, P., Massin, P. et al.:** Sclerochoroidal calcification associated with Gitelman syndrom. Amer. J. Ophthalmol., 128, 1999: 767–768
2. **Cooke, C.A., McAvoy, C., Best, R.:** Idiopathic sclerochoroidal calcification. Brit. J. Ophthalmol., 87, 2003: 245–246.
3. **Davison, A.M. et al.:** Oxford textbook of clinical nephrology, Third edition, 2005: 995–996.
4. **Hafezi, F.**, **Welzl-Hinterkörner, E., Thölen, A.M.:** Idiopathische sklerochoroidale Kalzifikation – eine Kasuistik. Klin. Mbl. Augenheilk., 218, 2001: 197–200.
5. **Honavar, S.G., Shields, C.L., Demirci, H. et al.:** Sclerochoroidal calcification: clinical manifestations and systemic associations. Arch. Ophthalmol., 119, 2001: 833–840.
6. **Kim, M., Pian, D., Ferrucci, S.:** Idiopathic sclerochoroidal calcification. Optometry, 75, 2004: 487–495.
7. **Leys, A., Stalmans, P., Blanckaert, J.:** Sclerochoroidal calcification with choroidal neovascularization. Arch. Ophthalmol., 118, 2000: 854–857.
8. **Lim, J.I., Goldberg, M.F.:** Idiopathic sclerochoroidal calcification. Arch. Ophthalmol., 107, 1989: 1122–1123.
9. **Marchini, G., Tosi, R., Parolini, B. et al.:** Choroidal calcification in Bartter syndrome. Amer. J. Ophthalmol.., 126, 1998: 727–729.
10. **McCabe, C.M., Mieler, W.F., Postel, E.A.:** Idiopathic sclerochoroidal calcification in a 41 – year – old women. Arch. Ophthalmol., 115, 1997: 1082–1083.
11. **Patrinely, J.R., Green, R., Connor, M.J.:** Bilateral posterior scleral ossification. Amer. J. Ophthalmol., 94, 1982: 351–356.

proLékaře.cz | 17.5.2024

12. **Ségur-Eltz, N., Zehetmayer, M., Hauff, W. et al.:** Idiopatische sklerochoroidale Kalzifikation. Klin. Mbl. Augenheilk., 215, 1999: 378–380.
13. **Sivalingham, A., Schields, C.L., Shields, J.A. et al.:** Idiopathic sclerochoroidal calcification. Ophthalmology, 98, 1991: 720–724.
14. **Schachat, A.P., Robertson, D.M., Mieler, W.F et al.:** Sclerochoroidal calcification. Arch. Ophthalmol., 110, 1992: 196–199.
15. **Schönherr, U., Graupner, M.:** Sklerochoroidale Kalzifikation – ein seltenes Krankheitsbild. Klin. Mbl. Augenheilk., 220, 2003: 39–43.
16. **Zaheen, M., Sellar, W., Mucci, B.:** Idiopathic sclerochoroidal calcification. Eye, 14, 2000: 681–684.

MUDr. Teodor Streicher
Hornoulická 9
97201 Bojnice
Slovenská republika
e-mail: jspirkova@hospital-bojnice.sk

RECENZE

Vlasta Doležalová: **Další úsměvné historky ze zákoutí očního lékařství**
Vydavatelství Jiří Brůha A+U DESIGN, České Budějovice, 2006, 120 stran

Rok po „Úsměvných historkách ze zákoutí očního lékařství“, příznivě přijatých oftalmologickou obcí, vydává primářka Doležalová další knihu úsměvných historek, ještě čtivější než kniha předcházející. V knize je rozšířená sestava o očních problémech slavných historických osobností, kde autorka využila plně svých encyklopedických znalostí, a dále nové historky, které jí zčásti zaslali i další oftalmologové. Vedle obrázků mistra Neprakty je knížka doplněna i fotografiemi těch, kterých se uvedené historky týkají. Kniha tak vlídně odkrývá oponu za oftalmologií minulého století a připomíná události, které by jinak nenávratně upadly v zapomenutí.

Svatopluk Řehák