zlom Oftal 28.8.2006 11:07 Stránka 304
proLékaře.cz | 7.5.2024

Změny transparence čočky u dětí, mladistvých a mladých dospělých s diabetes mellitus 1. typu

Krásný J.[1,2,6], Vyplašilová E.[3], Brunnerová R.[1], Madunický J.[3], Domínek Z.[1], Průhová Š.[4,6], Trešlová L.[5,6], Dittertová L.[4,6], Anděl, M.[5,6], Lebl J.[4,6]

[1] Oční klinika FN Královské Vinohrady a 3. LF UK, Praha, přednosta prof. MUDr. P. Kuchynka, CSc.

[2] Katedra oftalmologie Institutu postgraduálního vzdělávání ve zdravotnictví, Praha, přednosta prof. MUDr. P. Kuchynka, CSc.

[3] Oční klinika 1. LF UK a ÚVN, Praha, přednosta doc. MUDr. plk. J. Pašta, CSc.

[4] Klinika dětí a dorostu FN Královské Vinohrady a 3. LF UK, Praha, přednosta prof. MUDr. J. Lebl, CSc.

[5] 2. interní klinika FN Královské Vinohrady a 3. LF UK, Praha, přednosta prof. MUDr. M. Anděl, CSc.

[6] Centrum pro výzkum diabetu, metabolismu a výživy, 3. LF UK, Praha, vedoucí prof. MUDr. M. Anděl, CSc.

Souhrn

Autoři sledovali vývoj změn transparence čoček u 213 dětí a mladých dospělých pacientů s diabetes mellitus 1. typu. Za prvotní změny transparence čoček považují zvýraznění disociace zadního „Y“ švu, neboť je zaznamenali u 44,4 % čoček do 10 let trvání metabolické choroby, na rozdíl od 28,1 % zastoupení této disociace u kontrolní skupiny pacientů bez diabetu (p = 0,012), a to vždy výrazněji u pacientů s myopií. Podstatné změny detekovali převážně až v průběhu 6. až 10. roku trvání základní choroby v podobě jemných zadních subkapsularních opacit, hodnocených jako 1. st. změn transparence čoček, u 48 % očí. Po 10 letech trvání choroby nebyly čočky nikdy čiré. Postupně se přidružovaly změny transparence i v přední subkapsulární vrstvě u 18 %. Po patnácti letech trvání diabetu odhalili opacity v přední i zadní subkapsulární vrstvě čoček, posuzované jako 2. st. změn transparence čoček, u 85 % očí. Toto subjektivní hodnocení změn opacity čoček na štěrbinové lampě korelovali s denzito-

zlom Oftal 28.8.2006 11:07 Stránka 305
proLékaře.cz | 7.5.2024

metrickým vyšetřením pomocí Pentacamu u reprezentativního vzorku 29 nemocných. U 1. st. změn transparence čoček prokázali postižení v zadní subkapsulární vrstvě v 50 % a u 2. st. změn transparence čoček byl pozitivní průkaz opacit v zadní subkapsulární vrstvě prakticky v 90 %. Falešně pozitivní výsledek u čirých čoček nebo kongenitálních zákalků či při disociaci „Y“ švu nedetekovali. Celkově postižení transparence čoček nemělo zásadní vliv na zrakovou ostrost a snížení citlivosti na kontrast nebylo statisticky významné (p = 0,34). Pro počínající změnu transparence čoček je také rozhodující věk nástupu diabetes mellitus 1. typu. Změny jsou častější při začátku choroby po 15. roku života než před ním (na statistické hladině významnosti p = 0,026). Autoři detekovali ojedinělé zákalky u 4,2 % očí, pravděpodobně kongenitálního původu (z toho u dvou pacientů se jednalo o oboustranný nález cataracta coerulea) bez poklesu zrakové ostrosti.

Klíčová slova: diabetes mellitus 1. typu, katarakta, kongenitální katarakta, citlivost na kontrast, denzitometrie, opacity čočky, Y-šev čočky

Summary

The Human Lens' Transparence Changes in Children, Adolescents, and Young Adults with Diabetes Mellitus Type I

Authors followed up the changes' development of the human lens' transparence in 213 children and young adult patients with diabetes mellitus type I. As initial changes of the lens' transparence they considered the posterior "Y" suture accentuation, because it was noticed in 44.4 % of lenses during the first 10 years of the metabolic disease duration, in contrast to 28.1 % representation of this dissociation in the control group of patients without diabetes (p = 0.012), and it was always markedly more often in patients with myopia. Substantial changes were detected predominantly during the sixth until the tenth year of duration of the basic disease as fine subcapsular opacities graded as first degree of lens transparency changes in 48 % of eyes. After 10 years of the disease duration, the lenses were never clear. Consequently, the changes in the transparency in the anterior subcapsular layer associated in 18 %. After 15 years of diabetes duration, we detected opacities in the anterior and posterior subcapsular layers of the lenses, graded as second degree of lenses transparence changes in 85 % of eyes. This subjective evaluating of lenses' opacity changes by means of the slit lamp examination was correlated with densitometric examination by means of Pentacam camera in a representative sample of 29 patients. In the first degree of lenses' transparence changes, the posterior subcapsular layer was affected in 50 %, and in the second degree, the opacities in this layer were found practically in 90 % of cases. False positive result in clear lenses or congenital opacities or "Y" suture was not detected. In general, the affected lens transparency did not basically influence the visual acuity and the decrease of contrast sensitivity was not statistically significant (p = 0.34). For the initial change of the lenses' transparency is also determining the patient's age at the onset of the diabetes mellitus type I. The changes are more common if the onset of the disease is after the fifteenth year of age as before that (p = 0.026). The authors also detected sporadic opacities in 4.2 % of eyes, probably of congenital origin (out of them, in two patients there was bilateral finding of the cerulean cataract) without visual acuity decrease.

Key words: diabetes mellitus type I, cataract, congenital cataract, contrast sensitivity, densitometry, opacities of the lens, "Y" – suture of the lens

Čes. a slov. Oftal., 62, 2006, No. 5, p. 304–314

proLékaře.cz | 7.5.2024

ÚVOD

Přestože změny transparence čočky patří do klinického obrazu očních projevů diabetes mellitus 1. typu (dále T1DM), nejsou základní problematikou oční patologie této tak závažné choroby se zvyšující incidencí i v dětském věku. V rámci výzkumného záměru o možnostech časné detekce diabetických změn u dětí a mladých dospělých pacientů s T1DM na očním pozadí jsme při komplexním vyšetření hodnotili také stav čočky. Zjišťovali jsme, v jakém časovém horizontu se mění transparence čoček a její případný vliv na změnu zrakové ostrosti a hodnoty citlivosti na kontrast.

VLASTNÍ SESTAVA

Ve studii jsme v průběhu dubna 2004 až července 2005 vyšetřili jednorázově 213 pacientů s dobou trvání T1DM do 24 let, který měl počátek od 2 do 30 let. Pacienty jsme rozdělili do dvou skupin podle počátku onemocnění: před 15. rokem života (182 pacientů) a po 15. roku života (31 pacientů). Změny v čočkách byly hodnoceny po pětiletých obdobích trvání základní choroby (do 5 let, 6–10 let, 11–15 let a nad 16 let). Vyšetření jsme prováděli na štěrbinové lampě v cykloplegii (Cyclogyl) a zároveň jsme hodnotili i refrakci očí na autorefraktometru. Jednotlivé možné fáze změn čoček jsme posuzovali podle experimentu na zvířecích modelech, u kterých byl diabetes vyvolán streptozotocinem [18]. Počáteční změny jsou popisovány v oblasti zadního Y švu, po té následují změny zadní později i přední subkapsulární vrstvy a nakonec se kalí čočka celá [5]. Druhým kritériem byly popisy akutních přechodných katarakt u pacientů s T1DM [1, 7, 8, 13, 26]. Základní schéma tvořilo trojstupňové hodnocení:

0. st. – bez postižení subkapsulárních vrstev,
I. st. – změna transparence pouze zadní subkapsulární vrstvy,
II. st. – postižení přední i zadní subkapsulární vrstvy.

Nultý stupeň hodnocení tvořily čočky bez patologických změn v obou subkapsulárních vrstvách, hlavně v zadní. Rozhodující v hodnocení nezměněné transparence této vrstvy byla možnost posouzení sklivcové struktury za zadním pouzdrem čočky. Čiré čočky byly potvrzeny jen u pacientů do 10 let trvání choroby.

K těmto pacientům byly přiřazeny nálezy ojedinělých drobných zákalů v kortexu čoček, s největší pravděpodobností na kongenitálním základě (obr. 1), a to na 14 očích u 9 vyšetřených pacientů ze skupiny nemocných se začátkem onemocnění do 5 let. Mezi nimi byly u dvou dětí diagnostikovány oboustranné kongenitální katarakty typu cataracta coerulea. Z druhé skupiny (rozmezí 6 až 10 let trvání T1DM) byly zařazeny do hodnocení oboustranné opacity u dvou nemocných odhalené v počátku metabolické choroby. Všechny drobné opacity čoček neměly žádný vliv na zrakovou ostrost. Postiženo bylo tedy celkem 18 čoček u 11 sledovaných nemocných (osm dívek a tři chlapci), což představuje 4,2 % ze všech vyšetřených čoček.

Určitý mezistupeň představovala skupina pacientů s výraznou disociací zadního "Y" švu při jinak čiré čočce (obr. 2), kteří byli také zařazeni do nultého stupně. Do této podskupiny byli započítáni pacienti z prvých dvou skupin, tedy s trváním diabetu do 10 let. Hodnoceno bylo 218 očí, po odečtení všech kongenitálních změn. Celkově jsme zvýrazněný zadní „Y“ šev zachytili na 96 očích, což představuje 44,3 %

zlom Oftal 28.8.2006 11:07 Stránka 307
proLékaře.cz | 7.5.2024

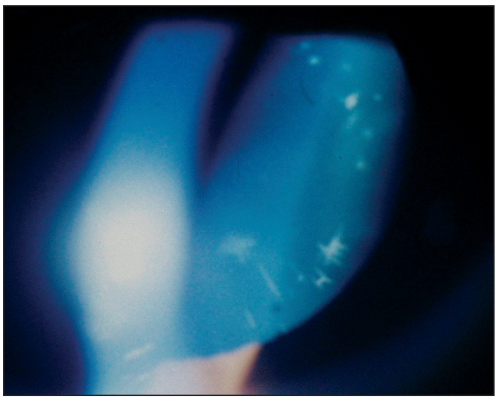

Obr. 1. Čočka s kongenitálními zákalky u pacienta s T1DM

Obr. 2. Zadní „Y“ šev v čočce u pacienta s T1DM

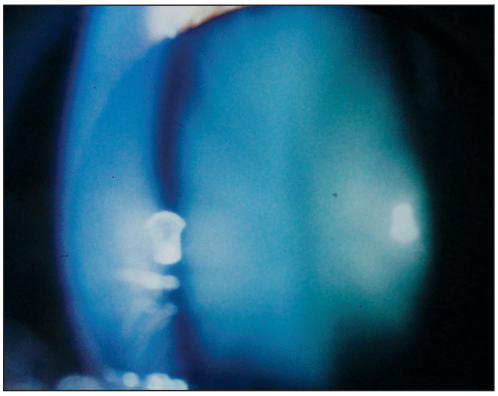

Obr. 3. Změny transparence čočky v zadní subkapsulární vrstvě u pacienta s T1DM

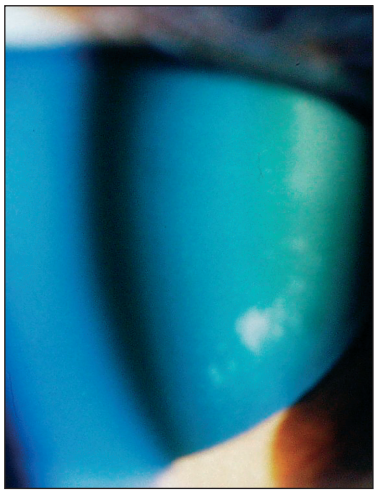

Obr. 4. Změny transparence čočky v přední a zadní subkapsulární vrstvě s vločkovitými zákalky kortexu u pacienta s T1DM

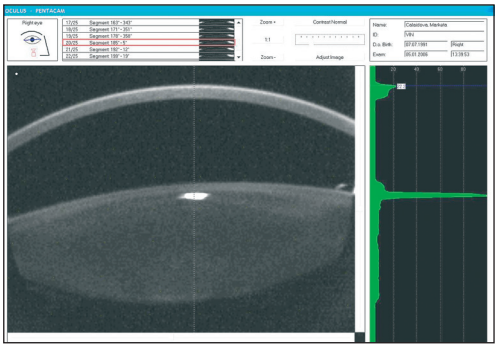

Obr. 5. Denzitometrie čiré čočky u pacienta s T1DM (Scheimpflugova kamera – Pentacam)

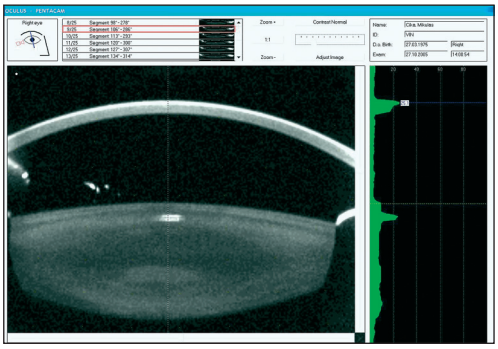

Obr. 6. Denzitometrie čočky s postižením obou subkortikálních vrstev u pacienta s T1DM (Scheimpflugova kamera – Pentacam)

proLékaře.cz | 7.5.2024

jinak čirých čoček. U těchto pacientů jsme vyhodnotili i refrakční vadu (vždy ve smyslu sférického ekvivalentu). Na 51 očích se zachycenou disociací zadního „Y“ švu se refrakce pohybovala mezi -0,5 dpt až +0,5 dpt (v průměru -0,02 dpt), což představovalo 37,7 % z 135 očí s praktickou emetropií z obou prvních dvou skupin sledovaných čoček. Myopii od -0,75 dpt do -5,5 dpt jsme detekovali na 50 očích (v průměru -1,75 dpt), u 33 očí byl odhalen „Y“ šev, což představuje 66 % zastoupení. Hyperopia od +0,75 dpt do +2,5 dpt byla diagnostikována na 31 očích (v průměru +1,0 dpt) u 12 z nich byl přítomen „Y“ šev, tedy v 38,7 %. K porovnání této čočkové disociace jsme zhodnotili refrakci v cykloplegii u kontrolní skupiny pacientů bez T1DM s čirými čočkami obdobného věkového zastoupení s diagnózou rozličných typů strabismů, amblyopie či anisometropie. Poměr vyšetřených s praktickou emetropií (v průměru 0,06 dpt), myopií (v průměru -3,0 dpt) a hyperopií (v průměru + 4,0 dpt) byl 0,35 : 0,30 : 0,35. Změnu zvýrazněné disociace zadního „Y“ švu jsme zastihli na 62 očích, což představuje 28,1 % z celkového počtu 220 vyšetřených očí. Při refrakci v rozmezí -0,5 dpt až +0,5 byla disociace zadního „Y“ švu zastoupena jen v 20,5 %, myopii od -0,75 do -8,00 dpt doprovázelo zvýraznění zadního koronárního „Y“ švu na 43,7 % očích, u hyperopie od +0,75 do +5,5 dpt byla diagnostikována disociace zadního „Y“ švu na 23 % očích. Rozdíl v procentuálním zastoupení disociace zadního „Y“ švu vyšetřené skupiny dětských a mladistvých diabetiků a kontrolní skupiny převážně s diagnózou strabismu signifikantně svědčí na hladině významnosti p = 0,012, že se metabolická choroba určitým způsobem podílí na zvýraznění této disociace. Může tedy být první známkou metabolické změny v transparenci čočky při T1DM bez vlivu na zrakovou ostrost.

První již patologický stupeň představoval pokles transparence zadní subkapsulární vrstvy čočky, většinou v podobě plošného nepravidelného, hvězdicovitě upořádaného zkalení (obr. 3).

Druhý stupeň v hodnocení vývoje změn průhlednosti čočky byla detekce disociace přední subkapsulární vrstvy v podobě jemného zkalení ve tvaru na sebe navazujících trojúhelníkovitých výsečí. Již vždy přítomné zadní subkapsulární postižení nabývalo splývavého charakteru. Vzácně se přidružovaly vločkovité zákalky, eventuálně vakuoly nepravidelně uložené v kortexu (obr. 4).

V prvé skupině trvání T1DM do 5 let bylo vyšetřeno 115 pacientů. Absolutní většinu tvořily čočky bez subkortikálních změn v 83 % (do počtu byly zařazené kongenitální zákalky a změny transparence v oblasti „Y“ švu). Pokles transparence v zadní subkapsulární vrstvě byl diagnostikován jen v 15 %. Zbývající 2 % představovala disociace obou subkapsulárních vrstev u dvou dospělých pacientů po hyperopických krizích.

V druhé skupině s trváním základní choroby v rozmezí od 6 do 10 let byl posuzován nález u 66 pacientů. Čirá čočka byla celkově detekována jen u 34 % nemocných, prakticky pouze u dětí mladších 15 let. Převažovalo zadní subkapsulární zkalení ve 48 %. Poprvé bylo odhaleno kombinované zkalení přední a zadní subkapsulární vrstvy v 20 % bez anamnézy přechodné změny vidění.

Třetí skupinu tvořilo 19 pacientů s délkou onemocnění od 11 do 15 let, jednalo převážně o nemocné, kde T1DM byl detekován před 15. rokem života (v 16 případech). Postižení transparence čoček se týkalo v absolutní převaze obou subkapsulárních vrstev u 74 % očí, s ojedinělými vločkovitými zákalky v kortexu v 5 %, změny pouze v zadní subkapsulární vrstvě byly zaznamenány jen v 26 %. Ani jednou nebyla již prokázána čirá čočka.

Čtvrtou skupinu pacientů s trváním diabetu nad 16 let tvořilo jen 13 nemocných. Postižení čoček opět představovaly změny transparence obou subkapsulárních

proLékaře.cz | 7.5.2024

Tab. 1. Celkové shrnutí závislosti změn v transparenci čoček na době trvání T1DM

Změna transparence čočky	Doba trvání T1DM			
	do 5 let	6–10 let	11–15 let	nad 16 let
0. st.	192 (83 %)	44 (34 %)	0	0
1. st.	34 (15 %)	64 (48 %)	10 (26 %)	4 (15 %)
2. st.	4 (2 %)	24 (18 %)	28 (74 %)	22 (85 %)
Celkem	230	132	38	26

vrstev u 85 % očí, ke kterým se v 20 % přidružily také vločkovité zákaly v kortexu. Změny jen v zadní subkapsulární vrstvě byly již vzácné, pouze v 15 %. U všech nemocných bylo základní onemocnění odhaleno před 15. rokem života (tab. 1).

V hodnocení vlivu věku sledovaných nemocných na vzniku čočkových změn bylo možno provést statisticky hodnocení pouze v prvých dvou skupinách, tzn. do deseti let od začátku choroby (tab. 2). Třetí a čtvrtá skupina (T1DM trval déle než 10 let) byla málo početná a navíc onemocnění většinou vzniklo před 15. rokem života. U pacientů se začátkem sledovaného metabolického onemocnění do 15 let věku převažovala čirá čočka v 71 % a postižení obou subkapsulárních vrstev bylo raritní ve 4 %. U pacientů s odhalením T1DM po 15. roce života byla čirá čočka i postižení zadní subkapsulární vrstvy stejně početné, a to v 37,5 %, změny v obou subkapsularních vrstvách byly detekovány až v 25 %. Nejvýraznější rozdíl představoval pokles transparence obou subkapsulárních vrstev ve 2. skupině s trváním metabolické choroby od 6 do 10 let, zatímco u dětí do 15 let bylo pouze 11 %, u skupiny mladistvých a mladých pacientů se začátkem onemocnění po 15. roce života bylo 60 %, tedy šestinásobný rozdíl.

Tab. 2. Závislost změny transparence čočky na počátku T1DM

Změna transparence čočky	Počátek T1DM					
	před 15. rokem			po 15. roku		
	do 5 let	6.–10. rok	celkem	do 5 let	6.–10. rok	celkem
0. st.	174	42	216 (71 %)	18	2	20 (37,5 %)
1. st.	20	58	78 (25 %)	14	6	20 (37,5 %)
2. st.	0	12	12 (4 %)	4	12	16 (25 %)

Nástup změn transparence čoček závisející na počátku metabolického onemocnění před a po 15. roku věku byl statisticky významný (p = 0,026).

K objektivizaci nálezu čočkových opacit trojstupňového hodnocení jsme využili denzitometrii. Reprezentující vzorek tvořilo 29 pacientů vyšetřených od října 2005 do března 2006 (20 žen a 9 mužů jsme náhodně vybrali pouze z pražských diabetiků, kteří byli ochotni se dobrovolně podrobit vyšetření na Oční klinice v ÚVN). Použili jsme zobrazení předního segmentu Scheimpflugovou metodikou pomocí rotující kamery přístroje Pentacam (Oculus). Scany byly prováděny v jednotlivých plochých řezech od 0 do 360 st. za využití modrého světla o vlnové délce 475 nm. Vyšetření umožňovalo trojrozměrnou vizualizaci lidské čočky in vivo s eventuální distribucí čočkových opacit. Podmínkou kvalitního vyšetření byla maximální dilatace zornic (Neosynefrin-POS 10 % a Mydrum). Z jednotlivých řezů předního segmentu oka jsme hodnotili případné opacity čočky ve čtyřech vrstvách: přední kapsula, epinukleus, nukleus a zadní kapsula se zaměřením na přední a zadní subkortikální vrstvu.

U 12 pacientů byly obě čočky na štěrbinové lampě posouzeny jako čiré – 0. st. hodnocení (z toho u třech byl navíc pozorován oboustranně zadní „Y“ šev a jednou drobné kongenitální zákalky). Vyšetření Scheimpflugovou kamerou (obr. 5) potvrdilo čiré čočky bez denzitometricky prokazatelných opacit u všech vyšetřených.

proLékaře.cz | 7.5.2024

Změny v oblasti zadního „Y“ švu či kongenitální drobné zákalky toto vyšetření neovlivnilo. U 8 pacientů byla zjištěna opacita při klasickém vyšetření předního segmentu na obou očích v oblasti zadní subkapsulární vrstvy – 1. st. hodnocení změn transparence čoček. Jasný nález této změny byl potvrzen denzitometricky jen u poloviny vyšetřených. Dalším 9 nemocným s T1DM trvajícím déle než deset let jsme detekovali na štěrbinové lampě opacity jak v zadní subkapsulární vrstvě tak v přední subkapsulární vrstvě – 2. st. hodnocení změn transparence čoček. Denzitometricky prokazatelné opacity v obou subkapsulárních vrstvách (obr. 6) jsme potvrdili u šesti vyšetřených, u dalších dvou byly nalezeny změny jen v zadní subkapsulární vrstvě a u jedné nemocné denzitometrie neprokázala žádné zákaly ve struktuře čočky.

Rozdílnost výsledků mezi subjektivním pozorováním na štěrbinové lampě a objektivním denzitometrickým vyšetřením byla ovlivněna dvěma faktory. Vyšetření Scheimpflugovou kamerou je prováděno vždy v jedné rovině plochého řezu a posuzovanou změnu vyvolává až určitý stupeň opacity subkortikálních vrstev. Při vyšetření na štěrbinové lampě jsou změny transparence subkortikální vrstvy pozorovány v celém svém rozsahu. Výsledky přesto vzestupně objektivizovaly přítomnost zahuštění především zadní subkortikální vrstvy. Pozitivní denzitometrický nález v 50 % byl prokázán u 1. st. hodnocení čočkových změn (opacity jen zadní subkortikální vrstvě) a prakticky až 90 % bylo pozitivního denzitometrické hodnocení opacit v zadní subkortikální vrstvě u 2. st. hodnocení čočkových změn (opacity v obou subkortikálních vrstvách).

Na základě výsledků denzitometrického vyšetření jsme zjišťovali, zda jednotlivé změny transparence čočky, především v zadní subkapsulární vrstvě, nesnižují citlivost na kontrast (dále CK). Toto vyšetření slouží ve výzkumném projektu především ke stanovení možnosti detekce počátečních sítnicových změn při T1DM. Porovnali jsme zastoupení tří sledovaných stupňů změn transparence čoček v jednotlivých věkových skupinách z pohledu poklesu pod normu průměrné hodnoty CK podle naší předchozí studie, kterou jsme stanovili normy pro věk od 6 do 10 let a nad 11 let [15].

Všechny poruchy transparence čoček, hlavně v zadní subkapsulární vrstvě, nedoprovázel pokles zrakové ostrosti, pacienti měli vizus 1,0 naturálně či s optimální korekcí, kromě stavů s amblyopií. Za této situace jsme ověřovali skutečnost, zda hodnoty CK nebyly ovlivněny čočkovými změnami. Porovnali jsme snížení průměrné prahové hodnoty CK s postižením transparence čoček v určených čtyřech věkových skupinách. Pro přesnější hodnocení nálezů v jednotlivých věkových skupinách jsme posuzovali změny transparence nejméně u 10 čoček (tab. 3), neboť někdy přítomnost fyziologických čirých čoček či pokles jejich transparence byl zachycen jen ojediněle či vůbec nebyl odhalen. Snížení CK odpovídalo především délce trvání choroby s pravidelným nárůstem okolo 5 %. Porovnání mezi změnou transparence pouze zadní a obou subkapsulárních vrstev (tab. 3 – písmo kurziva) neukazoval u pacientů s dobou trvání diabetes od 6 let statisticky významný rozdíl (p = 0,34), proto toto zkalení nemůže významně negativně hodnoty CK ovlivnit. Porovnání hodnot CK při podobného počtu čoček ve třech věko-

Tab. 3. Vztah mezi změnou transparence čočky (n-počet čoček) a snížením CK (%)

Změna transparence čočky	Doba trvání T1DM							
	Do 5 let		6–10 let		11–15 let		nad 16 let	
	n	CK	N	CK	n	CK	n	CK
0. st	160	1,9 %	39	7,7 %	0		0	
1. st	33	0 %	59	*3,4 %*	10	*10 %*	4	*25 %*
2. st	5	0 %	**22**	*13,6 %*	**24**	*20,8 %*	**20**	*30 %*
Celkem	198	1,5 %	120	6,7 %	34	17,6 %	24	29,2%

proLékaře.cz | 7.5.2024

vých skupinách (tab. 3 – tučné písmo) s postižením obou subkapsulárních vrstev dokazuje, že hlavní význam v poklesu CK má doba trvání choroby nikoliv čočkové změny.

DISKUSE

V etiologii vzniku diabetické katarakty mají vliv dva enzymy : aldosa reduktáza a polyol dehydrogenáza. Při vzestupu glukózy v komorové vodě je cukr těmito enzymy redukován na sorbitol, který se kumuluje v čočkových vláknech. Následné zduření a narušení vláken je podmíněno porušením osmotické balance nasáváním vody, což vede k formaci katarakty [5]. Tato teorie se v současné době nepovažuje za kauzální. Zvířecí modely prokázaly vzestup sorbitolu i vody před i po formaci katarakt. Významnou roli v ochraně čočky před vznikem katarakt má taurin, který slouží k osmoregulaci a zároveň jako antioxidans. Redukce taurinu, která je vyvolána vzestupem sorbitolu v čočkách, má za následek zvýšené riziko oxidace čočkových proteinů a tím častější vznik katarakty [18]. V současné době se kataraktogeneze považuje za komplexní děj s množstvím vyvolávajících mechanismů. Za nejzávažnější proces se především předpokládá oxidační stres u diabetu [17]. Vzájemnou propojenost změn hladiny sorbitolu a taurinu prokazuje jejich normalizace při podání sorbinilu v léčbě diabetu na zvířecích modelech. Při jeho podání klesá hladina sorbitolu v čočkách a zabraňuje se tvorbě katarakt [18]. Rovněž inhibitory aldosa reduktázy mají preventivní vliv na formování katarakt [5].

U lidské populace byla prokázána velmi nízká hladina sorbitolu v čočkách dospělých diabetiků, což ukazuje na malou pravděpodobnost samostatného osmotického mechanismu pro vznik katarakt [3]. Také nekataraktové diabetické čočky vykazují vyšší obsah vody než normální čočky, což předchází vlastnímu formování katarakty [2]. Přesto přítomné zduření vláken čoček [3] a změny hydratace předcházejí vzniku katarakty [2]. Diabetičtí pacienti s kataraktou mají signifikantně nižší hladiny antioxidantů než pacienti se senilní kataraktou. Zároveň s poklesem antioxidantů je redukováno množství kyseliny močové [1]. Tento faktor by snad mohl vést všeobecně k akceleraci tvorby katarakt. Epidemiologické studie prokázaly, že prediabetes je rizikovým faktorem pro vznik kortikální katarakty [25]. Akumulovaný efekt hyperglykémií u juvenilního diabetu typu 1 má vliv na změny transparence čoček ve srovnání se zdravou populací [14].

Disociace předního koronárního „Y“ švu, ale především zadního „Y“ švu tvaru převráceného písmene (stella lentis anterior et posterior) se vytváří v místech, kde se setkávají vlákna za svého postupu z různých částí ekvátoru, neboť dále od jádra mladší a povrchově uložená vlákna zachovávají lamelární stavbu. Způsob dalšího formování předního a zadního švu je odlišný. U předního Y-švu jsou další vlákna připojována k stávajícím, zatímco u zadního Y-švu jsou seřazována postupným překrýváním [16]. Mohou a nemusí být hodnocená podle rozsahu na štěrbinové lampě, patří k fyziologickému obrazu čoček hlavně u myopií [9]. Disociace Y-švu je spojována s tvorbou katarakt od dětství, a to výrazněji právě u myopií [29]. Nález zadního Y-švu patří k popisu jedné z časných čočkových změn na zvířecím modelu [5] u diabetes vyvolaným např. streptozotocinem [10]. Souvislost mezi zvýrazněním zadních kortikálních švů byla u diabetiků vyslovena již před patnácti lety [22], platí i pro další vyvolávající faktory, jako je glaukom, uveitidy a léčba kortikosteroidy. Tato skutečnost byla prokázána také v české studií [12], kde poměr mezi změnami Y-švů

proLékaře.cz | 7.5.2024

u diabetiků a u kontrolní skupiny pacientů se strabismem byl 17 % proti 6 % (p = 0,0005), ale bez udání rozboru refrakčních vad. V naší studii byla disociace „Y“ švu zastoupena výrazně častěji, u diabetických pacientů ve 44 % a u kontrolní skupiny v 28 %. Z těchto počtů vyplynulo, že statistický význam byl nižší, ale také signifikantní (p = 0,012). Naše skupina pacientů s diabetes mellitus 1. typu a kontrolní skupina se společným znakem zadního Y-švu převážně se strabismem neměla úplně stejný rozsah zjištěné refrakce. Jejich průměrné hodnoty se však blížily, u diabetiků byl průměr refrakce -0,5 dpt a u strabismu atd. +0,2 dpt, proto byly obě skupiny srovnatelné pro statistické hodnocení.

Ani u jednoho pacienta jsme nezaznamenali akutní přechodnou zadní subkapsulární kataraktu, která je popisována i u mladých lidí po atace náhle vzniklé hyperglykémie [13] či při vysokých hodnotách HbA1c [11] nedlouho po diagnóze základní choroby. Tranzitorní oboustranná zadní subkapsularní katarakta u 13leté dívky s přechodným vizem 6/9 byla popsaná i v ČR [12] bez závažných celkových příznaků při glykémii 27,3 mmol/l a HbA1c 17,3 %, u které se vizus znormalizoval do 3 týdnů. Obdobná pozorování bez známek metabolického rozvratu s přechodným poklesem vidění s tranzitorní kataraktou a jeho normalizací [10, 21] jsou také spojována s osmotickou nerovnováhou, významnou roli hraje dlouhodobá polyurie a polydipsie před stanovením diagnózy T1DM. Daleko častěji jsou popisovány epizody přechodné hyperopie provázené poruchou akomodace při náhlých hyperglykemických stavech, které se normalizují v závislosti na stupni redukce hladiny glukózy v krvi [19]. Tuto situaci jsme zaznamenali laboratorně anamnesticky pouze u dvou pacientů s počátkem základní choroby po 15. roku života, která zatím trvá méně než pět let, přesto změna transparence postihuje obě sukapsulární vrstvy bez poklesu zrakové ostrosti i kontrastní citlivosti. U skupiny 11 dospělých pacientů při metabolické dysregulaci glykémie stoupla na 17 až 85 mmol/l (v průměru 33 mmol/l), byl zjištěn akutní pokles vidění na podkladě refrakčních změn [11]. V den počátku akutní vysoké hyperglykémie se stav převážně projevil mírnou myopizací, po které následovalo hypermetropické zhoršení, a to o +2 až +4 dpt. Vrchol tranzitorní hyperopie nastal 6. až 7. den po odhaleném hyperglykemickém stavu, který se v té době již postupně normalizoval. Přechodně vzniklá lomivá refrakční vada se vrátila k původní hodnotě do 4 týdnů. Metabolická dysregulace nebyla podporujícím faktorem pro eventuální „diabetickou myopii“ [11].

Souvislost mezi subkapsulární formou katarakt a tvorbou opacit v této vrstvě čočky a diabetes mellitus včetně vlivu perorální hypoglykemické terapie je známa řadu let [27]. Kromě této metabolické choroby zadní subkortikální kataraktu vyvolávají některé léky, především kortikosteroidy a ultrafialové záření [28]. Denzitometrické vyšetření čoček prokázalo statisticky významnou vyšší četnost změn opacity čoček u pacientů s T1DM proti zdravé populaci u mladých [14] i starších [24] nemocných, což potvrzuje kataraktogenní vliv této choroby.

Popsané změny transparence čoček neměly vliv na zrakovou ostrost, určitý vliv na CK nebylo možno vyloučit, hlavně u změn obou subkapsulárních vrstev, přestože bylo zřejmé, že pokles byl podmíněn hlavně dobou trvání choroby a změnami na očním pozadí v oblasti makulární krajiny [15]. V hodnocení CK u dětí a mladistvých hlavně ve 2. dekádě jsme vycházeli z vlastních poznatků [15], neboť firma Vector Vision se ve svém návodu u CSV-1000 těmito věkovými skupinami nezabývá.

Závažnou skutečností jsou následující literární údaje o patologii čočky při diabetu u dětí a mladistvých, které jsou sice raritní, ale nezanedbatelné. U devítileté dívky krátce po diagnóze T1DM oboustranně poklesl vizus na pohyb před okem pro zkalení čočky, pro které nebylo možno přesně diferencovat fundus. Intumescence zá-

zlom Oftal 28.8.2006 11:07 Stránka 313
proLékaře.cz | 7.5.2024

kalu byla prokázána ultrazvukově, tloušťka čoček byla 4,7 a 5,3 mm (norma pro tento věk udávaná autory odpovídala do 3,5 mm). V obraze zákalu dominovaly vakuoly a vločkovité zákalky. Postupně provedená oboustranná operace s implantaci PC IOL umožnila navrácení vizu k fyziologické hodnotě 20/20 [23]. Zvýšená tloušťka čočky s její postupnou normalizací do čtyř týdnu byla popsaná i u tranzitorních změn refrakce [11]. U devatenáctiletého muže byl diagnostikován T1DM s klasickou hyperglykémií, oční nález byl normální, byl nasazen inzulin. Po šesti týdnech nemocný pozoroval náhlé zhoršení vidění obou očí, které kleslo až na úroveň světelné projekce. Důvodem byly maturní katarakty. Po operaci katarakt s implantací PC IOL se vizus oboustranně obnovil na 20/20 [6]. Oboustranná zadní subkapsulární katarakta s vločkovitými opacitami byla již zaznamenána u třináctileté dívky při prvotním vyšetření pro hyperglykémii 40,4 mmol/l provázenou ketoacidózou. Zhoršené vidění děvče udávalo již tři měsíce před prokázanou diagnózou diabetu [20].

Vývoj změn transparence čočky u dětí a mladých pacientů s T1DM, které jsme zaznamenali, a hlavně závažné literární údaje potvrzují nutnost pravidelných očních kontrol zahrnujících vyšetření vizu, hodnocení na štěrbinové lampě od počátku onemocnění, které musí doplňovat vyšetření fundu.

Podpořeno grantem IGA NR/7952-3

LITERATURA

1. **Aksony, H., Keles, S., Kocer, et al.:** Diabetic Cataract and the Total Antioxidant Status in Aqueous Humor. Clin. Chem. Lab. Med. 39, 2001: 143–145.
2. **Bettelheim, F.A., Li, L., Zeng, F.F.:** Do Changes in the Hydration of the Diabetic Human Lens Precede Cataract Formation? Res. Commun. Mol. Pathol. Pharmacol. 102, 1998: 3–14.
3. **Bron, A.J., Sparow, J., Brow, N.A. et al.:** The Lens in Diabetes. Eye 7, 1993: 260–275.
4. **Butler, P.A.:** Reversible Cataracts in Diabetes Mellitus. J. Am. Optom. Assoc. 8, 1994: 559–563.
5. **Cheng, H.M., Chylack, L.T.J.:** Lens Metabolism. In Maisel, H. (ed..): The Ocular Lens (Structure, Function and Pathology.. M.Pecker, New York, 1985, s. 223 - 254.
6. **Cornwell, M., Lepre, F.:** Acute Irreversible Cataracts in Diabetes Mellitus. Austr A Z J Ophthalmol. 23, 1995: 221–222.
7. **Datta, V., Swift, P.G., Woodruff, G.H. et al.:** Metabolic Cataracts in Newly Diagnosed Diabetes. Arch Dis Child. 76, 1997: 118–120.
8. **Dickey, J.B., Daily, M.J.:** Transient Posterior Subcapsular Opacieties in Diabetes Mellitus. Am. J. Ophthalmol. 115, 1993: 234–238.
9. **Duke-Elder, S.:** Diseases of the Lens. System of Ophthalmology, Vol. XI., Mosby, St. Louis, 1969, s. 3 –312.
10. **Ehrlich, R.M., Kirsch, D., Daneman, D.:** Cataract in Children with Diabetes mellitus. Diabets Care 10, 1987: 798–799.
11. **Fiedelius, H.C., Fuchs, J., Reck, A.:** Refraction in Diabetics Metabolic Dysregulation, Acute or Chronic. Acta Ophthalmol. 68, 1990: 275–280.
12. **Filouš, A. , Kopecká, V., Šnajderová, M. et al.: D**iabetická lentopatie u dětí a mladistvých. Čs. Pediatr. 52, 1997: 671–674.
13. **Gelvin, J.B., Thoonn, V.A.:** The Formation and Reversal of Acute Cataracts in Diabetes Mellitus. J. Am. Optom. Assoc. 64, 1993: 471–474.
14. **Kato, S., Shiokawa, A., Fukushima, H., at al.:** Glycemic Control and Lens Transparency in Patients with Typ 1 Diabetes Mellitus. Am. J. Ophthalmol. 131, 2001: 301- 304.
15. **Krásný, J., Brunnerová, R., et al.:** Test citlivosti na kontrast v časné detekci očních změn u dětí, mladistvých a mladých dospělých s diabetes mellitus 1. typu. Čes. a slov. Oftal. 61, 2006, v tisku.
16. **Kuszak, J.R., Zoltoski, R.K., Tiedemann, C.E.:** Development of Lens Sutures. Int. J. Dev. Biol. 48, 2004: 889–902.

zlom Oftal 28.8.2006 11:07 Stránka 314
proLékaře.cz | 7.5.2024

17. **Kyselová, Z., Gajdošík, A., Gajdošíková, A. at al.:** Effect of the Pyridoindole Antioxidant Stobadine on Depelopment of Experimental Diabetic Cataract and on Lens Protein Oxidation in Rat. Mol. Vis. 19, 2005: 56–65.
18. **Malone, J.I., Lowitt, S., Cook, W.R.:** Nonosmotic Diabetes Cataract. Pediatr. Res. 27, 1990: 293–296.
19. **Okamato, F. Sone, H., Nonoyama, T. et al.:** Refractive Changes in Diabetic Patients During Intesive Glycaemic Control. Br J Ophthalmol. 84, 2000: 1097–1102.
20. **Orts, V.P., Devesa T.P., Belmonte, M.J.:** Juvenile Diabetic Cataract. A Rare Finding Which Lead Us to Diagnosis of This Illness. Arch. Soc. Esp. Oftamol. 78, 2003: 389–391.
21. **Phillip, M., Ludwick, D., Armout, K.M., et al.:** Transient Subcapsular Cataract Formation in a Child with Diabetes. Clin. Pediatr. 32, 1993: 684–685.
22. **Polunin, G.S., Fyodorov, A.A., Ivanov, M.N.:** Influence of Some Factors on the Sutures of the Lenses. Lens Eye Rox. Res. 7, 1990: 651–654.
23. **Santiago, A.P. Rosenbaum, A.L., Masket, S.:** Insulin-dependent Diabetes Mellitus Appearing as Bilateral Mature Diabetic Cataracts in a Child. Arch. Ophthalmol. 115, 1999: 422–423.
24. **Sasaki, H., Hocckwin, O., Kasuga, T. et al.:** An Index for Human Lens Transparency Related to Age and Lens Layer: Comparison between Normal Volunteers and Diabetic Patients with still Clear Leneses. Ophthalmic Res. 31, 1999: 93–103.
25. **Saxena, S., Mitchell, P., Rochtchina, E.:** Five-year Incidence of Cataract in Older Persons with Diabetes and Pre-diabetes. Ophthalmic. Epidemiol. 11, 2004: 271–277.
26. **Sharma, P., Vasavada, A.R.:** Acute Transient Bilateral Diabetic Posterior Subcapsular Cataracts. J. Cataract. Refract. Surg. 5, 2001: 789–794.
27. **Skalka, H.W., Prchal, J.T.:** The Effect of Diabetes Mellitus and Diabetic Therapy on Cataract formation. Ophthalmology 88, 1981: 117–125.
28. **West, S.K., Valmadrid, C.T.:** Epidemiology of Risk for Age-related Cataract. Surv. Ophthalmol. 39, 1995: 323–334.
29. **Zhang, O, Guo, X., Xuao, X. et al.:** Clinical Description and Genome Wide Linkage Study Y-sutural Cataract and Myopia in a Chinese Family. Mol. Vis. 17, 2004: 890–900.

MUDr. Jan Krásný
Oftalmologická klinika FNKV
Šrobárova 50
100 34 Praha 10

RISUS OPHTHALMOLOGICUS

Docentka Votočková a želví polévka

Přednostka II. oční kliniky v letech 1970–1978 a vedoucí redaktorka časopisu Čsl. oftalmologie docentka Jaroslava Votočková (1910–1984) všem známá spíše jako **Sibyla**, protože během 2. světové války často povzbuzovala kolegy a přátele ve smyslu „vydržte, už to brzy praskne“, si jednou na slavnostní večeři oftalmologického kongresu ve francouzské restauraci hotelu Pupp (tehdy Moskva) v Karlových Varech poté, co dlouho studovala jídelní lístek, objednala želví polévku. „To jsem ještě nikdy nejedla, to zkusím,“ informovala kolegy u slavnostně vyzdobeného stolu.

Když potom vrchní číšník přinesl šálek s tmavě hnědou průzračnou tekutinou, prohlédla si Sibyla obsah šálku, odsunula jej a pravila vrchnímu: „To si odneste, čaj jsem si nedala“.

Dol.

proLékaře.cz | 7.5.2024

Měsíc péče o oči

Naše oči, jeden z nejdůležitějších orgánů našeho těla, si zaslouží tu nejlepší péči.
Nové produkty Visine přinesou vašim pacientům úlevu od přepracovaných, bolavých, suchých nebo namáhaných očí.

- ***Visine Unavené oči***
  zvláčňující přípravek s obsahem přírodní látky **pro úlevu a prevenci** unaveným, namáhaným a podrážděným očím.

- ***Visine Unavené Citlivé oči***
  je vhodný pro všechny druhy kontaktních čoček, neobsahuje konzervační látky. **Intenzivně oživuje** unavené a citlivé oči. Baleno ve znovuuzavíratelných ampulkách.

- ***Visine Suché oči***
  pro **zmírnění projevů suchých očí,** způsobených vlivy vnějšího prostředí. Efektivní substituce nedostatečného slzného filmu.

- ***Visine Intenzivní***
  účinně **zvláčňuje a zvlhčuje oči** závažnějších forem suchého oka. Neobsahuje konzervační látky. Baleno ve znovuuzavíratelných ampulkách.

- ***Visine Noční***
  dodává **úlevu** a **zklidnění** suchým očím **během noci**.

Pfizer, spol. s r. o., Stroupežnického 17, 150 00 Praha 5, www.pfizer.cz

VIS-2006.08.01

Visine Unavené oči, Visine Unavené citlivé oči, Visine Suché oči, Visine Intenzivní a Visine Noční jsou zdravotnické prostředky. Gelové kapky, tekuté. K aplikaci do oka. **Před použitím čtěte přibalový leták.** V případě výskytu jakéhokoliv nežádoucího účinku vyhledejte lékaře nebo lékárníka.

V případě zájmu o podrobnější informace nebo bezplatný vzorek vyplňte, prosím, níže uvedené kontaktní údaje a zašlete je na adresu:

Jméno: ..... **Příjmení:** ..... **E-mail:** .....

Adresa ordinace: ..... **Telefon:** .....

Jako účastník výše popsané reklamní akce dávám svým podpisem správci – společnosti Pfizer, spol. s r. o., IČO 49244809, se sídlem Stroupežnického 17, 150 00 Praha 5 – svůj písemný souhlas ke zpracování osobních údajů obsažených v tomto registračním formuláři za účelem navázání kontaktu v průběhu akce a za účelem nabízení dalších obchodů, služeb a reklamních akcí na období 3 let. Můj souhlas je dobrovolný. Potvrzuji, že se této reklamní akce zúčastním pouze jednou. Účastník reklamní akce má právo na přístup k osobním údajům a další práva.

Podpis: .....

Mesic_pece_inzerce_165x240.indd 1 8.8.2006 13:10:35