zlom Oftal 23.9.1904 10:37 Str‡nka 154
proLékaře.cz | 19.5.2024

Transpupilární termoterapie u exsudativní věkem podmíněné makulární degenerace Výsledky po 2 letech a nálezy na druhém oku

Karel I.[1], Záhlava J.[1], Boguszaková J.[2], Dubská Z.[3], Lešták J.[1]

[1]Oční klinika JL, Praha 5, primář MUDr. Ján Lešták, CSc.
[2]Katedra oftalmologie IPVZ, Praha,
vedoucí prof. MUDr. Jarmila Boguszaková, DrSc.
[3]Oční klinika VFN a 1. LF UK, Praha,
přednosta doc. MUDr. Bohdana Kalvodová, CSc.

Souhrn

Cílem **prospektivní randomizované studie bylo analyzovat dlouhodobé výsledky transpupilární termoterapie (TTT) u exsudativní věkem podmíněné makulární degenerace (VPMD) po 24 měsících sledování a porovnat je s nálezy na druhém neléčeném oku.**
Materiál a metodika: **Studie zahrnovala 72 nemocných ve věku 50–93 let a s průměrným věkem 70,6 roku, u nichž jedno oko bylo ošetřeno TTT a druhé oko sloužilo jako kontrola. Okultní choroidální neovaskularizace (CNV) byla léčena u 33 očí (45,8 %), serózní ablace pigmentového epitelu (SAPE) u 21 očí (29,2 %) a klasická CNV u 18 očí (25,0 %). U všech nemocných byla před a za 3, 6, 12, 18 a 24 měsíců po TTT vyšetřena zraková ostrost (ZO) na ETDRS optotypech a stav makuly byl sledován nepřímým binokulárním oftalmoskopem, biomikroskopicky kontaktní čočkou na štěrbinové lampě, s pomocí fluorescenční angiografie a optické koherentní tomografie (OKT).**
Výsledky: **Konečná ZO se zlepšila či zůstala stejná u 27 očí (37,5 %) a zhoršila se u 45 očí (62,5 %), o více než 5 řádků se konečná ZO zhoršila u 19 očí (26,4 %). Průměrná ZO klesla z počátečních 0,24 na konečných 0,13, avšak pokles byl u různých forem VPMD různý. U SAPE byla zaznamenána nejvyšší počáteční i konečná průměrná ZO, u okultní a klasické CNV byly počáteční a konečné průměrné ZO téměř stejné. Biomikroskopické, fluoroangiografické a OKT exsudativní změny zcela vymizely v 59,7 %, 63,9 % a 59,7 %. Na konci sledování jsme pozorovali různě pokročilou chorioretinální atrofii v makule u všech očí (100 %) a subretinální fibrózu u 44 očí (61,7 %). Oba tyto nálezy představovaly konečná stadia přirozeného vývoje exsudativní VPMD. Naopak různě výrazná okrouhlá a většinou dobře ohraničená ložiska chorioretinální atrofie, která tvarem, uložením a velikostí odpovídala aplikovaným laserovým stopám, představovala postkoagulační jizvy. Vyvinula se u 31 očí (43,0 %) a ukazovala možný destruktivní účinek TTT. Na druhém neléčeném oku pokročilá stadia exsudativní VPMD, většinou disciformní jizvy s chorioretinální atrofií, byla zaznamenána u 33 nemocných (45,8 %). U těchto očí konečná průměrná ZO byla 0,05, tj. o více než polovinu nižší než byla konečná průměrná ZO léčených očí.**

zlom Oftal 23.9.1904 10:38 Str‡nka 155
proLékaře.cz | 19.5.2024

Závěry: **Výsledky TTT po 24 měsících sledování ukázaly úplnou regresi exsudativních změn v makule u 60 % očí a zlepšení či stabilizaci ZO u 37,5 % očí. Výsledky u SAPE a klasických CNV potvrdily účinnost TTT i u těchto forem VPMD. TTT nezabránila vzniku a progresi chorioretinální atrofie a subretinální fibrózy, které byly hlavní překážkou lepších funkčních výsledků. Krajně nepříznivý průběh exsudativní VPMD na druhém neléčeném oku mohl nepřímo svědčit o pozitivní úloze TTT v léčbě VPMD. Přes všechna pozitiva jsou možnosti TTT omezeny a determinovány podstatou a přirozeným průběhem exsudativní VPMD.**
Klíčová slova: **transpupilární termoterapie, věkem podmíněná makulární degenerace, choriodální neovaskularizace, serózní ablace pigmentového epitelu sítnice**

Summary
Transpupillary Thermotherapy in Exsudative Age-related Macular Degeneration. Two-Years Results and Findings on the Other Eye

The purpose **of the prospective randomized study was to analyze long-term results of transpupillary thermotherapy (TTT) in exsudative age-related macular degeneration (ARMD) after 24 months of follow-up and to compare them with findings on the other, not treated eye.**
Material and methods: **Seventy-two patients aged 50-93 years (average age 70.6 years) with one eye treated by means of TTT and the other considered as control were in the study. Occult choroidal neovascularization (CNV) was treated in 33 eyes (45.8 %), serous ablation of the pigment epithelium (SAPE) in 21 eyes (29.2 %), and classical CNV in 18 eyes (25.0 %). In all patients, the central visual acuity (VA) on EDTRS chart was specified, the macular findings were observed by means of indirect binocular ophthalmoscope and biomicroscopically with the contact lens on the slit lamp, and fluorescence angiography and optical coherence tomography (OCT) examinations were performed before and 3, 6, 12, 18, and 24 months after the TTT treatment.**
Results: **The final VA improved or remained unchanged in 27 eyes (37.5 %), and worsened in 45 eyes (62.5 %), by 5 or more lines the VA worsened in 19 eyes (26.4 %). The average VA decreased from initial 0.24 to final 0.13, but the decrease in different forms of ARMD varied. In SAPE the highest initial as well as final average VA was found, in occult and classical CNV the initial and final average VA was almost identical. Exsudative changes observed by means of biomicroscopical, fluoroangiographical, and OCT examinations totally disappeared in 59.7 %, 63.9 %, and 59.7 % respectively. At the end of the follow-up period we observed chorioretinal atrophy of different stage in the macula in all eyes (100 %) and subretinal fibrosis in 44 eyes (61.7 %). Both these findings represented final stages of natural course of exsudative ARMD. On the contrary, differently pronounced areas of chorioretinal atrophy corresponding with applied laser burns represented scars after the coagulation. It developed in 31 eyes (43.0 %) and pointed to the possible destructive consequence of the TTT. In 33 patients (45.8 %), late stages of exsudative ARMD, mostly disciform scars with chorioretinal atrophy were found on the other not treated eye. In these eyes the final average VA was 0.05, e.g. more than one half worse than final average VA in treated eyes.**
Conclusions: **Results of TTT treatment after 24 month of follow-up demonstrated full regression of exsudative changes in the macula in 60 % of eyes and improved or stable VA in 37.5 % of eyes. Results in SAPE and classical CNV confirmed the efficacy of TTT treatment in those forms of ARMD. The TTT did not prevent the appearance and progress of the chorioretinal atrophy and subretinal fibrosis, causing the main obstacle of better functional results. Extremely unfavorable course of exsudative ARMD in the other (not treated) eye could indirectly confirm the positive influence of the TTT in the ARMD treatment. Despite all positives are the possibilities of the TTT limited and determined by the basis and natural course of exsudative ARMD.**

zlom Oftal 23.9.1904 10:38 Str‡nka 156
proLékaře.cz | 19.5.2024

Key words: transpupillary termotherapy, age-related macular degeneration, choroidal neovascularization, serous ablation of the retinal pigment epithelium

Čes. a slov. Oftal., 61, 2005, No. 3, p. 154–165

ÚVOD

Transpupilární termoterapie (TTT) se stala v posledních letech novou léčebnou metodou u exsudativní věkem podmíněné makulární degenerace (VPMD) s choroidální neovaskularizací (CNV). Dosud zveřejněné studie zdůraznily účinnost TTT především u okultních CNV a demonstrovaly uzávěr novotvořených cév a zlepšení či stabilizaci zrakové ostrosti (ZO) u 50–94 % léčených očí (1, 3, 6, 7, 8, 9, 13). Většinou byly hodnoceny krátkodobé výsledky, pouze Algvere a spol. (1) referovali o výsledcích dosažených u okultních a minimálně klasických CNV za 12 měsíců po TTT. Negativně hodnotili výsledky TTT jen Rougier a spol. (15), kteří zaznamenali u okultních CNV stabilizaci ZO pouze u 10 % očí a progresi CNV a chorioretinální atrofii u 40 % očí hodnotili jako vážnou komplikaci TTT.

V předcházejících pracích jsme potvrdili pozitivní výsledky TTT u různých forem exsudativní VPMD včetně serózní ablace pigmentového epitelu (SAPE) při průměrné době sledování 9, resp. 15 měsíců (3,4). Cílem této prospektivní studie bylo analyzovat dlouhodobé výsledky TTT u nemocných s exsudativní VPMD, které jsme sledovali po léčbě minimálně 24 měsíců, a výsledky TTT konfrontovat s nálezy na druhém neléčeném oku.

MATERIÁL A METODIKA

Všichni nemocní byli léčeni v době od 1 .6. 2000 do 31. 1. 2002. Pro zařazení do sestavy platila tato kritéria: 1. věk nemocného nad 50 let, 2. exsudativní VPMD se skrytou, klasickou CNV či SAPE. Nemocní s klasickou CNV podstoupili TTT, když neměli prostředky na nákladnou fotodynamickou terapii (FDT), 3. ZO 0,05 a lepší, 4. minimální doba sledování po TTT 24 měsíců. Vylučující kritéria zahrnovala jiné choroby makuly (diabetickou makulopatii), ireparabilní VPMD s příliš pokročilými exsudativními, atrofickými a jizevnatými změnami, které předem vylučovaly i minimální úspěch TTT.

Vždy bylo léčeno jedno oko, druhé oko sloužilo jako kontrola. Obě oči byly před a za 3, 6, 12, 18 a 24 měsíců po TTT vyšetřeny podle stejného protokolu. ZO byla měřena s optimální korekcí na ETDRS optotypech a vyjádřena desetinným číslem. Stav makuly byl vyšetřen nepřímým binokulárním oftalmoskopem, biomikroskopicky na štěrbinové lampě kontaktní Goldmannovou čočkou či Volkovou nepřímou čočkou „Area centralis“ či „Quadraspheric“. Nález na pozadí byl dokumentován na barevných fotografiích, s pomocí fluorescenční angiografie (FAG) a optické koherentní tomografie (OKT). Většina vstupních a kontrolních vyšetření byla dle potřeby doplněna angiografií indocyaninovou zelení (ICG).

TTT byla prováděna diodovým laserem Iris Medical Oculight SLx (Iridex, USA) laserovým paprskem o průměru 0,5–3 mm po dobu 1 minuty. Pro transmisi zá-

zlom Oftal 23.9.1904 10:38 Str‡nka 157
proLékaře.cz | 19.5.2024

ření byla použita Mainsterova širokoúhlá nepřímá čočka s koeficientem zvětšení 0,68krát či Goldmannova čočka s koeficientem zvětšení 0,93krát. Počet a velikost laserových stop byly zvoleny, aby překrývaly CNV či zdroj prosakování. Kde to bylo možné, snažili jsme se vyhnout přímému ozáření fovey. Při volbě energie ozáření jsme vycházeli z klinicky ověřeného koeficientu pro mírně pigmentované fundy 248 mW/mm.

Výsledky TTT u okultní CNV, klasické CNV a SAPE jsme hodnotili odděleně.

U funkčních výsledků jsme hodnotili jako zlepšení vzestup ZO o 2 a více řádků ETDRS optotypů, jako nezměněnou ZO stejnou ZO či ZO o řádek lepší či horší a jako zhoršení pokles ZO o 2 a více řádků.

Jako anatomický úspěch jsme klasifikovali vymizení či ústup exsudativních změn při biomikroskopickém, fluoroangiografickém a OKT vyšetření.

Nemocní byli seznámeni s prognózou onemocnění, možnostmi a riziky TTT a souhlas s léčbou potvrdili podpisem.

VÝSLEDKY

Základní charakteristiky: Sestavu tvořilo 72 nemocných, 23 mužů (31,9 %) a 49 žen (68,1 %), ve věku od 50 do 93 let a s průměrným věkem 70,6 roku.

U všech nemocných byly příznaky VPMD přítomny na obou očích. Na druhém neléčeném oku jsme nalezli suchou formu VPMD projevující se drúzami, atrofií a hyperplazií pigmentového epitelu (PE) a zánikem choriokapilaris u 39 nemocných (54,2 %). Subretinální fibróza až disciformní jizva s pokročilou chorioretinální atrofií a často se zbytkem prosáknutí či vzácněji subretinální hemoragie ojediněle provázené hemoftalmem charakterizovaly pokročilá stadia exsudativní VPMD na druhém oku u 33 nemocných (45,8 %). U 3 nemocných jsme sledovali zvrat suché formy v exsudativní formu VPMD, který byl provázen prudkým poklesem průměrné ZO z 0,8 na 0,14. Konečná průměrná ZO neléčených očí byla u suché VPMD 0,72, u exsudativní VPMD 0,05.

Zrakové obtíže na léčeném oku se projevovaly poklesem ZO u všech očí (100 %), metamorfopsiemi u 52 očí (72,2 %), centrálním pozitivním skotomem u 30 očí (41,7 %). Obtíže trvaly 1–48 měsíců, průměrně 8,9 měsíce, kratší dobu než 6 měsíců u 39 očí (54,2 %) a 6 měsíců a déle u 33 očí (45,8 %).

Tab. 1

TTT u exsudativní VPMD		
Formy VPMD	n	%
Okultní CNV	33	45,8
SAPE	21	29,2
- vaskulární	(17)	(80,9)
- avaskulární	(4)	(19,1)
Klasická CNV	18	25
Celkem	72	100

TTT - tranpupilární termoterapie, VPMD - věkem podmíněná makulární degenerace, CNV - choroidální neovaskularizace, SAPE - serózní ablace pigmentového epitelu sítnice

Okultní CNV jsme léčili u 33 očí (45,8 %), SAPE u 21 očí (29,2 %) a klasickou CNV u 18 očí (25,0 %) (tab. 1). Okultní CNV se projevovala na fluoroangiogramu hyperfluorescencí dobře či neostře ohraničené ablace neuroretiny a/či PE či pozdním výstupem barviva z blíže neurčeného zdroje. Byla provázena edémem neuroretiny u všech očí (100 %), ablací neuroretiny u 19 očí (57,6 %), fibrovaskulární ablací PE u 18 očí (54,6 %), chorioretinální atrofií u 11 očí (33,3 %), retinopathia circinata a cystoidním edémem vždy u 5 očí (15,2 %) a počínající subretinální fibrózou u 2 očí (6,1 %).

proLékaře.cz | 19.5.2024

SAPE charakterizovaná na fluoroangiogramech ohraničenou intenzivní a homogenní hyperfluorescencí serózní tekutiny pod PE byla provázena ablací neuroretiny u 10 očí (47,6 %), chorioretinální atrofií u 5 očí (23,8 %), hemoragiemi a retinopathia circinata vždy u 4 očí (19,1 %) a cystoidním edémem u 2 očí (9,5 %). Hemoragie, depozita lipidů a především FAG nálezy, nepravidelná hyperfluorescence neodpovídající defektům PE a ložiska prosakování při okraji SAPE ukazovaly na pravděpodobnou přítomnost novotvořených cév u 17 z 21 očí (80,9 %) (vaskulární SAPE).

Klasická CNV se projevovala na fluoroangiogramech dobře ohraničenou časnou hyperfluorescencí, která se v pozdních fázích šířila do okolí. Byla sdružena s ablací neuroretiny u 10 očí (55,6 %), hemoragiemi a chorioretinální atrofií vždy u 9 očí (50,0 %) a subretinální fibrózou u 2 očí (11,1 %).

Velikost exsudativního ložiska měla průměr menší než 3 mm u 41 očí (56,9 %) a 3 mm a větší u 31 očí (43,1 %), resp. u okultních CNV u 17 očí (51,5 %) a 16 očí (48,5 %), u SAPE u 10 očí (47,6 %) a 11 očí (52,4 %) a u klasických CNV u 14 očí (77,8 %) a 4 očí (22,2 %).

Počáteční ZO se pohybovala od 0,66 do 0,05. Byla lepší než 0,25 u 21 očí (29,2 %), 0,25–0,1 u 45 očí (62,5 %) a horší než 0,1 u 6 očí (8,3 %), resp. u okultní CNV u 6 očí (18,2 %), 24 očí (72,7 %) a 3 očí (9,1 %), u SAPE u 12 očí (57,1 %), 8 očí (38,1 %) a 1 oka (4,8 %) a u klasické CNV u 3 očí (16,7 %), 13 očí (72,2 %) a 2 očí (11,1 %).

Počáteční průměrná ZO byla 0,24, resp. u okultních CNV 0,20, u SAPE 0,33 a u klasických CNV 0,20.

Při první TTT jsme aplikovali 1–5 bodů, průměrně 1,6 bodu, resp. u okultních CNV 1,6 bodu, u SAPE 2,0 body a u klasických CNV 1,1 bodu. Průměr laserového paprsku byl od 0,5 do 3 mm, jeho průměrná šíře byla 1,9 mm, resp. u okultních CNV 2,0 mm, u SAPE 1,6 mm a u klasických CNV 2,1 mm. Průměrná energie ozáření byla 245 mW/mm, u okultních CNV 253 mW/mm, u SAPE 235 mW/mm a u klasických CNV 241 mW/mm.

Laserové retinální stopy byly umístěny extra- a juxtafoveálně u 40 očí (55,6 %) a překrývaly foveu u 32 očí (44,4 %), resp. u okultních CNV u 15 očí (45,5 %) a 18 očí (54,5 %), u SAPE u 16 očí (76,2 %) a 5 očí (23,8 %) a u klasických CNV u 9 očí (50,0 %) a 9 očí (50,0 %).

TTT byla opakována u 23 očí (31,9 %), u 12 okultních CNV (36,4 %), 9 SAPE (42,9 %) a 2 klasických CNV (11,1 %). U 2 SAPE (9,5 %) byla TTT opakována dvakrát a u 1 SAPE (4,8 %) třikrát. Interval mezi TTT byl od 1 do 15 měsíců, průměrně 3,5 měsíce.

Teplo, pálení až bolest v oku cítilo během TTT 22 nemocných (30,6 %). Jemné prchavé zašednutí sítnice v místě TTT jsme pozorovali u 11 očí (18,0 %), u okultních CNV u 4 očí (12,1 %), u SAPE u 2 očí (9,5 %) a u klasických CNV u 5 očí (27,8 %).

Konečná ZO se zlepšila u 7 očí (9,7 %), zůstala stejná u 20 očí (27,8 %) a zhoršila se u 45 očí (62,5 %), resp. u okultních CNV u 1 oka (3,0 %), 10 očí (30,3 %) a 22 očí (66,7 %), u SAPE u 3 očí (14,3 %), 7 očí (33,3 %) a 11 očí (52,4 %) a u klasických CNV u 3 očí (16,7 %), 3 očí (16,7 %) a 12 očí (66,6 %). ZO se zhoršila o 5 a více řádků u 19 očí (26,4 %), u okultních CNV u 6 očí (18,5 %), u SAPE u 7 očí (33,3 %) a u klasických CNV u 6 očí (30,0 %) (tab. 2).

Při trvání zrakových obtíží do 6 měsíců se ZO zlepšila či stabilizovala u 11 z 39 očí (28,2 %), při trvání obtíží delším než 6 měsíců u 16 z 33 očí (48,5 %), resp. u okultních CNV u 4 z 15 očí (26,7 %) a u 7 z 18 očí (38,9 %), u SAPE u 3 z 11 očí (27,3 %) a u 7 z 10 očí (70,0 %) a u klasických CNV u 4 z 13 očí (30,8 %) a u 2 z 5 očí

zlom Oftal 23.9.1904 10:40 Str‡nka 159
proLékaře.cz | 19.5.2024

Tab. 2

Zraková ostrost po TTT								
ZO	**OCNV**		**SAPE**		**KCNV**		**Celkem**	
	n	%	n	%	n	%	n	%
Zlepšená	1	3	3	14,3	3	16,7	7	9,7
Stabilizovaná	10	30,3	7	33,3	3	16,7	20	27,8
Zhoršená	22	66,7	11	52,4	12	66,6	45	62,5
Celkem	33	100	21	100	18	100	72	100

(40,0 %). U exsudativních ložisek o průměru do 3 mm se ZO zlepšila či stabilizovala u 15 z 41 očí (36,6 %) a u ložisek o průměru 3 mm a větším u 12 z 31 očí (38,7 %), resp. u okultních CNV u 6 ze 17 očí (35,3 %) a u 6 ze 16 očí (37,5 %), u SAPE u 5 z 10 očí (50,0 %) a u 5 z 11 očí (45,5 %) a u klasických CNV u 5 ze 14 očí (37,7 %) a u 1 ze 4 očí (25,0 %).

Tab. 3

Zraková ostrost před a po TTT				
ZO u OCNV	**Předoperační**		**Pooperační**	
	n	%	n	%
> 0,25	6	18,2	1	3,0
0,25 - 0,1	24	72,7	19	57,6
< 0,1	3	9,1	13	39,4
Celkem	33	100	33	100
ZO u SAPE	**Předoperační**		**Pooperační**	
	n	%	n	%
> 0,25	12	57,1	5	23,8
0,25 - 0,1	8	38,1	10	47,6
< 0,1	1	4,8	6	28,6
Celkem	21	100	21	100
ZO u KCNV	**Předoperační**		**Pooperační**	
	n	%	n	%
> 0,25	3	16,7	1	5,6
0,25 - 0,1	13	72,2	9	50,0
< 0,1	2	11,1	8	44,4
Celkem	18	100	18	100
ZO u všech očí	**Předoperační**		**Pooperační**	
	n	%	n	%
> 0,25	21	29,2	7	9,7
0,25 - 0,1	45	62,5	38	52,8
< 0,1	6	8,3	27	37,5
Celkem	72	100	72	100

TTT - tranpupilární termoterapie, ZO - zraková ostrost, OCNV - okultní choroidální neovaskularizace, SAPE - serózní ablace pigmentového epitelu sítnice, KCNV - klasická choroidální neovaskularizace

Konečná ZO byla lepší než 0,25 u 7 očí (9,7 %), 0,25–0,1 u 38 očí (52,8 %) a horší než 0,1 u 27 očí (37,5 %), resp. u okultních CNV u 1 oka (3,0 %), 19 očí (57,6 %) a 13 očí (39,4 %), u SAPE u 5 očí (23,8 %), 10 očí (47,6 %) a 6 očí (28,6 %) a u klasických CNV u 1 oka (5,6 %), 9 očí (50,0 %) a 8 očí (44,4 %) (tab. 3).

Průměrná ZO se po TTT snížila z počátečních 0,24 na 0,19 po 12 měsících a na konečných 0,14 po 24 měsících, resp. u okultních CNV z 0,20 na 0,14 a 0,10, u SAPE z 0,33 na 0,27 a 0,24 a u klasických CNV z 0,20 na 0,17 a 0,11 (graf 1).

Zlepšení ZO si nemocní uvědomovali u 13 očí (28,1 %). Metamorfopsie vymizely u 27 z 52 očí (51,9 %) či méně obtěžovaly u dalších 10 očí (19,2 %). Centrální skotom vymizel či se projasnil u 15 z 30 očí (50,0 %), na druhé straně vznik nového skotomu byl vnímán u 11 očí (15,3 %).

Závěrečná vyšetření ukázala chorioretinální atrofii různého stupně a rozsahu u všech očí (100,0 %) a různě vyvinutou vláknitou až kompaktní membranózní subretinální fibrózu u 44 očí (61,1 %), u okultních CNV u 19 očí (57,6 %), u SAPE u 11 očí (52,4 %) a u klasických CNV u 14 očí (77,8 %). Různě výrazná okrouhlá a většinou dobře ohraničená ložiska chorioretinální atrofie v místech provedené TTT, která představovala postkoagulační jizvy, jsme zaznamenali

zlom Oftal 23.9.1904 10:40 Str‡nka 160
proLékaře.cz | 19.5.2024

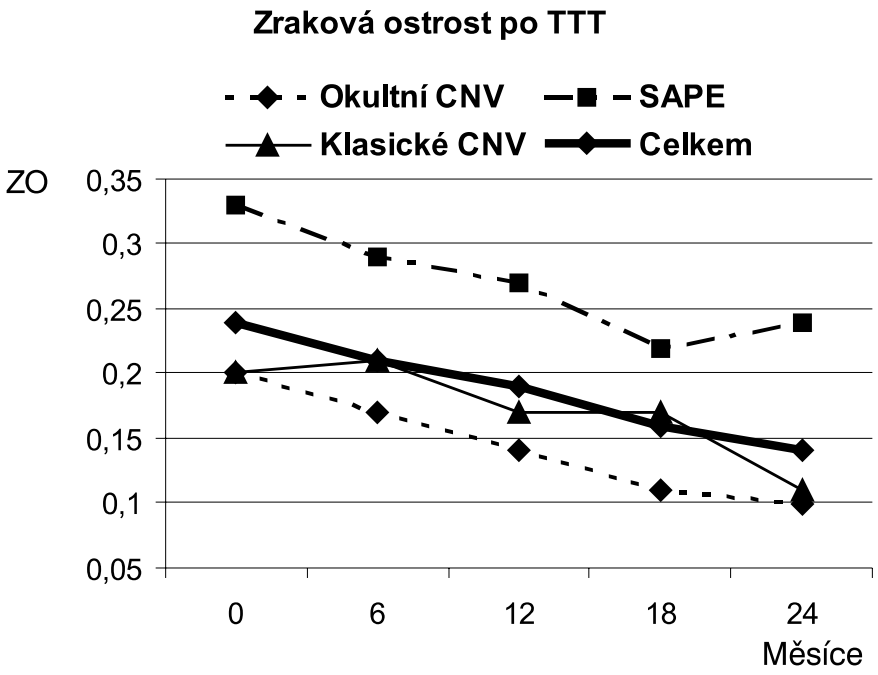

Graf 1. Zraková ostrost po transpupilární termoterapii

u 31 očí (43,0 %), u okultních CNV u 16 očí (48,5 %), u SAPE u 8 očí (38,1 %) a u klasických CNV u 6 očí (33,3 %).

Biomikroskopické exsudativní změny zcela ustoupily u 43 očí (59,7 %), biomikroskopický nález se zlepšil u 21 očí (29,2 %) a nález se zhoršil u 8 očí (11,1 %), resp.u okultních CNV u 19 očí (57,6 %), 11 očí (33,3 %) a 3 očí (9,1 %), u SAPE u 8 očí (38,1 %), 10 očí (47,6 %) a 3 očí (14,3 %) a u klasických CNV u 16 očí (88,9 %), na žádném oku (0 %) a na 2 očích (11,1 %). Při zlepšeném biomikroskopickém nálezu přetrvávaly edém neuroretiny u 18 očí (25,0 %), u okultních CNV u 10 očí (30,3 %) a u SAPE u 8 očí (38,1 %), cystoidní edém u 7 očí (9,7 %), u okultních CNV u 5 očí (15,2 %) a u SAPE u 2 očí (9,5 %), ablace neuroretiny u 4 očí (5,6 %), u okultních CNV a SAPE vždy na 2 očích (6,0 % a 9,5 %), ablace PE u 10 očí (13,9 %), u okultních CNV u 3 očí (9,1 %) a u SAPE u 7 očí (33,3 %), hemoragie u 4 očí (5,6 %), u okultních CNV na 1 oku (3,0 %) a u SAPE na 3 očích (14,2 %) a retinopathia circinata u 9 očí (12,5 %), u okultních CNV u 4 očí (12,1 %) a u SAPE u 5 očí (23,8 %). Zhoršení biomikroskopického nálezu bylo způsobeno progresí okultní CNV na 3 očích (9,1 %), která byla provázena edémem a ablací neuroretiny a PE. U 3 SAPE (14,3 %) a 2 klasických CNV (11,1 %) byla progrese či recidiva CNV příčinou rozsáhlých subretinálních hemoragií, z nichž u 2 SAPE a 1 klasické CNV krev pronikla do sklivce. Tyto 3 oči podstoupily za 12–24 měsíců po TTT pars plana vitrektomii, která ZO výrazně nezlepšila.

Při závěrečném fluoroangiografickém vyšetření zcela vymizelo prosakování barviva u 46 očí (63,9 %), u 21 okultních CNV (63,6 %), u 9 SAPE (42,9 %) a u 16 klasických CNV (88,9 %). U dalších 18 očí (25,0 %), u 9 okultních CNV (27,3 %) a 9 SAPE (42,9 %), se intenzita a rozsah prosakování barviva snížily.

zlom Oftal 23.9.1904 10:44 Str‡nka 161
proLékaře.cz | 19.5.2024

Progrese okultní CNV u 3 očí (9,1 %) a SAPE na 1 oku (4,8 %) a recidiva klasické CNV na 1 oku (5,5 %) byly naopak provázeny větším ložiskem prosakování a zvýšeným výstupem barviva. U 3 vitrektomovaných očí (4,2 %) nebylo závěrečné vyšetření pro zákaly sklivce provedeno.

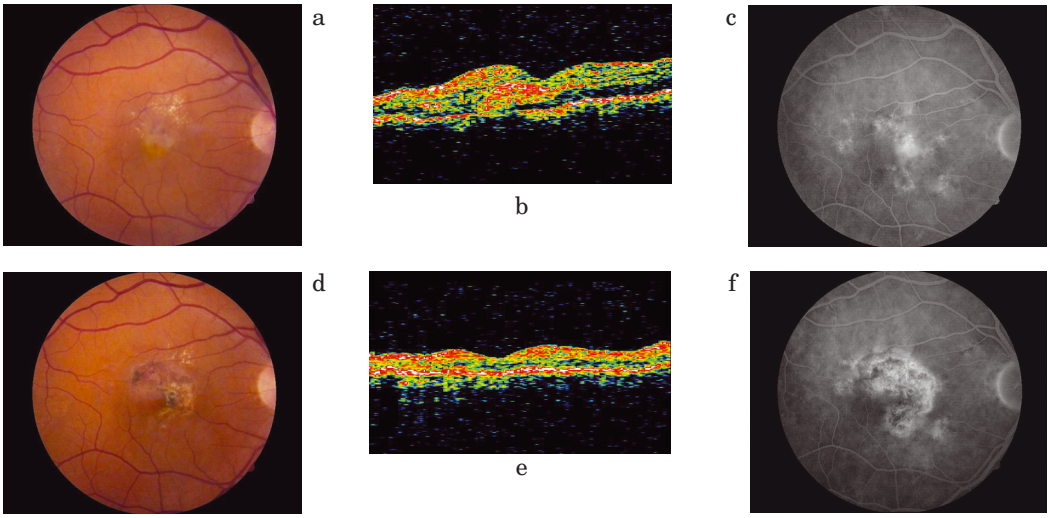

Obr. 1. 58letá žena s okultní CNV, vizus 0,25.
Nález před TTT: a – barevný snímek, b – OKT, c – FAG (10. min.) znázorňují exsudaci a juxtafoveální CNV pod neuroretinou.
24 měsíců po TTT, vizus 0,25: d – barevný snímek, e – OKT, f – FAG (9. min.) znázorňují úplnou regresi CNV doprovázenou chorioretinální atrofií.

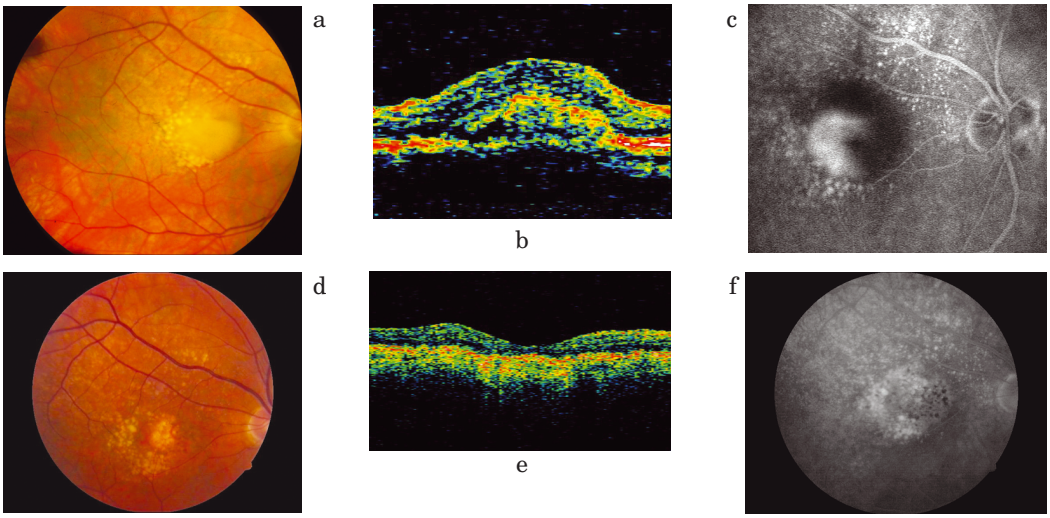

Obr. 2. 59letá žena s exsudativní ablací PE a měkkými drúzami, vizus 0,16.
Nález před TTT: a – barevný snímek, b – OKT, c – FAG (6. min.), intenzivní homogenní hyperfluorescence ablace PE.
Nález za 24 měsíců po TTT, vizus 0,16: d – barevný snímek, e – OKT, f – FAG (5. min.) zobrazují přiložení ablace PE a chorioretinální atrofii.

proLékaře.cz | 19.5.2024

Závěrečná OKT vyšetření potvrdila úplnou regresi edému a ablace neuroretiny a/či PE u 43 očí (59,7 %), u 18 okultních CNV (54,5 %), u 9 SAPE (42,9 %) a u 16 klasických CNV (88,9 %). OKT nález se zlepšil u 23 očí (31,9 %), u 13 okultních CNV (39,4 %) a 10 SAPE (47,6 %), a naopak se zhoršil u 5 očí (6,9 %), u 3 okultních CNV (6,1 %), 1 SAPE (4,8 %) a 1 klasické CNV (5,5 %). Zákaly sklivce znemožnily závěrečné OKT vyšetření u 3 vitrektomovaných očí (4,2 %) (obr. 1, 2).

DISKUSE

Hlavním cílem prospektivní studie byly dlouhodobé anatomické a funkční výsledky TTT u exsudativní VPMD, které jsme hodnotili za 12 a 24 měsíců po TTT. Za hlavní indikaci TTT se pokládá okultní CNV (1, 3, 6, 13), avšak lepší funkční výsledky jsme zaznamenali u SAPE. U SAPE se ZO zlepšila či stabilizovala u 47,8 % nemocných, u okultních a klasických CNV u 33,3 % nemocných. Zatím co u SAPE byla konečná ZO lepší než 0,25 u 23,8 % očí, u okultních a klasických CNV to bylo pouze u 3,0 %, resp. u 5,6 % očí. Rovněž konečná průměrná ZO byla podstatně vyšší u SAPE (0,24) než u okultních a klasických CNV (0,10, resp. 0,11). TTT se většinou u SAPE neprovádí (1). Zdrženlivý až odmítavý postoj k TTT u SAPE je determinován velmi vzácnou spontánní regresí či pomalou progresí SAPE, neúspěchy dosavadních laserových terapií (2, 9, 11) a novými poznatky o patogeneze SAPE. Dle nich má rozhodující úlohu v patogeneze SAPE hydrofobní bariéra lipoidně degenerované Bruchovy membrány, která brání toku tekutiny zpod PE do choriokapilaris. Často přítomná CNV může však být významným podpůrným faktorem (12). TTT jsme indikovali především u vaskulárních SAPE, u nichž některé příznaky svědčily o velmi pravděpodobné přítomnosti CNV. Avšak TTT jsme použili i u některých avaskulárních SAPE, u nichž se počínající CNV nedala a nikdy nedá vyloučit. Cílem TTT bylo uzavřít předpokládanou CNV a podpořit ústup SAPE též rozrušením hydrofobní bariéry v degenerované Bruchově membráně a snad i snížením množství tekutiny pumpované ze sítnice do cévnatky. Dosažené výsledky TTT u SAPE jsme hodnotili kladně. U přirozeného vývoje SAPE se uvádějí podstatně horší výsledky. Pauleikhoff a spol.(12) zaznamenali u SAPE během 2 let pokles průměrné ZO z 0,33 na 0,05 a Singerman a Stockfish (16) po 2 letech pokles ZO pod 0,1 u 88 % očí.

U klasických CNV byla počáteční a konečná průměrná ZO téměř stejná jako u okultních CNV. Dosažené výsledky u klasických CNV, uzávěr CNV u 88,9 % očí a zlepšená či stabilizovaná ZO u 33,4 % očí, ukázaly TTT jako možnou alternativu nákladné fotodynamické terapie.

Jen vzácně byla příčinou větší ztráty ZO progrese či recidiva CNV spojená s exsudací a/či krvácením pod sítnici a do sklivce. U většiny očí ZO klesala po ústupu exsudativních změn a při stabilizovaném nálezu v makule a hlavní příčinou byla postupující chorioretinální atrofie často provázená subretinální fibrózou. Rougier a spol. (15) zaznamenali chorioretinální atrofii u 40 % ošetřených očí, Algvere a spol. (1) chorioretinální atrofii u 28 % očí a subretinální fibrózu u 39 % očí, u nichž ZO klesla po TTT o více než 3 řádky ETDRS. Tito autoři (1, 15) klasifikovali chorioretinální atrofii a subretinální fibrózu jako komplikace TTT. U našich nemocných byly tyto nálezy mnohem častější, různě vyvinutou chorioretinální atrofii jsme pozorovali u všech očí, subretinální fibrózu u 61,1 % očí. Jejich zařazení mezi komplikace TTT je však diskutovatelné. Progredující chorioretinální

zlom Oftal 23.9.1904 10:44 Str‡nka 163
proLékaře.cz | 19.5.2024

atrofie je projevem přirozeného vývoje suché i vlhké VPMD, subretinální fibróza pak výsledkem organizace exsudátu a/či hemoragie, které exsudativní VPMD charakterizují.

Různě výrazná okrouhlá a většinou dobře ohraničená ložiska chorioretinální atrofie, která umístěním, velikostí a tvarem odpovídala aplikovaným laserovým bodům a která jsme nalezli u 43,1 % očí, představovala nepochybně postkoagulační jizvy. Postkoagulační chorioretinální jizvy vznikly, i když použitá laserová energie nezanechala bezprostředně po ozáření žádnou stopu na sítnici, a svědčily o možném destruktivním působení TTT. Algvere a spol. (1) srovnávali efekt většinou používané energie ozáření 246 mW/mm a energie o 25 % nižší a při 3 mm retinální laserové stopě aplikovali 800 mW/mm, resp. 600 mW/mm. Při použití nižších energií dosáhli lepších výsledků a o postkoagulačních atrofiích se nezmiňují. Určit optimální energii ozáření je obtížné. Přechod mezi hypertermií a koagulací je plynulý a optimální energie ozáření je determinována řadou faktorů, množstvím pigmentu a tekutiny, prokrvením, zákaly optických medií a únikem tepla do přilehlých tkání. U některých našich nemocných přetrvávaly exsudativní změny v těsném sousedství postkoagulačních jizev a lepší anatomické a funkční výsledky při použití nižší energie ozáření lze u nich těžko předpokládat.

Funkční výsledky TTT nezávisely na délce trvání zrakových obtíží a byly u nemocných s anamnézou delší než 6 měsíců dokonce lepší než u nemocných s kratší anamnézou. Údaje o trvání a kvalitě obtíží nejsou u starých lidí vždy spolehlivé, exsudativní VPMD většinou začíná jako suchá forma a trvání obtíží nemusí vždy odpovídat trvání exsudativních změn. Rovněž velikost exsudativního ložiska nebyla pro konečný výsledek TTT určující a výsledky u ložisek větších než 3 mm byly obdobné jako u menších ložisek. Rozsah destruktivních změn vzhledem k fovee je důležitější než velikost ložiska, které zahrnuje též doprovodné méně závažné změny, jako edém či ablaci neuroretiny a/či PE.

Základním požadavkem TTT je pokrytí celé CNV retinální laserovou stopou. Avšak určit přesnou lokalizaci a rozsah CNV může být u okultních CNV a zejména u SAPE velmi obtížné. Pokrytí celé CNV se proto většinou zajišťuje 3mm laserovou stopou. U našich nemocných jsme se snažili, kde to bylo možné, vyhnout tepelnému poškození fovey. Jestliže angiografický nález ukazoval na pravděpodobnou extra- či juxtafoveální lokalizaci malé CNV, dávali jsme přednost několika menším laserovým stopám těsně kolem fovey před velkou stopou překrývající celou foveu. Tuto techniku dokumentovalo přímé ozáření fovey u necelé poloviny očí (44,4 %), aplikace průměrně 1,6 bodu v jednom sezení a průměrná šíře laserového paprsku 1,9 mm.

Přítomnost a charakter exsudativních změn jsme hodnotili biomikroskopicky, fluoroangiograficky a tomograficky a úplný ústup exsudativních změn jsme zaznamenali u 59,7–63,9 % očí s tím, že závěry jednotlivých vyšetření nebyly vždy shodné. Anatomické výsledky TTT byly zdaleka nejlepší u klasických CNV, které se zhojily suchou jizvou u 88,9 % očí. Naopak u SAPE, u nichž byly dosaženy nejlepší funkční výsledky, jsme zaznamenali úplný ústup a přiložení SAPE pouze u 38,1 % očí. Rozpor mezi anatomickými a funkčními výsledky lze vysvětlit rozdílným poškozením fovey. U SAPE byla fovea nejméně traumatizována a stabilizace ZO byla vzácně možná i při ustupujícím, ale přetrvávajícím nálezu.

U všech nemocných byly přítomny příznaky VPMD také na druhém oku a u téměř poloviny neléčených očí (45,8 %) byla příčinou praktické slepoty pokročilá stadia exsudativní VPMD, většinou disciformní jizvy s chorioretinální atrofií a často přetrvávající exsudací, vzácněji subretinální hemoragie a hemoftalmus.

zlom Oftal 23.9.1904 10:45 Str‡nka 164
proLékaře.cz | 19.5.2024

U neléčených očí s exsudativní VPMD byla průměrná ZO (0,05) více než dvakrát nižší než konečná průměrná ZO na léčených očích (0,14). U většiny nemocných probíhala exsudativní VPMD podstatně příznivěji na oku ošetřeném TTT než na oku neošetřeném. I když průběh VPMD se může značně lišit nejen u různých jedinců, ale i u obou očí téhož nemocného, krajně nepříznivý průběh exsudativní VPMD na všech neléčených očích mohl svědčit o pozitivní úloze TTT v léčbě exsudativní VPMD.

ZÁVĚR

Výsledky TTT za 24 měsíců po výkonu ukázaly úplný ústup exsudativních změn v makule u 59,7 % očí, avšak zlepšení či stabilizaci ZO jen u 37,5 % očí s různými formami exsudativní VPMD. Výsledky u SAPE a klasických CNV potvrdily účinnost TTT také u těchto forem VPMD. TTT nezabránila vzniku a progresi chorioretinální atrofie a subretinální fibrózy, které byly hlavními překážkami lepších funkčních výsledků. Krajně nepříznivý průběh exsudativní VPMD na druhých neléčených očích nepřímo podporoval pozitivní úlohu TTT v léčbě exsudativní VPMD. Přes všechna pozitiva jsou možnosti TTT omezeny a determinovány podstatou a přirozeným průběhem exsudativní VPMD.

Podpořeno grantem IGA Ministerstva zdravotnictví ČR NK 7267–3/2002.

LITERATURA

1. **Algvere, P.V., Libert, C., Lindgarde, G., et al.:** Transpupillary thermotherapy of predominantly occult choroidal neovascularization in age-related macular degeneration with 12 months follow-up. Acta Ophthalmol. Scand., 81, 2003: 110–117.
2. **Barondes, M.J., Pagliarini, S., Chisholm, I.H., et al.:** Controlled trial of laser photocoagulation of pigment epithelial detachments in the elderly: 4 year review. Brit. J. Ophthalmol., 76, 1992: 5–7.
3. E**rnest, J., Němec, P., Svoboda, R.:** Transpupilární termoterapie neovaskulárních membrán mezi ostatními léčebnými postupy. Čes. a slov. Oftal., 60, 2004, s.248–253.
4. **Karel, I., Záhlava, J., Boguszaková, J., et al.:** Transpupilární termoterapie u věkem podmíněné makulární degenerace. Předběžné výsledky. Čes. a slov. Oftal., 58, 2002: 215–223.
5. **Karel, I., Záhlava, J., Boguszaková, J., et al.:** Transpupilární termoterapie u věkem podmíněné serózní ablace pigmentového epitelu sítnice. Čes. a slov. Oftal., 60, 2004: 89–97.
6. **Kim, J.E., Perkins, S.L., Schwiesow, T., et al.:** Transpupillary thermotherapy of occult choroidal neovascularization in age-related macular degeneration. Semin. Ophthalmol., 16, 2001: 86–89.
7. **Lanzetta, P., Michieletto, P., Pirracchio, A., et al.:** Early vascular changes induced by transpupillary thermotherapy of choroidal neovascularization. Ophthalmology, 109, 2002: 1098–1104.
8. **Mainster, M.A., Reichel, E.:** Transpupillary thermotherapy for age-related macular degeneration: long-pulse photocoagulation, apoptosis and heat shock proteins. Ophthalmic Surg. Lasers, 31, 2000: 359–373.
9. **The Moorfields Macular Study Group:** Retinal pigment epithelial detachments in the elderly: a controlled trial of argon laser coagulation. Brit. J. Ophthalmol., 66, 1981: 1–16.
10. **Newsome, R.S.B., McAlister, J.C., Seed, M., et al.:** Transpupillary thermotherapy (TTT) for the treatment of choroidal neovascularization. Brit. J. Ophthalmol., 85, 2001: 173–178.
11. **Pagliarini, S., Barondes, M.J., Chisholm, I.H., et al.:** Detection of subpigment epithelial neovascularization in cases of retinal pigment epithelial detachments: a review of the Moorfields treatment trial. Brit. J. Ophthalmol., 76, 1992: 8–10.

zlom Oftal 23.9.1904 10:46 Str‡nka 165
proLékaře.cz | 19.5.2024

12. **Pauleikhoff, D, Löffert, D., Spital, G., et al.:** Pigment epithelial detachment in the elderly. Clinical differentiation, natural course and pathogenetic implications. Greafe's Arch. Clin. Exp. Ophthalmol., 240, 2002: 533–538.
13. **Reichel, E., Berrocal, A.M., Ip, M.S., et al.:** Transpupillary thermotherapy of occult subfoveal choroidal neovascularization in patients with age-related macular degeneration. Ophthalmology, 106, 1999: 1908–1914.
14. **Reichel, E., Ali, F.A., McHugh, J.D., et al.:** Transpupillary thermotherapy for exsudative age-related macular degeneration. Experts from around the world share their experiences and opinions about the current place of TTT in their treatment of AMD. Iridex, 2001: 1–15.
15. **Rougier, M.B., Francois, L., Fourmaux, E., et al.:** Transpupillary thermotherapy of occult choroidal neovascularization. One-year results. ARVO 2003, Poster 1813/B709.
16. **Singerman, L.J., Stockfish, J.H.:** Natural history of subfoveal epithelial detachments associated with subfoveal or unidentifiable choroidal neovascularization complicating age-related macular degeneration. Greafe's Arch. Clin. Exp. Ophthalmol., 227, 1989: 501–507.

Prof. MUDr. Ivan Karel, DrSc.,
Oční klinika JL,
V Hůrkách 10,
158 00 Praha 5

RISUS OPHTHALMOLOGICUS

Na ambulanci I. oční kliniky přišel profesor anatomie Borovanský, manžel dlouholeté asistentky a známé pražské oční lékařky Pexiederové, a hlásil mladému sekundáři, který se jej okamžitě ujal, že je velmi znepokojen, že má na levém oku centrální skotom, že vidí pouze okrajové partie zorného pole.

Sekundář si netroufl sám takovou osobnost vyšetřovat, jak ale vedl Borovanského za profesorem Dienstbierem, všiml si jeho brýlí a nesměle pronesl: „Pane profesore, než vás uvidí náš šéf, měl byste nejdříve sundat brýle a pokusíme se z levého skla odstranit tu nálepku."

Dol.

Pacienti se rádi chlubívají zásluhami svých ošetřujících lékařů. Vzpomeňme si, kolik z našich primářů před lety údajně operovalo šedý zákal tehdejšího prezidenta Husáka.

A tak v padesátých letech minulého století kladenská primářka Francová nikdy neopravovala své nemocné, když ji „titulovali" od sestřičky až po paní profesorku. Jednou se jí dostalo mimořádné pocty, když ji stará paní při vizitě oslovila „Paní prezidentová". To bylo pro skromnou a mimořádně vtipnou oční lékařku přece jen příliš a tak nesměle protestovala. Rázná pacientka ji však přerušila „Jen nechaj, oni si to zasloužej!"

Dol.