zlom Oftal 26.5.1904 10:24 Stránka 30
proLékaře.cz | 14.5.2024

Případy poranění oka s velkým cizím nitroočním tělesem

Jurečka T., Kaňovský R., Synek S., Tóthová Z.

Klinika nemocí očních a optometrie FN u sv. Anny, Brno,
přednosta doc. MUDr. S. Synek, CSc.

Souhrn

Cíl: Prezentovat tři zajímavé případy pacientů s perforujícím poraněním bulbu komplikovaným velkým (v průměru 9-12mm) cizím nitroočním tělískem.
Pacienti a metodika: U jednotlivých úrazů jsou uváděny předoperační nálezy, terapie a anatomické i funkční výsledky. U všech pacientů byla vstupní perforační rána v rohovce, u dvou pak byla nalezena další lacerace skléry posteriorně od úponu zevních přímých svalů, u jednoho pacienta byla výstupní rána na zadním pólu oka tamponována cizím tělesem, které čnělo do hrotu orbity. Ve dvou případech se jednalo o rentgen kontrastní kovové cizí nitrooční těleso, u jednoho pacienta bylo pak z oka vyjmut skleněný střep. Všechna tělíska byla po primární sutuře rány odstraněna cestou pars plana vitrektomie.
Výsledky: U dvou očí byla nutná tamponáda silikonovým olejem, u jednoho expanzním plynem (C_3F_8). Z peroperačních a pooperačních komplikací byl zaznamenán hemoftalmus, traumatická katarakta, cystoidní makulární edém a periferní trakční amoce sítnice.
Závěr: U všech pacientů bylo dosaženo restituce anatomických poměrů a zachování dobrých zrakových funkcí oka i přes některé horší počáteční prognostické známky.
Klíčová slova: velké cizí nitrooční těleso, pars plana vitrektomie, lacerace bulbu

Summary
The Cases of Penetrating Eye Injuries with Large Intraocular Foreign Body

Aim: Three consecutive cases of penetrating eye injuries complicated with large (size 9-12 mm) intraocular foreign body are presented as such.
Patients and Methods: The initial findings, management, surgical procedures and final anatomical and functional outcomes of each particular case are given. Corneal entrance laceration was seen in all three patients. Second scleral full-thickness eye wall laceration was found just posterior to the horizontal muscle insertions in two eyes. Full-thickness exit posterior eye wall laceration obturated with foreign body was diagnosed in one case. This metallic foreign body projected into posterior orbit. Two eyes were injured with metallic radio opaque foreign body. Glass fragment was removed from posterior segment of the eye in one patient. Following primary wound closure pars plana vitrectomy was performed to remove all posterior segment intraocular foreign bodies.
Results: Silicone oil was used to fill the vitreous cavity at the end of the surgery in two eyes. Gas bubble (perfluoropropane, C_3F_8) was injected into the vitreous space at the end of the vitrectomy in one eye. The authors observed following complications: vitreous cavity haemorrhage, traumatic cataract formation, cystoid macular oedema and peripheral stationary traction retinal detachment.

zlom Oftal 26.5.1904 10:24 Stránka 31
proLékaře.cz | 14.5.2024

Conclusion: Good anatomical results and restoration of good visual functions of injured eye were achieved in all patients despite some inferior initial prognostic factors.
Key words: large intraocular foreign body, pars plana vitrectomy, laceration of the eye

Čes. a slov. Oftal., 61, 2005, No. 1, p. 30–37

ÚVOD

Oční traumata patří mezi závažné příčiny ztráty zraku zejména u mladých lidí v produktivním věku. I přes pokroky v diagnostice a terapii se otevřená poranění oka řadí ke komplikovaným stavům a jejich řešení zůstává pro oftalmochirurgy trvalou výzvou. Přítomnost cizího nitroočního tělesa může poškození očních tkání dále zhoršovat, zvyšovat riziko rozvoje poúrazové endoftalmitidy a dalších časných či pozdních komplikací. Také velikost tělesa může mít negativní vliv na výsledné zrakové funkce poškozeného oka. Při použití moderních diagnostických a terapeutických postupů erudovaným personálem lze u značné části pacientů zachovat použitelné zrakové funkce.

Cílem práce je referovat o případech perforujících poranění oka s velkým (9-12mm) cizím nitroočním tělesem a prezentovat způsob primárního i následného ošetření. Dále jsou u těchto těžkých očních traumat zhodnoceny dosažené anatomické a funkční výsledky.

PACIENTI A METODIKA

Soubor popisuje tři pacienty ošetřené na Klinice nemocí očních a optometrie FN u sv. Anny v Brně, kteří utrpěli v letech 2001 až 2002 poranění oka s velkým (9-12mm) cizím nitroočním tělesem. U všech nemocných byla stanovena zraková ostrost a provedeno standardní vyšetření předního (na štěrbinové lampě) i zadního (indirektní oftalmoskopie, biomikroskopie) očního segmentu, včetně RTG či UZV lokalizace cizího nitroočního tělesa. Pacientům byla aplikována tetanová profylaxe dle schématu a předoperačně nasazena celkově i lokálně antibiotika (Ciloxan® gtt., Ciprofloxacin inj., tbl.), která byla pooperačně ponechána 7-10 dnů. Operační výkony byly provedeny jedním chirurgem. Pooperační dispenzarizace byla v rozsahu 3-24 měsíců.

Pacient č. 1

Muž, 33 let, utrpěl pracovní úraz (mechanismus úrazu: úder kovového kladiva o kovový předmět při narážení čepu), kdy mu kovová střepina poranila levé oko. Při přijetí byla zraková ostrost levého oka světlocit se správnou projekcí. Klinicky byla patrná pronikající rána v oblasti limbu rohovky v meridiánu 1:30 hod., zasahující 3 mm do rohovky a 1 mm do skléry (viz obr. 1). RTG vyšetření odhalilo přítomnost kovového nitroočního tělesa na sítnici v dolním nazálním kvadrantu (lokalizace dle Comberga). UZV vyšetření levého bulbu potvrzuje retinální uložení cizího tělesa a prokazuje sklivcové krvácení. V diagnostické mydriáze je patrná čirá čočka. Pod clonou antibiotik byla provedena operační revize bulbu, při které byla nalezena

zlom Oftal 26.5.1904 10:39 Stránka 32
proLékaře.cz | 14.5.2024

druhá perforující rána skléry pod intaktním úponem m. rectus externus (dráha předpokládaného letu tělesa v oku je na obr. 1 naznačena šipkami), obě perforační rány byly suturovány, provedena kryoretinopexe v oblasti sklerálních ran. S týdenním odstupem od primárního ošetření indikujeme pars plana vitrektomii (PPV), endolaserovou baráž lůžka cizího tělesa, extrakci tělesa o velikosti 9x4x1,5mm pinzetou (viz obr. 2). Pro incipientní amoci v oblasti dolní části lůžka tělesa a krvácení z periferie retiny je implantován silikonový olej (5000 Cts). Pooperační vizus při propuštění do domácího ošetření byl na levém oku 2/60 naturálně, stenopeicky 6/36, s +5,0Dsf 6/18 stenopeicky.

Tři měsíce po operaci dochází k rozvoji lokalizované trakční amoce periferní temporální sítnice způsobené fibrotickým vrůstem v místě sklerální perforující rány. Cystoidní makulární edém je zvládnut konzervativně aplikací nesteroidních antiflogistik (Ibuprofen*, Naclof*). Pro emulzifikaci silikonového oleje je v téže době indikována PPV, evakuace silikonového oleje, laserová baráž sítnice s plynnou tamponádou (14% C_3F_8). Výsledným stavem po vstřebání plynné tamponády je stacionární trakční amoce lokalizovaná v temporální periferii sítnice (viz obr. 3), incipientní komplikovaná katarakta (nukleární a zadně miskovitý zákal) a zraková ostrost levého oka 5/15 slabě naturálně s –1,0 Dsf 5/7,5 slabě (viz tab. 2). Délka dispenzarizace činí 12 měsíců.

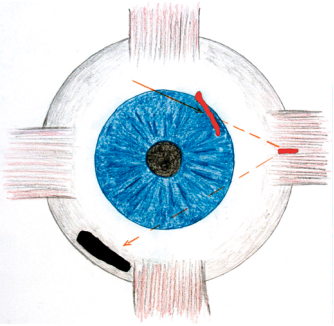

Obr. 1. Pacient č. 1, schéma úrazu – dvojitá lacerace bulbu levého oka. Dráha předpokládaného letu tělesa v oku je naznačena šipkami



Obr. 2. Pacient č. 1, velké rentgen-kontrastní kovové cizí nitrooční těleso

Obr. 3. Pacient č. 1, výsledný stav – stacionární periferní trakční amoce sítnice, laserová baráž sítnice v místě lacerace bulbu a lůžka cizího tělesa

Pacient č. 2

Muž, 40 let, byl v alkoholové ebrietě poraněn na levém oku pivní sklenicí. Diagnostikována mozková komoce, mnohočetná řezná poranění obličeje, perforační poranění rohovky levého bulbu s prolapsem duhovkové tkáně, traumatickým kolobomem duhovky a hemoftalmem (viz obr. 4). Rentgenové vyšetření lebky a orbit neprokázalo přítomnost kontrastního cizího tělesa ani traumatickou lézi skeletu. Vizus levého oka byl při přijetí světlocit s nejistou světelnou projekcí. Pod clonou antibiotik bylo provedeno primární ošetření levého oka: ablace prolapsu iris, sutura kolobomu duhovky, sutura perforující rány rohovky. Pooperační průběh je klidný, bez komplikací, bulbus normotenzní. Pro neresorbující se hemoftalmus indikujeme UZV vyšetření, při kterém nebyla s výjimkou hemoftalmu diagnostikována další závažná patologie zadního očního segmentu. Za měsíc po primárním ošetření je tedy na levém oku provedena pars plana vitrektomie, při níž je čočka s počínající přední

zlom Oftal 26.5.1904 10:56 Stránka 33
proLékaře.cz | 14.5.2024

subkapsulární a kortikální periferní kataraktou ponechána in situ. Při operaci byla v horním temporálním kvadrantu nalezena posteriorně od úponů zevních přímých svalů pevně slepená sklerální rána (bez nutnosti sutury). V průběhu pars plana vitrektomie bylo po evakuaci hemoftalmu odstraněno pinzetou skleněné cizí těleso o velikosti 9x5x2mm (viz obr. 5), které bylo zaklíněno ve stěně bulbu v zazší temporální periferii. Pro peroperační krvácení byla nutná tamponáda silikonovým olejem (5000 Cst). Výsledná zraková ostrost levého oka: 3/50 s +3,0 Dsf 5/15 (viz tab. 2), sítnice je pod silikonovým olejem přiložena. K další kontrole po půl roce se pacient již nedostavil. Délka dispenzarizace činí 3 měsíce.

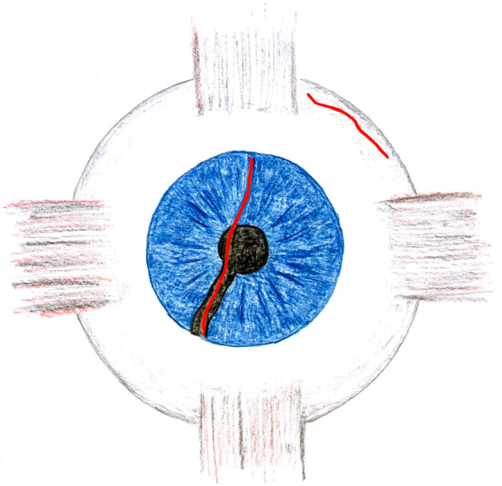

Obr. 4. Pacient č. 2, schéma úrazu – dvojitá lacerace bulbu levého oka, traumatický kolobom duhovky



Obr. 5. Pacient č. 2, rentgen - nekontrastní skleněný střep odstraněný z levého oka

Pacient č. 3

Muž, 55 let, byl při broušení plechu zasažen jeho odlomenou částí do levého oka. Při přijetí byla patrná perforace rohovky levého bulbu u limbu v meridiánu 10. hodiny, perforace duhovky, čirá optická média, na fundu nad makulární krajinou vězící cizí tělísko čnějící jednou třetinou své délky do sklivce a dvěma třetinami retrobulbárně do orbity (viz obr. 6; potvrzeno RTG lokalizací dle Comberga). Naturální

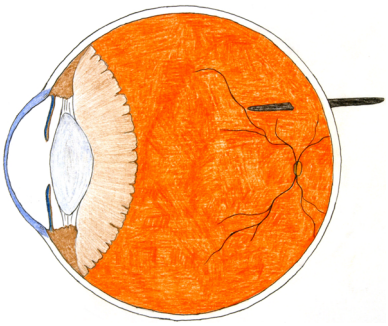

Obr. 6. Pacient č. 3, schéma perforačního poranění kovovou třískou čnějící retrobulbárně do orbity

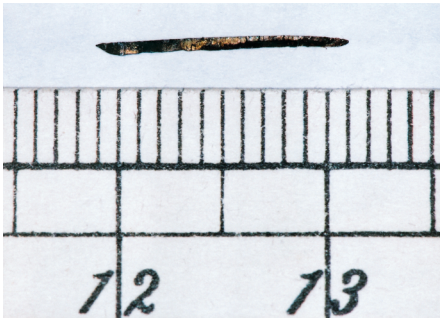

Obr. 7. Pacient č. 3, rentgen - kontrastní kovová tříska vyjmutá z levého oka

proLékaře.cz | 14.5.2024

zraková ostrost levého oka: V OS: 5/5. Byla provedena pars plana vitrektomie s extrakcí tělesa pinzetou, laserová baráž lůžka tělíska a plynná tamponáda 14% C_3F_8. Jednalo se o tenkou kovovou třísku o velikosti 12x1x1mm (viz obr. 7). Pooperačně byl při plynné tamponádě patrný hemoftalmus ve sklivcovém prostoru. Během dvou měsíců od operace dochází ke vstřebání plynu i hemoftalmu. Výsledná zraková ostrost levého oka: V OS: 5/5 naturálně. Na očním pozadí je patrná klidná jizva v místě perforace zadní stěny bulbu. Délka dispenzarizace činí 24 měsíců.

VÝSLEDKY

Všechny charakteristiky pacientů, terapie a výsledky jsou shrnuty v tabulkách 1. a 2.

Tab. 1. - charakteristika perforačních poranění

	Věk	Mechanismus úrazu	Velikost tělíska (mm)	Materiál tělíska	Místa lacerace stěny bulbu
Pacient č. 1	33	úder kovu o kov	9x4x1,5	RTG kontrastní kov	dvojitá lacerace v limbu rohovky a ve skléře
Pacient č. 2	40	úder pivní sklenicí do oka	9x5x2	sklo	dvojitá lacerace v rohovce a ve skléře
Pacient č. 3	55	odlomení kovové třísky při broušení plechu	12x1x1	RTG kontrastní kov	vstupní perforace v limbu rohovky, výstupní perforace skléry zadního pólu

Tab. 2. - terapie a výsledky

	Časový odstup PPV primárního ošetření	Komplikace	Výchozí ZO	Konečná NKZO
Pacient č. 1	1 týden	traumatická katarakta, periferní trakční amoce CME, emulsifikace SO	světlocit, certa	5/7,5
Pacient č. 2	4 týdny	hemoftalmus, traumatická katarakta	světlocit incerta	5/15 (SO)
Pacient č. 3	PPV = primární ošetření	pooperační hemoftalmus	5/5 (natur.)	5/5 (natur.)

PPV – pars plana vitrektomie; CME – cystoidní makulární edém; SO – silikonový olej; ZO – zraková ostrost; NKZO – nejlépe korigovaná zraková ostrost.

DISKUSE

Všechny tři úrazy s velkým cizím nitroočním tělískem postihly muže, což je v souladu s obecně větší incidencí traumat u mužského pohlaví [9,10,15]. Prognóza

zlom Oftal 26.5.1904 10:57 Stránka 35
proLékaře.cz | 14.5.2024

zachování dobrých výsledných zrakových funkcí při perforačních poraněních koreluje s některými příznivými faktory: a) iniciální zraková ostrost 6/60 nebo lepší b) ostrý mechanismus úrazu, c) lacerace bulbu před úponem zevních přímých očních svalů a velikost rány menší než 10 mm. Naproti tomu predikční faktory špatné výsledné zrakové ostrosti při ruptuře bulbu zahrnují: a) iniciální zraková ostrost světlocit či bez světlocitu, b) tupý mechanismus úrazu nebo střelné poranění, c) lacerace větší než 10 mm a zasahující dorzálně za rovinu úponu zevních přímých očních svalů [2]. Jiní autoři řadí mezi známky svědčící pro relativně špatnou výslednou zrakovou ostrost také nález aferentního pupilárního defektu, přítomnost cizího nitroočního tělíska a rozvoj infekce [7, 23]. Větší nitrooční tělísko pak zákonitě znamená vyšší riziko závažnějšího poškození zraku [6, 10, 15, 21]. Vodítkem pro stanovení prognózy pak může být také nově zavedené Ocular Trauma Score.

Riziko spojené s cizím tělískem závisí na jeho toxicitě (sideróza u železných tělísek, chalkóza u tělísek z mědi či její slitiny), kontaminaci (organická tělíska), nitrooční (orbitální) lokalizaci a také velikosti a tvaru. Mezi materiály, které nelze detekovat pomocí počítačové tomografie (RTG), se řadí plasty, dřevo, kámen, sklo, z kovů pak zinek a hliník. Spirální CT je oproti konvenčnímu CT vhodnější [4, 16, 20, 24]. V případech suspektního rentgen nekontrastního tělíska máme k dispozici ultrazvuk, který je také přínosný v diagnostice traumatické amoce sítnice. Vyšetření je vhodné provést až po primárním uzávěru perforace bulbu, abychom tlakem sondy oko dále netraumatizovali [12]. Magnetická rezonance je užitečná pro lokalizaci nemagnetického tělíska pouze ve specifických případech a není rutinně prováděna.

Poškození volnými radikály železa, které difundují očními tkáněmi a interferují s funkcí intracelulárních enzymů, je u siderózy dobře známé. V zadním segmentu očním dochází k výraznému poškození vrstvy gangliových buněk a fotoreceptorů [11, 22]. Obdobně je tomu v případě chalkózy u tělísek z mědi nebo její slitiny, kdy purulentní reakce a intenzita zánětu závisí do jisté míry na koncentraci měděných iontů [11,17]. U našich pacientů se měděné tělísko nevyskytlo. Sklo (u pacienta č. 2) řadíme k relativně inertním materiálům a u našeho nemocného nevyvolalo žádnou reakci. Nejobávanější komplikace - traumatická endoftalmitida, která se dle různých autorů vyskytuje ve 3-13 % úrazů [14,15,21], se u našich pacientů nevyskytla a lze tedy usuzovat, že úroveň bakteriální kontaminace tělísek byla minimální. Naopak, za nepříznivé faktory lze považovat velikost tělíska (u všech našich pacientů) a lokalizaci v zadním segmentu (zejména u pacienta č. 3, u kterého byly omezené možnosti ošetření výstupního kanálu).

Výsledky několika studií prokázaly, že není rozdíl ve výsledné zrakové ostrosti u pacientů, kteří podstoupili primární operaci ruptury či lacerace bulbu okamžitě, a těch, kde byla operace odložena až o 24 hodin [1,14]. U primárních operačních výkonů prováděných s větším odstupem než 24 hodin od úrazu již vzrůstá riziko pooperační endoftalmitidy [18,19]. Doporučuje se vyčkat, dokud není pacient vyšetřen a schopen celkové anestezie, dokud nepodstoupil potřebné pomocné vyšetření ke stanovení přesného rozsahu poškození traumatem a zejména dokud není přítomen erudovaný operační tým s vhodným instrumentálním vybavením operačního sálu. Na našem pracovišti se snažíme výše uvedené doporučení dodržovat. U pacienta č. 2 bylo vzhledem k alkoholové ebrietě a mozkové komoci nutno odložit primární chirurgické ošetření o 12 hodin. Také u pacienta č. 3 byl primární zákrok (PPV s extrakcí tělíska) proveden vitreoretinálním chirurgem až po kompletním vyšetření nemocného. Doba od úrazu do primárního ošetření perforujícího poranění nepřekročila u žádného z pacientů 24 hodin.

proLékaře.cz | 14.5.2024

Operační výkon v zadním segmentu očním (PPV) odkládáme, pokud je to možné, o 7-14 dní, neboť v této době je kongesce očních tkání mnohem menší, je sníženo riziko většího intraoperačního krvácení, transparence optických médií je zpravidla lepší a často dochází k ablaci zadní sklivcové membrány. Při PPV prováděné později než do 14 dní od úrazu vzrůstá v místě penetrace riziko rozvoje fibrózní proliferace, tvorby fibrotických jizev, které mohou dát vznik trakční amoci sítnice [3, 5, 10, 14]. Výjimku z tohoto pravidla tvoří a) cizí tělíska obsahující organický materiál nebo tělíska potenciálně kontaminovaná (úrazy v zemědělství…), kde je vysoké riziko rozvoje endoftalmitidy; b) pokud pozorujeme v okolí tělíska zánětlivou reakci svědčící pro toxicitu; c) jsou-li přítomny klinické známky rozvíjející se endoftalmitidy; d) jedná-li se o měděné cizí tělísko nebo e) je-li cizí tělísko překryto hemoftalmem a nelze posoudit jeho vlastnosti a chování. V těchto případech se doporučuje odstranit cizí tělísko během 24 až 48 hodin od úrazu [8, 13]. V našem souboru byla extrakce cizího tělíska cestou pars plana vitrektomie indikována u pacienta č. 1 s odstupem 7 dní od úrazu (primárního ošetření). U pacienta č. 2 byl mezi primárním ošetřením a PPV extrakcí skleněného střepu časový odstup jednoho měsíce. Přítomnost nekovového cizího tělesa, plošně adherujícího v periferii sítnice ke stěně bulbu, neodhalilo RTG ani UZV vyšetření. Inertnost skla a nepřítomnost infekce napomohly uspokojivému celkovému výsledku operace. U pacienta č. 3 jsme vzhledem k lokalizaci tělesa čnějícího do orbity, riziku traumatizace orbitálního obsahu při očních pohybech a dobré transparenci optických médií přistoupili k okamžité extrakci cestou PPV.

Mezi poúrazové komplikace řadíme rozvoj traumatické katarakty, subluxaci či luxaci čočky, hyphaemu, hemoftalmus, rupturu cévnatky s choroidálním krvácením, trhliny sítnice s/bez amoce, potraumatickou makulární díru, fibrózu sítnice s/bez trakčního odchlípení sítnice, sekundární glaukom, traumatickou neuropatii optiku a nejzávažnější stavy, jakými jsou endoftalmitida a sympatická oftalmie. Komplikace u našich pacientů shrnuje tabulka 2. Na rozvoji komplikované katarakty u pacienta č. 1 a 2 se etiopatogeneticky podílely jak trauma samotné, tak i přítomnost silikonového oleje a plynné tamponády v oku. Závažné komplikace, jako je endoftalmitida či sympatická oftalmie, které často výrazně ovlivní výsledné zrakové funkce, se u našich pacientů nevyskytly. V prevenci rozvoje endoftalmitidy aplikujeme u otevřených poranění bulbu na našem pracovišti vždy profylakticky celková i lokální antibiotika.

Jedním z často opomíjených předpokladů, kterým lze předejít či zmírnit následky značné části očních traumat, je používání ochranných pracovních pomůcek. Ochranné pracovní brýle (štít) nebyly aplikovány ani u našich pacientů.

ZÁVĚR

U všech nemocných s velkým cizím nitroočním tělískem jsme i přes některé nepříznivé prognostické faktory dosáhli dobrých anatomických a zejména funkčních výsledků.

Vzhledem k zásadní důležitosti kvalitního primárního ošetření, složitosti problematiky a komplexnosti péče včetně řešení komplikací je vhodné soustředit pacienty s vážnými traumaty oka (mezi něž počítáme i úrazy oka s cizím nitroočním tělesem lokalizovaným v zadním očním segmentu) do specializovaných center.

zlom Oftal 26.5.1904 10:59 Stránka 37
proLékaře.cz | 14.5.2024

LITERATURA

1. **Barr, C.C.:** Prognostic factors in corneoscleral lacerations. Arch. Ophthalmol, 101, 1983: 919-924.
2. **Esmaeli, B., Elner, S., Schork, A. et al.:** Predictive factors for the ruptured globe. Visual outcome and ocular survival after penetrating trauma. Ophthalmology 102, 1995: 393-400.
3. **Faulborn, J., Topping, T.M.:** Proliferations in the vitreous cavity after perforating injuries: a histopathological study. Graefs Arch Klin Exp Ophthalmol 205, 1978: 157-166.
4. **Hakenová, J., Rozsíval, P.: C**T lokalizace cizích nitroočních těles. Čes. a slov Oftal., 45, 1989, 3: 206-213.
5. **Chignell, A.H., Wong, D.:** Management of Vitreo-Retinal Disease: A Sugrical Approach. Springer-Verlag Limided, London 1999: 200 s.
6. **Chiquet, C., Zech, J.C., Gain, P. et al.:** Visual outcome and prognostic factors after magnetic extraction of posterior segment foreign bodies in 40 cases. Br. J. Ophthalmol., 82, 1998: 801-806.
7. **de Juan, E., Sternberg, P., Michels, R.G.:** Penetrating injuries: types of injuries and visual results. Ophthalmology, 90, 1983: 1318-1322.
8. **de Juan, E., Sternberg, P., Michels, R.G.:** Timing of vitrectomy after penetrating ocular injury. Ophthalmology, 91, 1984: 1072-1074.
9. **Kanski, J.J.:** Clinical Ophthalmology. 4. vydání, Butterworth-Heinemann, 1999: 673 s.
10. **Karel, I., Diblík, P., Kalvodová, B. et al.:** Nové pohledy na ošetření cizích nitroočních tělísek. Čes. a slov Oftal., 47, 1991, 4, s. 300-310.
11. Lee, W.R.: Ophthalmic histopathology. 2. vydání, Springer-Verlag, London 2002: 475 s.
12. **McNichols, M.M.J., Brophy, D.P., Power, W.J. et al.:** Ocular trauma: evaluation with ultrasound. Radiology, 195, 1995: 423-427.
13. **Meredith, T.A., Gordon, P.A.:** Pars plana vitrectomy for severe penetrating injury with posterior segment involvment. Am. J. Ophthalmol., 103, 1987: 549-554.
14. **Spaeth, G.L.:** Ophthalmic Surgery: principles and Practice. 3. vydání, Saunders, Elsevier Science, 2003, 787 s.
15. S**trmeň, P., Krásnik, V., Vavrová, K.:** Cudzie vnútroočné telesá v zadnom segmente oka. Čes. a slov. Oftal., 56, 2000, 2: 75-83.
16. **Strmeň, P., Krásnik, V., Vavrová, K.:** Problémy diagnostiky cudzích vnútroočných telies v zadnom segmente oka. Čes. a slov Oftal., 56, 2000, 2: 84-92.
17. **Synek, S., Moster, M.F., Páč, L.:** Patogeneze poruch transparence optického prostředí oka. IV. Elektronově mikroskopická studie sklivce u chalkózy. Čes. a slov. Oftal., 45, 1989, 4: 299-307.
18. **Thompson, J.T., Parver, L.M., Enger, C. et al.:** Endophthalmitis after penetrating ocular injuries with retained intraocular foreign bodies. Ophthalmology, 100, 1993: 1468-1474.
19. **Thompson, W.S., Rubsamen, P.E., Flynn, H.W. et al.:** Endophthalmitis following penetrating trauma. Ophthalmology, 102, 1995: 1696-1701.
20. **Topilow, H.W., Ackerman, A.L., Zimmerman, R.D.:** Limitation of computerized tomography in the localization of intraocular foreign bodies. Ophthalmology, 91, 1984: 1086-1091.
21. V**alešová, L., Dotřelová, D., Hycl, J. et al.:** Primární pars plana vitrektomie v léčbě penetrujícího poranění oka zasahujícího do sklivce s nitroočním cizím tělískem. Čes. a slov. Oftal., 59, 2003, 4: 228-238.
22. **Winklerová, S., Vlková, E., Preisová, J.:** Pozdní extrakce cizího nitroočního tělesa, Čes. a slov. Oftal., 45, 1989, 6: 428-433.
23. **Yanoff, M., Duker, J.S.:** Ophthalmology. 2. vydání, Mosby, 2004: 1652 s.
24. **Zinreich, S.J., Miller, N.R., Aguyao, J.B. et al.:** Computed tomographic three-dimensional localization and compositional evaluation of intraocular and intraorbital foreign bodies. Arch. Ophthalmol., 104, 1986: 1477-1482.

MUDr. Tomáš Jurečka
Oční klinika FN u sv. Anny
Pekařská 53
656 91 Brno